

**Microtraumatismos de repetición y enfermedad tromboembólica venosa**

**Sr. Director:** Tradicionalmente se ha considerado como grupo de significativo riesgo para el desarrollo de trombosis venosa el constituido por aquellos pacientes que bien han sufrido traumatismos o bien han sido sometidos a cirugía sobre la pelvis o extremidades inferiores<sup>1</sup> (especialmente fracturas de cadera y cirugía ortopédica de cadera o rodilla). También se conoce que procedimientos quirúrgicos menores sobre extremidades inferiores, como puede ser una artroscopia, suponen un riesgo potencial para el desarrollo de trombosis venosa. En la reciente revisión de Giuntini et al<sup>2</sup> sobre 988 casos de embolismo pulmonar, se reconoce que el factor traumatismo como condición clínica predisponente estaba presente solamente en el 6% de las ocasiones.

La tríada clásica de factores patogénicos de la trombosis venosa identificada por Virchow es estasis venosa, estados de hipercoagulabilidad y lesión de la pared venosa. Para que el fenómeno trombotico ocurra, no siempre se requiere la coexistencia de todos ellos<sup>1</sup>.

El caso que describimos ilustra la infrecuente, pero posible, asociación clínica entre los microtraumatismos locales repetidos como condición clínica predisponente a la trombosis venosa profunda y subsiguiente embolismo pulmonar.

Se trata de un varón de 62 años de edad, fumador hasta hace 20 años de 40 cigarrillos día, sin otros antecedentes medicoquirúrgicos de interés, que consulta por dolor pleurítico derecho. Cuatro días antes de su ingreso golpeó contundentemente con un martillo, durante aproximadamente media hora, una barra metálica de superficie lisa que apoyaba sobre el muslo derecho. Tres días después acude al servicio de urgencias por dolor, de inicio súbito en costado derecho, acompañado de disnea y tos seca. En la exploración clínica destacó taquipnea de 28 por minuto, roce pleural derecho, ruidos cardíacos rítmicos a 80 por minuto con soplo sistólico II/IV en punta y extremidades inferiores sin edemas ni signos de flebotrombosis o hipoperfusión periférica. El hemograma, pruebas de coagulación y bioquímica sanguínea básicas resultaron normales. Su gasometría basal en el momento de ingreso mostró: pH 7,43, PO<sub>2</sub> 54 mmHg, PCO<sub>2</sub> 35 mmHg, Bic 23,1 mEq/l. La radiografía de tórax puso de manifiesto una atelectasia laminar en L1D. El ECG mostró ritmo sinusal a 80 por minuto sin trastornos patológicos. Fue practicada una gammagrafía de ventilación-perfusión, que sugirió una alta probabilidad de embolismo pulmonar. La flebografía convencional de ambos miembros inferiores demostró la presencia de un trombo a nivel femoral profundo derecho con progresión a femoral común, estando el sistema venoso profundo distal y el del miembro contralateral indemnes. Fue instaurado tratamiento con heparina sódica, con evolución clínica satisfactoria.

Hemos asumido, en este caso, que la trombosis venosa femoral objetivada mediante estudio flebográfico se generó como consecuencia de lesiones intimaes de la pared venosa provocadas por los microtraumatismos

repetidos a los que se vio sometido el trayecto venoso subyacente unos días antes. Esta afirmación la hacemos en tanto no se recogen otros factores considerados de riesgo para el desarrollo de fenómenos tromboticos<sup>3,4</sup>, siendo además poco probable que nos encontremos ante un caso de un déficit de factores de coagulación al considerar la edad del paciente y la ausencia de antecedentes familiares o personales de enfermedad tromboembólica venosa<sup>5</sup>.

Entendemos que la dificultad que supone para el paciente establecer una asociación entre aquella circunstancia que condujo a la lesión venosa y la sintomatología respiratoria aguda como expresión del fenómeno embólico es razón para que fácilmente pueda pasar desapercibido un aspecto de trascendencia clínica. Es por ello, por lo que creemos de interés el investigar sistemáticamente situaciones que pudieran ocasionar microtraumatismos capaces de lesionar la pared venosa, cuando los clásicos factores de riesgo no se presentan.

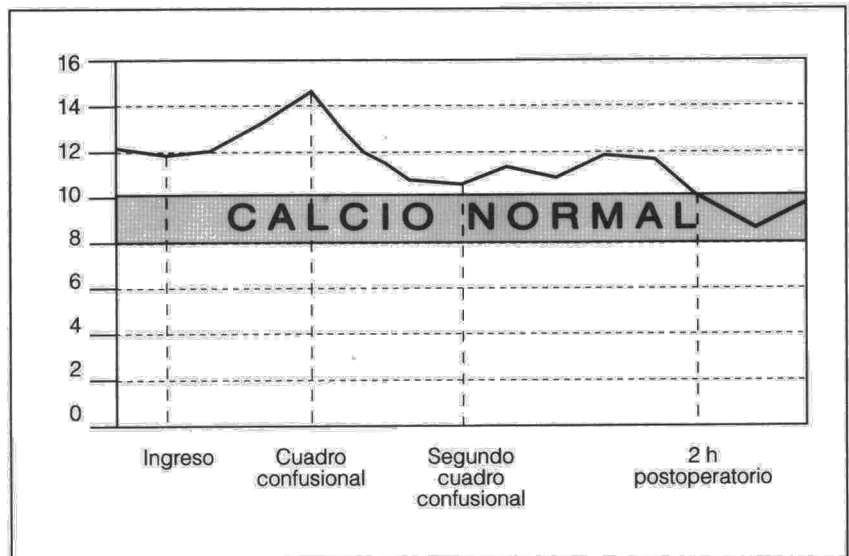
**O. Acosta, I. García-Talavera y C. Casanova Hernández**

Servicio de Neumología.  
Hospital Universitario Nuestra Señora de la Candelaria. Tenerife.

1. Moser KM. Venous thromboembolism. *Am Rev Respir Dis* 1990; 141: 235-249.
2. Giuntini C, Di Ricco G, Marini C, Melillo E, Palla A. Pulmonary embolism: epidemiology. *Chest* 1995; 107: 35-95.
3. Grupo de Trabajo sobre el TEP de la SEPAR. Estrategia diagnóstica de la enfermedad tromboembólica venosa. *Arch Bronconeumol* 1993; 29: 242-245.
4. Comité de redacción de protocolos de la Asociación Española de Hematología y Hemoterapia. Profilaxis y tratamiento de la trombosis venosa y el tromboembolismo pulmonar. *Rev Esp Cardiol* 1993; 46: 689-695.
5. Gray HH, Firoozan S. Management of pulmonary embolism. *Thorax* 1992; 47: 825-832.

**Hipercalcemia y carcinoma broncogénico**

**Sr. Director:** La asociación de hipercalcemia y neoplasias fue descrita en 1924 por H. Zondek<sup>1</sup>. Algunos autores utilizan el término de pseudohiperparatiroidismo para definir el síndrome de hipercalcemia en pacientes con procesos malignos pulmonares o renales, en quienes las metástasis óseas son mínimas o no se descubren, el cuadro clínico se parece al del hiperparatiroidismo primario (hipofosfatemia acompañada de hipercalcemia) y la extirpación del tumor normaliza la calcemia<sup>2-4</sup>. Se trataba de un varón de 63 años de edad, fumador importante y con criterios de bronquitis crónica. Comenzó con tos, expectoración, febrícula, disfonía, dolor mal definido en hemitórax derecho, hipo ocasional y síndrome constitucional de 40 días de evolución. En la exploración física sólo se evidenció sequedad de piel y mucosas. La bioquímica sanguínea reveló hipercalcemia de 12,07 mg/dl e hipofosfatemia de 2,1 mg/dl. En la radiografía de tórax se objetivó una masa de 10 cm en su diámetro mayor, localizada en segmentos 6 y posterior del lóbulo inferior derecho, y en contacto con la pared costal. La tomografía computarizada confirmó la tumoración y evidenció adenopatías localizadas en el hilio pulmonar, paratraqueales y retrocavas derechas. La biopsia transbronquial fue positiva para carcinoma epidermoide pobremente diferenciado. Comportamiento de la hipercalcemia: al ingreso canalizamos una vía central, para obtención de presión venosa central y administramos suero fisiológico, manteniendo la misma entre +9 y +11 cm de agua. Administramos furosemida a dosis de 20 mg por vía intravenosa cada 6 h. Las cifras de calcemia fueron estables con respecto al ingreso. Al día 20 del ingreso presentó cuadro confusional agudo secundario a elevación de la calcemia a 14,55 mg/dl; se inició tratamiento con clodronato disódico cuya pauta de administración fue de 300 mg diluidos en 500 ml de



**Fig. 1.** Comportamiento de calcio. La figura muestra la normalización de los niveles de calcio a las 2 horas de la cirugía.