

Granulomatosis pulmonar por aspiración de lentejas

M.I. Barrio Gómez de Agüero, M.C. Martínez Carrasco, P. Olivares*, C. Gamallo**, M.C. Sánchez y M.C. Antelo Landeira

Unidad de Neumología Infantil. *Servicio de Cirugía Infantil. **Departamento de Anatomía Patológica. Hospital Infantil La Paz. Madrid.

La granulomatosis pulmonar nodular producida por aspiración de legumbres es una entidad que sólo se observa de forma excepcional.

Presentamos el caso de una niña de 8 años sana que, tras un episodio de atragantamiento, sufre una aspiración de alimento (lentejas) con parada cardiorrespiratoria. Tras un período asintomático de un mes presenta disnea y una gran alteración radiológica. La biopsia pulmonar evidenció la presencia de granulomas de cuerpo extraño. No recibió tratamiento con corticoides dada su dudosa eficacia en estos casos. La evolución ha sido satisfactoria tras un año de seguimiento.

Palabras clave: *Granulomatosis pulmonar. Parada cardiorrespiratoria. Atragantamiento. Granulomas de cuerpo extraño. Aspiración de lentejas.*

Arch Bronconeumol 1995; 31: 485-487

Introducción

La aspiración de contenido alimentario produce distintas manifestaciones pulmonares dependiendo de la cantidad, distribución y tipo de sustancia, pudiendo producir desde una neumonía química o bacteriana hasta muerte por asfixia.

La aspiración de sustancias vegetales, y en concreto de legumbres, produce un tipo peculiar de neumonía de aspecto nodular debido a una respuesta inflamatoria tardía, con formación de granulomas, secundaria al almidón, que se conserva aún tras la cocción^{1,2}. La neumonía por aspiración de lentejas fue ya descrita por primera vez en 1956 por Head³.

Se presenta el caso de una paciente que tras un período asintomático de un mes, después un episodio grave de aspiración, presentó disnea progresiva junto a una gran alteración radiológica que obligó a descartar diversas etiologías.

Correspondencia: Dra. M.I. Barrio Gómez de Agüero. Unidad de Neumología Infantil. Hospital Infantil La Paz. Paseo de la Castellana, 261. 28046 Madrid.

Recibido: 2-12-94; aceptado para su publicación: 14-3-95.

Pulmonary granulomatosis caused by lentil aspiration

Pulmonary nodular granulomatosis caused by aspirated lentils is a rare entity. We report the case of a healthy 8 years-old girl who suffered a choking life-threatening choking event during a meal, with cardiorespiratory arrest. After a delay of one month without symptoms, she developed respiratory distress with radiologic changes. Lung biopsy disclosed foreign body granulomas. Steroids were not used because of their uncertain effectiveness in these cases. One year later the patient's progress was satisfactory.

Key words: *Pulmonary granulomatosis. Lentil pneumonia. Vegetable aspiration. Foodstuff aspiration. Foreign body aspiration.*

Caso clínico

Niña de 8 años, previamente sana, que sufrió un episodio de atragantamiento durante la comida tras la ingestión de un puré de lentejas. Después de un episodio de vómito y dificultad respiratoria brusca, presentó una parada cardiorrespiratoria que precisó medidas energéticas de reanimación. Durante el ingreso en UVI, la radiografía mostró un pequeño infiltrado en base derecha que se normalizó en 48 h. Fue extubada a las 24 h. La broncoscopia fue normal. Fue dada de alta a los 7 días.

Estuvo asintomática salvo por la presencia de una tos escasa no productiva.

A los 30 días apareció febrícula y disnea progresiva, con auscultación pulmonar anodina pero con gran alteración radiológica (fig. 1).

Mantuvo febrícula persistente durante 20 días y precisó oxigenoterapia transitoria durante una semana por hipoxemia sin hipercapnia.

El hemograma mostró una marcada leucocitosis (hasta $32,1 \times 10^9/l$) con neutrofilia, desviación a la izquierda y elevación de velocidad de sedimentación que persistió durante un mes. La bioquímica fue normal. El estudio virológico (citomegalovirus, virus respiratorios, VIH) fue negativo, así como el estudio de etiología bacteriana, micosis, tuberculosis y agentes causantes de neumonías atípicas. El estudio

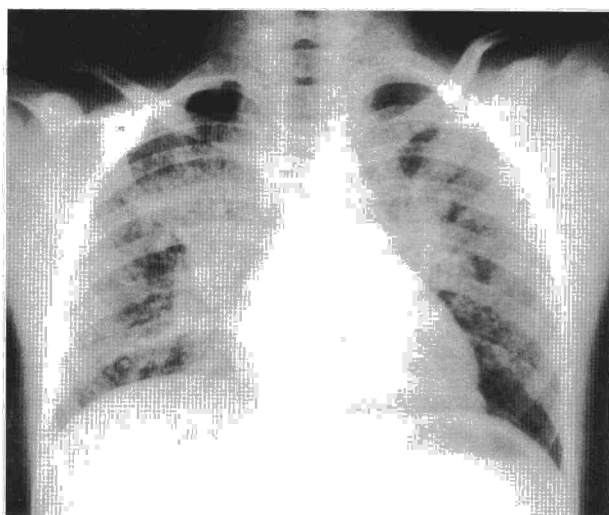


Fig. 1. Radiografía de tórax. Patrón alveolointersticial.

inmunológico humoral y celular fue normal. El test del sudor y el estudio cardiológico también resultaron normales.

Se realizó fibrobroncoscopia y lavado broncoalveolar que no aportó ningún resultado. La TAC mostró consolidación parenquimatosa en segmento posterior de LSD y ambos segmentos 6 de lóbulos inferiores y segmento basal posterior de LII, junto con un patrón intersticial generalizado (fig. 2). La gammagrafía con tecnecio-99 mostró hipoperfusión en las mismas zonas y con galio-67 existía marcada captación en LSD y ambos LI.

Se realizó toracoscopia, en la que se observaron sólo escasas sinequias pleurales en zonas posteriores de LSD. Se obtuvieron muestras de biopsia pulmonar en dos zonas con distinta afectación según las imágenes de TAC, en las que se evidenciaron formaciones consistentes en macrófagos y células gigantes multinucleadas rodeando a un material extraño, sugestivos de granulomas de cuerpo extraño. Tras el estudio histoquímico convencional y análisis con luz polarizada, no se pudieron demostrar restos del agente causal (fig. 3).

La función pulmonar en esta fase no se pudo realizar por falta de colaboración. La saturación basal con pulsioxímetro al alta fue del 95%, descendiendo a 85% tras esfuerzo.

El tratamiento inicial incluyó antibióticos de amplio espectro (para aerobios y anaerobios), eritromicina y tubercu-

lostáticos que se fueron retirando según se fueron obteniendo resultados. Dada la buena evolución espontánea de la paciente y de la dudosa eficacia de los corticoides en estos casos, no se administraron.

Al año de evolución, la radiografía, la TAC y las gammagrafías son normales. La función pulmonar (FVC: 83%; FEV₁: 94%; FEV₁/FVC%: 94). La saturación basal es del 96%, aunque tras ejercicio aún desciende a 85%. Por el momento no se ha podido realizar pletismografía ni difusión de CO por falta de colaboración.

Discusión

La neumopatía aspirativa es un hecho frecuente en la infancia y no es extraño que no se correlacione de forma inmediata con el episodio⁴.

Las partículas vegetales, en concreto las legumbres, tienen la particularidad de inducir la formación de granulomas. A los 14 días comienza la desintegración de la sustancia, pero es a las 2 o 3 semanas cuando se inicia la formación de los mismos. La celulosa es la responsable de este proceso, ya que tras la cocción se gelifica el almidón pero no la celulosa. En el paciente que sobrevive de la neumonía aspirativa inicial, pueden aparecer granulomas consistentes en células epiteliales y gigantes rodeando un centro caseoso similar a los granulomas de TBC o sarcoidosis. A los 3 meses pueden evolucionar como nódulos fibróticos o calcificarse¹.

En nuestro caso, la presencia de granulomas de cuerpo extraño es indicativa de la relación causa-efecto entre la aspiración y la lesión pulmonar, aunque no se haya podido demostrar el cuerpo extraño debido a la desintegración del material a cargo de las células macrofágicas, como cabría esperar dado el tiempo transcurrido entre el episodio de aspiración y la biopsia pulmonar.

Existen muy pocas publicaciones de casos con neumonitis nodular en niños sin patología de base y diagnosticada in vivo⁵. En nuestra paciente, es curioso el hecho de que, tras un episodio de atragantamiento casi mortal, tras el vómito y las maniobras de reanimación se produjo una microaspiración masiva y difusa con predilección en las zonas de decúbito. La

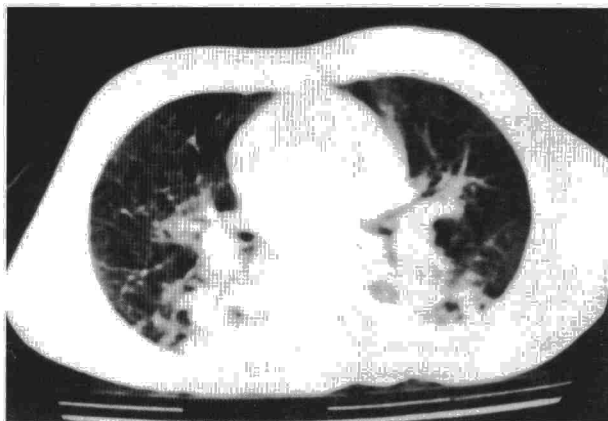

Fig. 2. TAC torácica al ingreso.

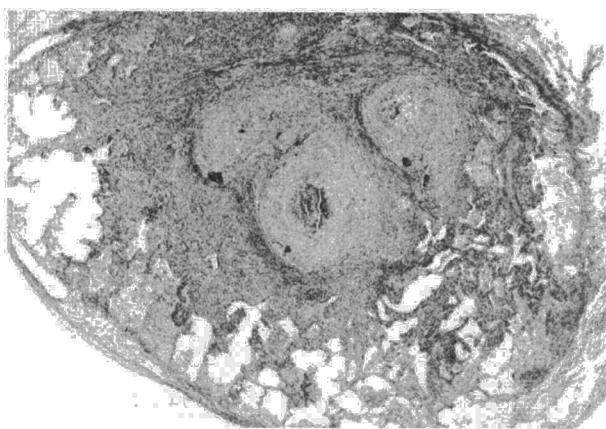


Fig. 3. Granulomas de cuerpo extraño, rodeados de tejido fibroso.



broncoscopia inicial encaminada a descartar cuerpo extraño macroscópico fue normal y la segunda, realizada a las 5 semanas, ya no pudo evidenciar la presencia de fibras vegetales debido al tiempo transcurrido.

El tratamiento con corticoides en estos procesos es muy controvertido^{6,7}, y se considera ineficaz tanto en la neumonía aspirativa aguda como en la crónica⁸.

BIBLIOGRAFÍA

1. Knoblich R. Pulmonary granulomatosis caused by vegetable particles: so-called lentil pulse pneumonia. *Am Rev Respir Dis* 1969; 99: 380-389.
2. Ros PR. Lentil aspiration pneumonia [carta]. *JAMA* 1984; 251: 1.277-1.278.
3. Head MA. Foreign body reaction to inhalation of lentil soup: giant cell pneumonia. *J Clin Pathol* 1956; 9: 295.
4. Ortiz de Saracho J, García Leaniz J, Pérez Rodríguez E. Aspiración de cuerpo extraño: una etiología no tan infrecuente [carta]. *Arch Bronconeumol* 1994; 30: 323.
5. Kaplan SL, Gnepp DR, Katzenstein AA, Feigin RD. Miliary pulmonary nodules due to aspirated vegetable particles. *J Pediatr* 1978; 92: 448-450.
6. Wynne JW, De Marco FJ, Ian Hood C. Physiological effects of corticosteroids in foodstuff aspiration. *Arch Surg* 1981; 116: 46-49.
7. Wynne JW, Modell JH. Respiratory aspiration of stomach contents. *Ann Intern Med* 1977; 87: 466-474.