

# Actividad de la musculatura espiratoria abdominal en pacientes con enfermedad pulmonar obstructiva crónica estable

F. Ortega Ruiz, J. Madrazo Osuna\*, H. Sánchez Riera, E. Olloqui Martín\*\*, J. Fernández Guerra, T. Elías Hernández y T. Montemayor Rubio

Servicios de Neumología, \*Neurofisiología y \*\*Radiodiagnóstico. Hospital Universitario Virgen del Rocío. Sevilla.

Con el objetivo de valorar el patrón de actividad de la musculatura espiratoria abdominal en pacientes con enfermedad pulmonar obstructiva crónica (EPOC) estable, hemos estudiado el electromiograma (EMG) de los músculos recto abdominal (RA), oblicuo externo (OE) y transverso (MT) en 14 pacientes con diferentes grados de obstrucción en vías aéreas ( $FEV_1$ :  $41 \pm 12\%$ ;  $FEV_1/FVC$ :  $45 \pm 10\%$ ; RV:  $198 \pm 38\%$ ;  $PaO_2$ :  $75,8 \pm 12$  y  $PaCO_2$ :  $41,4 \pm 5,7$  mmHg). El EMG era recogido mediante la inserción de electrodos bipolares, realizando previamente una ecografía de pared abdominal para la localización de los músculos. Las medidas se registraron en decúbito supino durante: a) respiración a volumen corriente; b) espiración lenta hasta RV; c) con carga de flujo inspiratorio; d) con carga de flujo espiratorio, y e) respiración tranquila con elevación de brazos. A 10 pacientes se le registró también las mismas maniobras en posición sentada. Ocho de los enfermos presentaron actividad fásica espiratoria durante la respiración tranquila (actividad del MT solo o acompañado del OE). No existían diferencias significativas en el grado de hiperinsuflación ni en los gases arteriales entre los pacientes que presentaban actividad fásica espiratoria y los que no la presentaban. Sí existían diferencias significativas entre ambos grupos en el grado de obstrucción de las vías aéreas, tanto en el  $FEV_1$  en valores absolutos ( $p < 0,001$ ) como en porcentaje ( $p < 0,004$ ) en el  $FEV_1/FVC$  ( $p < 0,02$ ) y en las Raw ( $p < 0,04$ ). La espiración lenta hasta RV provocaba actividad muscular en 13 pacientes, aunque los músculos no operaban como una unidad, activándose el MT y posteriormente el resto de la musculatura abdominal. El patrón de activación también se encontraba con la colocación de cargas inspiratorias y espiratorias, aunque en este caso, cuando los tres músculos se activaban, lo hacían de forma simultánea. Durante el registro con los brazos elevados en sólo 2 casos se obtuvo actividad fásica, observándose una mayor actividad tónica de los músculos. El patrón de actividad fásica de los músculos recogido en posición sentada era esencialmente similar a la obtenida en posición supina. En resumen, algunos pacientes con EPOC estable presentan en reposo actividad fásica espiratoria de la musculatura abdominal. Estos múscu-

los no parecen actuar como una unidad y esta actividad espiratoria fásica está relacionada con la severidad de la obstrucción de la vía aérea.

**Palabras clave:** *Enfermedad pulmonar obstructiva crónica. Músculos respiratorios. Electromiograma.*


*Arch Bronconeumol 1996; 32: 23-28*

## Abdominal respiratory muscle activity in patients with stable chronic obstructive pulmonary disease

With the purpose of defining the pattern of abdominal respiratory muscle activity in patients with chronic obstructive pulmonary disease (COPD), we studied the electromyogram of the rectus abdominis (RA), the external oblique (EO) and transversus (TM) muscles in 14 patients with different degrees of airways obstruction ( $FEV_1$ :  $41 \pm 12\%$ ;  $FEV_1/FVC$ :  $45 \pm 10\%$ ; RV:  $198 \pm 38\%$ ;  $PaO_2$ :  $75,8 \pm 12$  y  $PaCO_2$ :  $41,4 \pm 5,7$  mmHg). The EMG was obtained by insertion of bipolar electrodes guided by an ultrasound image of the abdominal wall to locate the position of the muscles. The measurements were recorded in supine decubitus position in 5 situations: a) breathing at tidal volume; b) slow expiration until RV; c) with inspiratory load; d) with expiratory load, and e) during relaxed breathing with the arms raised. Recordings were also made in the same situations with 10 patients sitting. Eight patients presented phasic expiratory activity during relaxed breathing (TM activity alone or accompanied by EO). We found no significant differences in degree of hyperinflation or in arterial gases between patients with phasic expiratory activity and those without. There were significant differences between these 2 groups, however, as to degree of airways obstruction, for absolute values of  $FEV_1$  ( $p < 0.02$ ) and in raw values ( $p < 0.04$ ). Slow breathing until RV recruited muscular activity in 13 patients; the muscles did not operate in unison, however, with TM acting first. Recruitment was also observed when inspiratory and expiratory loads were placed, although in this case the 3 muscles acted simultaneously. Phasic activity was observed in only 2 patients for

Correspondencia: Dr. F. Ortega Ruiz.  
Avda. Reina Mercedes, 51, 1.º B. 41012 Sevilla.

Recibido: 11-5-95; aceptado para su publicación: 26-7-95.



recordings made with arms raised, at which time there was greater tonic muscle activity. The phasic activity pattern recorded when patients were sitting was very similar to that obtained in supine position. In summary, some patients with stable COPD have phasic expiratory activity of the abdominal muscles when resting. These muscles do not appear to act as a unit and this phasic expiratory activity is related to severity of upper airways obstruction.

**Key words:** *Chronic obstructive pulmonary disease. Respiratory muscles. Electromyogram.*

## Introducción

Como han demostrado estudios mecánicos y electromiográficos, casi todo el trabajo de la respiración es llevado a cabo por los músculos inspiratorios, particularmente por el diafragma. La espiración, incluso en pacientes con enfermedad pulmonar obstructiva crónica (EPOC) en los que la obstrucción es predominantemente espiratoria, sería un mecanismo pasivo facilitado por las propiedades elásticas del sistema respiratorio<sup>1</sup>. No obstante, se ha demostrado la contracción de los músculos espiratorios a niveles altos de esfuerzo ventilatorio, tanto en sujetos sanos<sup>2</sup> como en pacientes con EPOC<sup>3</sup>.

Más controvertida es la posible actividad de los músculos espiratorios durante la respiración tranquila. Algunos estudios han comunicado que los pacientes con EPOC en estas circunstancias no mostraban actividad electromiográfica de los músculos abdominales<sup>4</sup>, y esta falta de actividad se ha utilizado para explicar que algunos de estos enfermos en reposo presenten hiperinsuflación pulmonar dinámica<sup>5,6</sup>. Por otro lado, otros autores mediante medidas de presión abdominal y movimientos de la pared torácica han sugerido la contracción de la musculatura abdominal durante la espiración en pacientes con EPOC<sup>7,8</sup>.

Los músculos de la pared anterolateral abdominal (recto anterior, oblicuo externo e interno y transversos) son los encargados de contribuir primariamente a la espiración. Durante mucho tiempo se asumió que estos músculos actuaban de forma unitaria durante la respiración. No obstante, cuando los músculos abdominales eran estimulados individualmente, se observó que sus acciones sobre la caja torácica eran diferentes<sup>9</sup>. Además, algunos estudios demostraron influencias importantes de la posición corporal en el patrón de activación de estos músculos en animales anestesiados<sup>10</sup>. Leever y Road<sup>11</sup>, estudiando perros anestesiados, comprobaron actividad espiratoria fundamentalmente del compartimiento interno abdominal (oblicuo interno y transversos). Sin embargo, De Troyer et al<sup>12</sup> encuentran que el transversos era el músculo respiratorio primario cuando analizaron perros sin anestesiar. El mismo grupo obtiene idénticos resultados cuando sometieron a esfuerzos espiratorios a sujetos sanos<sup>2</sup>.

Nuestro objetivo ha sido definir el patrón de actividad de la musculatura abdominal en pacientes con EPOC estable, valorar su probable relación con la severidad de la obstrucción y evaluar la posible influencia de diversos esfuerzos voluntarios y de la posición corporal sobre ese patrón.

## Material y métodos

Hemos estudiado a 14 pacientes con EPOC. El diagnóstico se realizó de acuerdo con criterios clínicos, radiológicos y funcionales<sup>13</sup>. Los pacientes presentaban una limitación al flujo aéreo, manifestada por una relación FEV<sub>1</sub>/FVC inferior al 70%, así como ausencia de reversibilidad con broncodilatadores de dicha obstrucción. Todos ellos eran varones fumadores o ex fumadores. Se exigió que se encontrasen estabilizados, fuera de reagudización y al menos a 3 meses de distancia de un ingreso hospitalario por aumento de su sintomatología respiratoria. Los pacientes fueron informados de las características del estudio y dieron su consentimiento.

Los estudios espirográficos se realizaron en un espirógrafo de campana tipo Stead-Wells (Volumograph Minjhardt, Colonia, Alemania) y se siguieron las normativas propuestas por la SEPAR<sup>14</sup> y por la ATS<sup>15</sup>. Las Raw se determinaron en un pletismógrafo corporal Jaeger (Masterlab Jaeger, Colonia, Alemania) de volumen constante (920 l) a una frecuencia respiratoria fija estandarizada por metrónomo. La capacidad residual funcional (FRC) se determinó pletismográficamente como el volumen de gas intratorácico medido por el método de interrupción. La medida de los gases en sangre arterial se llevó a cabo en un analizador de gases AVL-945, siguiendo las recomendaciones SEPAR<sup>16</sup>.

A todos los pacientes se les realizó estudio ecográfico de la pared muscular anterolateral abdominal. Los estudios ultrasonográficos se realizaron indistintamente con dos ecógrafos de tiempo real, modo B. Se utilizaron sondas para partes superficiales con una frecuencia de 7,5 MHz. Los pacientes se exploraron en decúbito supino con el haz de ultrasonido perpendicular a los planos musculares estudiados. Se realizaron mediciones en profundidad desde la piel a cada uno de los diferentes músculos y del grosor de cada uno de ellos (fig. 1). Las imágenes de la ecografía, con las medidas entre superficie y espesor de cada músculo, fueron llevadas al laboratorio de electromiografía junto al paciente. Los electrodos se introdujeron en la zona media de cada músculo y constantemente se controlaba la profundidad y se modificaba cuando era necesario.

El estudio electromiográfico se realizó con electrodos monouso "MEDELEC" de 37 mm. Se utilizó un electromiógrafo tipo Nihon Koden modelo "Neuropack Four" (Tokio, Japón) de cuatro canales. Tres canales fueron preparados para la realización del electromiograma con ajuste de ganancia de 0,2 a 0,5 mV y filtros entre 20 y 3.000 Hz. El cuarto canal fue ajustado para registro de señal procedente de un "Volucapt Alvar" (París, Francia) a partir de una banda elástica torácica. La ganancia dependió de la potencia de la señal y los filtros fueron colocados a 0,5 y 10 Hz. Se utilizó un tiempo de borrado de 10 segundos que permitiera observar más de un ciclo.

Además del control ecográfico realizamos maniobras de contracción específicas de identificación de los músculos para asegurar la correcta colocación de los electrodos: flexión de la cabeza (músculo recto anterior), rotación del tronco contra resistencia (músculo oblicuo externo) y maniobra expulsiva con glotis cerrada (músculo transversos)<sup>2</sup>.

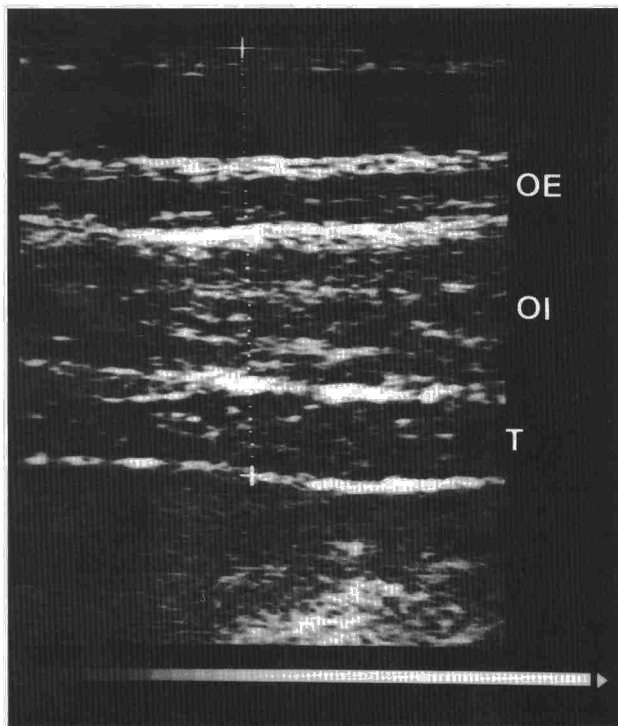


Fig. 1. Imagen de ultrasonidos de la pared muscular anterolateral abdominal. OE: músculo oblicuo externo. OI: músculo oblicuo interno. T: músculo transverso.

Los pacientes fueron instruidos en las actividades que iban a realizar y antes de iniciar el registro se comprobó que las habían comprendido. Las medidas fueron obtenidas en decúbito supino en las siguientes condiciones: a) respiración tranquila (a volumen corriente); b) espiración lenta desde FRC hasta volumen residual; c) respiración con una carga de flujo inspiratorio máximo (umbral de flujo); d) respiración con carga de flujo espiratorio, y e) respiración tranquila con elevación de brazos (sólo se realizó en 10 pacientes). Las maniobras de respiración con carga de flujo inspiratorio y espiratorio fueron realizadas con un espirómetro incentivo (INSPIRx, Intertech Resources Inc.). A 10 de los pacientes se les pudo realizar, además, las mismas maniobras en posición sentada. La actividad muscular que aparecía de manera continua sin relación con la fase del ciclo respiratorio se consideró "tónica", es decir, estado de actividad muscular cuando en condiciones normales el músculo está en reposo. Cuando la actividad muscular aparecía vinculada a una determinada fase del ciclo respiratorio, sólo en ese período y siempre en el mismo, se consideró "fásica".

Hemos utilizado el test de la U de Mann-Whitney para analizar las posibles diferencias en la severidad de la obstrucción de las vías aéreas, en la hiperinsuflación y en las alteraciones de los gases en sangre arterial, entre el grupo de pacientes que presentaban actividad espiratoria fásica y el grupo que no la presentaban. Los datos son presentados como  $\bar{X} \pm DE$ . La significación estadística era asumida cuando  $p < 0,05$ .

## Resultados

En la tabla I se muestran los datos de la función pulmonar tras broncodilatadores y los gases en sangre

arterial en reposo de los 14 pacientes estudiados. Los enfermos tenían una edad media de  $64,7 \pm 7,8$  años y todos presentaban una moderada obstrucción de vías aéreas e hiperinsuflación. Así, la media de  $FEV_1$  era del  $41,8 \pm 12,1\%$  y la TLC era del  $119,2 \pm 10,8\%$  de sus teóricos. La  $PaO_2$  estaba moderadamente descendida ( $75,8 \pm 12,3$  mmHg). Los valores de la  $PaCO_2$  eran normales como media y sólo 2 pacientes superaban una  $PaCO_2$  de 45 mmHg.

Durante la respiración tranquila, 8 de los pacientes presentaron actividad fásica espiratoria del músculo transverso, y de ellos, en cuatro se acompañó también de actividad fásica del músculo oblicuo externo (tabla II). El patrón espiratorio fásico del oblicuo externo se acompañaba siempre de patrón fásico en el transverso (fig. 2). Ninguno de los pacientes presentó actividad fásica del músculo recto anterior.

La espiración voluntaria hasta RV provocaba actividad fásica del músculo transverso en 13 pacientes, en 6 casos acompañado del músculo oblicuo externo y en otros 5 pacientes del oblicuo externo y recto anterior (tabla II). Cuando los 3 músculos presentaban actividad no siempre actuaban en bloque. A veces se iniciaba la actividad en el músculo transverso para posteriormente incorporarse los otros músculos, siendo habitualmente el recto anterior el último en reclutarse (fig. 3).

Cuando utilizamos cargas de flujo inspiratorio obtuvimos 11 pacientes con actividad fásica del músculo transverso solo o acompañado de los otros músculos y un paciente presentó exclusivamente actividad fásica del recto anterior (tabla II). Con cargas de flujo espiratorio el patrón registrado fue semejante al obtenido con la espiración voluntaria, con 13 pacientes con actividad fásica de la musculatura abdominal, pero a diferencia de ésta el patrón de reclutamiento no se observaba y desde el inicio de la espiración, cuando los tres músculos se activaban, lo hacían de forma simultánea (fig. 3), aunque el músculo que se activó con mayor frecuencia fue el transverso.

Entre los 10 pacientes a los que se les pudo registrar la actividad de los músculos con los brazos elevados en sólo 2 casos se obtuvo actividad fásica (desapareciendo en 4 pacientes que sí la presentaban durante la

TABLA I  
Datos antropométricos y de función pulmonar

Edad (años)	$64,7 \pm 7,8$
Peso (kg)	$71,8 \pm 17,4$
Talla (cm)	$167 \pm 5,3$
FVC (l)	$2,49 \pm 0,45$
FVC (% pred.)	$72,1 \pm 14,1$
$FEV_1$ (l)	$1,15 \pm 0,29$
$FEV_1$ (% pred.)	$41,8 \pm 12,1$
$FEV_1/FVC$ (%)	$45,8 \pm 10,6$
FRC (% pred.)	$154,4 \pm 21,8$
RV (% pred.)	$198,5 \pm 38,8$
TLC (% pred.)	$119,2 \pm 10,8$
Raw (cmH <sub>2</sub> O/l/s)	$4,7 \pm 2$
$PaO_2$ (mmHg)	$75,8 \pm 12,3$
$PaCO_2$ (mmHg)	$41,4 \pm 5,7$

Datos expresados como  $\bar{X} \pm DE$ .






TABLA III

Relación entre pruebas funcionales respiratorias y actividad de músculos abdominales durante la respiración tranquila

Parámetros	Con actividad física	Sin actividad física	Valor de p
Edad (años)	65,7 ± 6,8	63,5 ± 9,4	NS
Peso (kg)	76,2 ± 19,6	66 ± 13,3	NS
FVC (l)	2,38 ± 0,4	2,63 ± 0,4	NS
FVC (% pred.)	68 ± 13,8	77,6 ± 13,7	NS
FEV <sub>1</sub> (l)	0,94 ± 0,15	1,42 ± 0,2	0,001
FEV <sub>1</sub> (% pred.)	34,5 ± 6,7	51,6 ± 10,7	0,004
FEV <sub>1</sub> /FVC (%)	40,2 ± 7,4	53,3 ± 10	0,02
FRC (% pred.)	156,5 ± 21,9	151,6 ± 23,4	NS
RV (% pred.)	210,3 ± 32,8	182,8 ± 43,5	NS
TLC (% pred.)	118,7 ± 12,8	119,8 ± 8,7	NS
Raw (cmH <sub>2</sub> O/l/s)	5,6 ± 2	3,6 ± 1,2	0,04
PaO <sub>2</sub> (mmHg)	70,5 ± 13,3	82,9 ± 6,5	NS
PaCO <sub>2</sub> (mmHg)	43,4 ± 6,8	38,7 ± 2,2	NS

Los valores están expresados como  $\bar{X} \pm DE$ . NS: no significativo.

actividad de estos músculos durante la respiración en reposo<sup>4</sup>. Sin embargo, Martínez et al<sup>7</sup> evaluando el reclutamiento de los músculos ventilatorios en pacientes con EPOC a partir de patrones de presión gástrica y pleural observan que a mayor severidad de la obstrucción dicho reclutamiento cambia, de tal forma que a mayor obstrucción se produce una pérdida del uso del diafragma y un incremento del reclutamiento del resto de los músculos inspiratorios de la caja torácica y de los músculos espiratorios. Recientemente, Ninane et al<sup>17</sup> han descrito la actividad electromiográfica de los músculos abdominales durante la respiración tranquila en pacientes con EPOC severa. Nuestros resultados confirman esta observación, así como que esta contracción física espiratoria está relacionada con la severidad de la obstrucción. La razón por la que algunos trabajos no han encontrado actividad de estos músculos probablemente sea debido a que los registros de electromiografía son obtenidos con electrodos de superficie que es una técnica poco sensible para detectar bajos niveles de actividad y mucho menos del compartimiento interno de la pared abdominal, o bien que eran pacientes con una menor obstrucción.

A diferencia de otros trabajos<sup>17</sup>, nosotros no hemos realizado simultáneamente la ecografía y el electromiograma, lo que no ha restado eficacia y sí ha permitido una mayor disponibilidad de la técnica. Cabe destacar que hay que ser especialmente cuidadoso en el registro de este tipo de maniobras. Los sujetos que no practican deporte tienden en el esfuerzo a sincinesias (acción simultánea de dos o más músculos que habitualmente funcionan por separado sin intención de coordinar su acción) que incluyen músculos a distancia. Algunos pacientes incrementan el esfuerzo más allá de lo pedido, lo que invalida algunas maniobras localizadoras. El nivel educacional y la capacidad de mover un grupo muscular sin reclutamiento de los demás es una condición previa que mediatiza los

resultados y produce algunos sobrepasamientos (*overshot*) en los ejercicios de este tipo de estudios. La instrucción cuidadosa y el ensayo de las maniobras mejoró estos aspectos. De esta forma conseguimos disociar actividad muscular de la pared abdominal y obtener junto al esfuerzo de un músculo el reposo del resto.

La actividad física de la musculatura abdominal parece afectar primariamente aunque no exclusivamente al músculo transverso. Estos resultados contrastan con los de otros autores que sostienen que estos músculos operan de forma unitaria<sup>18</sup>. En nuestros enfermos durante la respiración tranquila la actividad física del músculo oblicuo externo se acompañaba siempre de actividad en el músculo transverso, pero en otros pacientes éste era el único músculo que presentaba contracción física. Por otro lado, la utilidad de la contracción espiratoria abdominal en pacientes con EPOC estable permanece incierta. La actividad de esta musculatura sería beneficiosa ya que al aumentar la presión abdominal provocaría una expansión de la caja torácica y un alargamiento de las fibras del diafragma. De esta forma, la fuerza generada por este músculo durante la siguiente inspiración podría ser mayor<sup>19</sup>. En esta acción el músculo transverso podría ser más efectivo que el resto de la musculatura al rodear toda la circunferencia de la cavidad abdominal, mientras que los músculos oblicuo externo y recto anterior se extienden de forma longitudinal y ejercerían un menor efecto sobre el incremento de la presión abdominal<sup>2</sup>. En el anterior trabajo comentado Ninane et al<sup>17</sup> especulan sobre la posibilidad de que la hiperinsuflación dinámica que se encuentra en algunos pacientes con EPOC severa, expresada por el tiempo de retraso que se produce entre el inicio de la caída de la presión pleural y el inicio del flujo inspiratorio podría ser explicada, al menos en parte, por la relajación de los músculos espiratorios que provocaría esa inicial caída de la presión pleural previa a la contracción de la musculatura inspiratoria.

La actividad de los músculos abdominales durante esfuerzos espiratorios es evidente incluso con la simple maniobra de espiración voluntaria hasta volumen residual. Con ello se consigue activar a los tres músculos con mayor frecuencia que con ninguna otra maniobra. Sin embargo, obtenemos diferentes patrones según se utilice o no una carga de flujo espiratorio. Con maniobras de espiración máxima sin carga la actividad suele iniciarse en el músculo transverso, observándose un retraso en la activación de los otros músculos, sobre todo del recto anterior. En contra, con cargas de flujo espiratorio no se observa este patrón de reclutamiento, activándose los músculos de forma simultánea.

Por otro lado, existe un incremento de la actividad de la musculatura espiratoria con cargas de flujo inspiratorio en pacientes con EPOC, tal como había sido descrito con anterioridad en sujetos sanos<sup>2,20</sup> y el grado de reclutamiento probablemente dependa del nivel de carga impuesto. Hay un evidente efecto mecánico sobre la actividad de la musculatura abdominal du-



rante la carga inspiratoria. De esta forma, el reclutamiento de esta musculatura podría actuar como soporte mecánico que ayude a los músculos inspiratorios ante el nivel de trabajo incrementado. Más difícil es explicar los resultados obtenidos con la elevación de brazos. Algunos trabajos han demostrado un significativo incremento en las demandas metabólicas y ventilatorias con la simple elevación de brazos y han teorizado sobre la posible activación de los músculos espiratorios para explicarla, aunque no realizaban control electromiográfico de estos músculos<sup>21</sup>. Nuestros resultados indican que se produce una actividad de la musculatura espiratoria abdominal durante esta maniobra, pero de una forma tónica y, por lo tanto, sin relación con el ciclo respiratorio. De esta forma, se provocaría un incremento de las demandas energéticas y a la vez la pérdida de soporte mecánico que supone la actividad fásica de estos músculos, lo que explicaría la gran limitación que provoca la simple elevación de brazos en pacientes con EPOC. Por último, aunque algunos trabajos realizados en animales habían sugerido la probable influencia postural sobre el patrón de activación de estos músculos<sup>10</sup>, parece que esto no ocurre en pacientes con EPOC, al menos cuando se compara la posición supina con la posición sentada<sup>17</sup>. Nuestros resultados confirman que en ambas posturas el patrón de contracción fásica de los músculos abdominales es similar tanto durante la respiración tranquila como durante las diferentes maniobras realizadas.

En resumen, algunos pacientes con EPOC estable presentan en reposo actividad espiratoria de la musculatura abdominal. Esta contracción espiratoria fásica está relacionada con la severidad de la obstrucción de la vía aérea. Además, el nivel de activación se ve influenciado por diversas maniobras, de tal forma que la contracción de los músculos abdominales no parece actuar como una unidad.

#### BIBLIOGRAFÍA

1. Rochester DF, Arora NS, Braun NMT, Goldberg SK. The respiratory muscles in chronic obstructive pulmonary disease (COPD). *Bull Eur Physiopathol Respir* 1979; 15: 951-975.

2. De Troyer A, Estenne M, Ninane V, Gansbeke DV, Gorini M. Transversus abdominis muscle function in humans. *J Appl Physiol* 1990; 68: 1.010-1.016.
3. Dodds DS, Brancatisano T, Engel LA. Chest wall mechanics during exercise in patients with severe chronic airflow obstruction. *Am Rev Respir Dis* 1984; 129: 33-38.
4. Morris MJ, Madgwick RG, Frew AJ, Lane DJ. Breathing muscle activity during expiration in patients with chronic airflow obstruction. *Eur Respir J* 1990; 3: 901-909.
5. Dal Vecchio L, Polese G, Poggi R, Rossi A. "Intrinsic" positive end-expiratory pressure in stable patients with chronic obstructive pulmonary disease. *Eur Respir J* 1990; 3: 74-80.
6. Haluszka J, Chartrand DA, Grassino AE, Milic-Emili J. Intrinsic PEEP and arterial PCO<sub>2</sub> in stable patients with chronic obstructive pulmonary disease. *Am Rev Respir Dis* 1990; 141: 1.194-1.197.
7. Martínez FJ, Couser JI, Celli BR. Factors influencing ventilatory muscle recruitment in patients with chronic airflow obstruction. *Am Rev Respir Dis* 1990; 142: 276-282.
8. Road JD, Leevers AM. Inspiratory and expiratory muscle function during continuous positive airway pressure in dogs. *J Appl Physiol* 1990; 68: 1.092-1.100.
9. De Troyer A, Sampson M, Sigrist S, Kelly S. How the abdominal muscles act on the rib cage. *J Appl Physiol* 1983; 54: 465-469.
10. De Troyer A, Ninane V. Effect of posture on expiratory muscle use during breathing in the dog. *Respir Physiol* 1987; 67: 311-322.
11. Leevers AM, Road JD. Mechanical response to hyperinflation of the two abdominal muscle layers. *J Appl Physiol* 1989; 66: 2.189-2.195.
12. De Troyer A, Gilmartin JJ, Ninane V. Abdominal muscle use during breathing in unanesthetized dogs. *J Appl Physiol* 1989; 66: 20-27.
13. American Thoracic Society. Standards for the diagnosis and care of patients with chronic obstructive pulmonary disease (COPD) and asthma. *Am Rev Respir Dis* 1987; 136: 225-244.
14. Recomendaciones SEPAR. Normativa para la espirometría forzada. Barcelona: Ed. Doyma, 1985.
15. American Thoracic Society. Standardization spirometry-1987 update. *Am Rev Respir Dis* 1987; 136: 1.285-1.298.
16. Recomendaciones SEPAR. Normativa sobre gasometría arterial. Barcelona: Ed. Doyma, 1987.
17. Ninane V, Rypens F, Yernault JC, De Troyer A. Abdominal muscle use during breathing in patients with chronic airflow obstruction. *Am Rev Respir Dis* 1992; 146: 16-21.
18. Goldman JM, Lehr RP, Miller AB, Silver JR. An electromyographic study of the abdominal muscles during postural and respiratory maneuvers. *J Neurol Neurosurg Psychiatry* 1987; 50: 866-869.
19. Takasaki Y, Orr D, Popkin J, Xie A, Bradley D. Effect of hypercapnia and hypoxia on respiratory muscle activation in humans. *J Appl Physiol* 1989; 67: 1.776-1.784.
20. Abbrecht PH, Rajagopal KR, Kyle RR. Expiratory muscle recruitment during inspiratory flow-resistive loading and exercise. *Am Rev Respir Dis* 1991; 144: 113-120.
21. Martínez FJ, Couser JI, Celli BR. Respiratory response to arm elevation in patients with chronic airflow obstruction. *Am Rev Respir Dis* 1991; 143: 476-480.