

Polimialgia reumática como forma de presentación de un carcinoma epidermoide pulmonar

Sr. Director: Es bien conocida la asociación del cáncer de pulmón con diferentes síndromes paraneoplásicos. Sin embargo, la polimialgia reumática (PMR) se ha descrito excepcionalmente como síndrome paraneoplásico asociado al cáncer de pulmón^{1,2}. Presentamos el caso de un paciente diagnosticado de carcinoma epidermoide pulmonar que comenzó con un cuadro de PMR. La exéresis del tumor fue seguida de la desaparición inmediata de la sintomatología clínica.

Varón de 72 años, fumador de 40 cigarrillos/día. Desde hacía 2 meses presentaba dolor en cinturas escapular y pelviana, codos y muñecas, debilidad en cintura pelviana, cefalea bitemporal pulsátil y pérdida de peso. En las últimas semanas presentó febrícula, tos seca y un esputo hemoptoico. Exploración clínica: delgado, palidez mucosa, arterias temporales engrosadas y sinusos, no dolorosas a la palpación y con buen latido simétrico. Mínimos crepitantes a nivel posterobasal izquierdo. Exploración osteoarticular: normal. Analítica: hemograma 11.960 leucocitos/mm³, Hg 13 g/dl, VCM 88, HCM 29; VSG primera hora 100 mm/h; ASLO 310 U/ml (N < 200), factor reumatoide 24,4 U/ml (N < 20), PCR 15,9 (N < 5), ANA positivos con patrón nucleolar 1/160. Radiografía de tórax: infiltrado tenue en lóbulo inferior izquierdo (LII). Ante la sospecha de PMR se inició tratamiento con deflazacor (60 mg/día), con clara mejoría sintomática en la primera semana de tratamiento, pero sin remisión completa. La TAC torácica (fig. 1) mostró una masa cavitada en el segmento 10 del LII. La TAC craneal y la gammagrafía ósea eran normales. El paciente se negó a realizarse fibrobroncoscopia, procediéndose a punción-aspiración pulmonar que demostró células compatibles con carcinoma epidermoide con alto grado de necrosis, que se confirmó tras la toracotomía (lobectomía). El paciente quedó asintomático y se retiró el tratamiento con deflazacor. En la última revisión (10 meses después de la intervención) sigue asintomático con VSG de 10 mm/h, y en la radiografía de tórax no existen signos de recidiva.

La PMR como fenómeno paraneoplásico se ha descrito en asociación con diferentes tumores^{3,4}, donde la etiología paraneoplásica quedó demostrada por el hecho de que la curación o resección del tumor fue seguida de una remisión de la sintomatología osteoarticular. Sin embargo, la descripción de la PMR, con o sin arteritis de la temporal, asociada al cáncer de pulmón es anecdótica^{1,2}. En la mayoría de los casos descritos fue la resistencia al tratamiento con corticoides lo que llevó a la búsqueda de la neoplasia. En el caso de Dottrens et al¹ la resección del tumor se acompañó de la remisión inmediata de los dolores articulares, al igual que en el caso de Masin et al² (carcinoma bronquioloalveolar), y la recidiva 10 meses después de la interven-

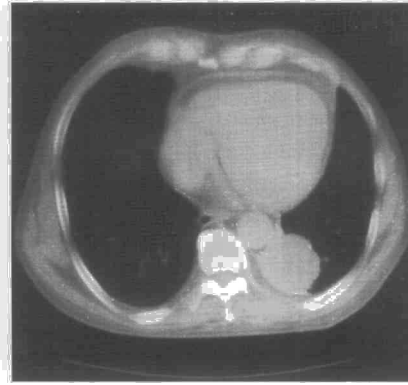


Fig. 1. TAC torácica que muestra imagen redondeada, bien delimitada, de 5 x 5 cm de diámetro en segmento 10 de lóbulo inferior izquierdo.

ción coincidió con la reaparición de los síntomas de la PMR. En nuestro caso, el paciente presentó un cuadro clínico compatible con el diagnóstico de PMR y cumplía 3 de los 5 criterios propuestos por el Colegio Americano de Reumatología para el diagnóstico de la arteritis de células gigantes⁵. La exploración neurológica y las enzimas musculares normales descartaron la existencia de una neuromiopatía asociada a la neoplasia pulmonar. La respuesta al tratamiento corticoide fue buena, probablemente favorecida por las altas dosis utilizadas. La resección del tumor llevó a la remisión completa del cuadro clínico.

La patogenia de la PMR como cuadro paraneoplásico en estos casos es desconocida. Algunos autores⁶ encuentran que los pacientes con arteritis temporal demostrada por biopsia tienen mayor riesgo para desarrollar tumores que los individuos de la población general. Pensamos que es necesario descartar la existencia de carcinoma pulmonar en los pacientes con PMR, sobre todo si son fumadores de edad avanzada.

J. Fernández Guerra, E. Barrot Cortés y J.G. Soto Campos
Servicio de Neumología. Hospital Universitario Virgen del Rocío, Sevilla.

1. Dottrens A, Karagevrekis C, Berthoud S. Pseudopolyarthrite rhizomélisque et cancer du poulmon. *Schweiz Med Wschr* 1972; 102: 138-140.
2. Masin N, Buchard PA, Gerster JC. Polymyalgia rheumatica et cancer pulmonaire: syndrome paranéoplasique. *Rev Rhum Mal Osteoartic* 1992; 59: 153-154.
3. Tabata M, Kobayashi T. Polymyalgia rheumatica and thyroid papillary carcinoma. *Intern Med* 1994; 33: 41-44.
4. Manganelli P, Borghi L, Coruzzi P, Novarini A, Ambanelli U. La polimialgia reumática paraneoplásica. *Min Med* 1986; 77: 1.739-1.741.
5. The American College of Rheumatology 1990. Criteria for the classification of vasculitis. *Arthritis Rheum* 1990; 33: 1.065-1.136.
6. Haga HJ, Eide GE, Brun J, Johansen A, Langmark F. Cancer in association with polymyalgia rheumatica and temporal arteritis. *J Rheumatol* 1993; 20: 1.335-1.339.

Enfermedad de Castleman: presentación como masa mediastínica calcificada

Sr. Director: La enfermedad de Castleman (EC) es una infrecuente hiperplasia linfóide circunscrita, que en el 70% de los casos se localiza en el mediastino¹.

La lesión suele descubrirse durante una exploración de rutina, o por síntomas inespecíficos como febrícula, sudación, tos o infecciones respiratorias leves^{2,3}.

El diagnóstico preoperatorio suele ser escasamente sospechado por la inconsistencia del cuadro y de las imágenes radiográficas. Presentamos una EC variedad hialino vascular (HV) cuyas calcificaciones pueden, por su morfología, permitir el diagnóstico de sospecha previo a la cirugía.

El caso que presentamos es el de una mujer de 54 años de edad, sin antecedentes personales de interés, que acudió por cuadro catarral de 15 días de evolución. La exploración y análisis de rutina no evidenciaron ninguna anomalía. En el estudio radiológico convencional de tórax se apreció ensanchamiento mediastínico paratraqueal calcificado. La tomografía computarizada (TC) evidenció una masa mediastínica de aspecto vascular, que captaba homogéneamente tras la inyección de contraste. En el centro de la lesión se apreciaban unas calcificaciones centrales irregulares de distribución arboriforme (fig. 1). La gammagrafía con hematíes marcados fue normal. Se procedió a toracotomía, siendo el resultado anatomopatológico de EC variedad HV.

La EC fue descrita por Castleman en 1954⁴. Histológicamente, Flendrig y Keller describieron dos variedades⁵: La HV y la plasmocelular (PC). Ambos tipos tienen muchos hallazgos en común, describiéndose formas mixtas.

La HV suele ser localizada, de curso benigno y asintomática. La PC multicéntrica, de curso más tórpido, se asocia con manifestaciones sistémicas como fiebre, anemia, sudación e hiperglobulinemia⁶.

La radiografía de tórax muestra ensanchamiento mediastínico localizado, generalmente indistinguible de otras lesiones vasculares o neoplásicas.

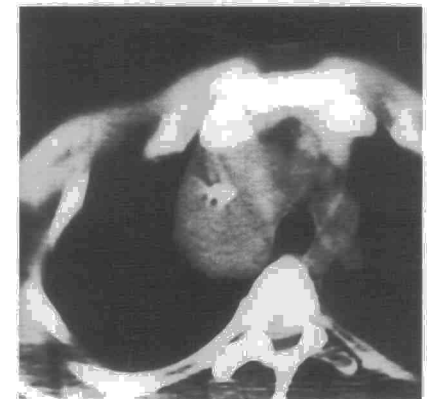

Fig. 1. TC torácica que demuestra la existencia de calcificaciones centrales de aspecto arboriforme.

La utilidad de la TC en la EC ha sido escasamente documentada en la literatura internacional⁵. Como en otras masas mediastínicas, su aspecto es vascular con captación homogénea tras aplicación de contraste. En la TC dinámica esta captación se realiza desde la periferia hasta el centro, habiéndose descrito realce en anillo sin necrosis⁵.

La lesión es excepcionalmente calcéfica, habiéndose descrito en distintas localizaciones y con variadas formas o patrones de distribución. La EC del retroperitoneo es en la que con más frecuencia se encuentran depósitos de calcio en su interior⁶, mientras que en el mediastino son pocos los casos documentados al respecto^{1,5,7}. El patrón típico es el central de distribución arboriforme, lo que ha sido considerado por diversos autores como muy específico de la enfermedad⁶. Esto permite establecer un alto grado de sospecha diagnóstica previo a la cirugía y facilita, además, su diferenciación con otras lesiones que, así mismo, pueden calcificar como linfangiomas, hemangiomas y teratomas.

Por último, el tratamiento es curativo si la lesión es extirpada en su totalidad. Sin embargo, puede recurrir si la escisión es incompleta. Los pacientes con tumores inoperables pueden obtener beneficio de la radioterapia o terapia inmunosupresora.

C. Molino Trinidad, E. Marchán Carranza* y J. Villanueva Liñán

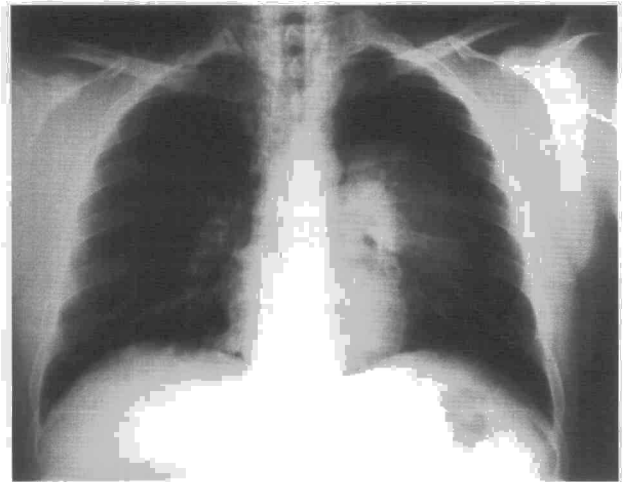
Servicios de Radiodiagnóstico y *Medicina Interna. Hospital Nuestra Señora de Alarcos. Ciudad Real.

1. Phelan MS. Castleman's giant lymph node hyperplasia. *Br J Radiol* 1982; 55: 158-160.
2. Keller AR, Hochholzer L, Castleman B. Hyaline-vascular and plasma-cell types of giant lymph node hyperplasia of the mediastinum and other locations. *Cancer* 1972; 29: 670-683.
3. Charig MJ. Mediastinal Castleman's disease. A missed preoperative diagnosis? *Clin Radiol* 1990; 42: 440-442.
4. Castleman B, Towne VW. Case records of the Massachusetts General Hospital. *N Engl J Med* 1954; 250: 26-30.
5. Goodman K, Baim RS, Clair MR, Perkes EA. Angiomatous lymphoid hamartoma of the pelvis. *Radiology* 1983; 146: 728-731.
6. Moon KW, Im JG, Kim JS, Choie GC, Kim HC, Yeon KM et al. Mediastinal Castleman's disease: CT findings. *J Comput Assist Tomogr* 1994; 18: 43-46.

Neumotórax espontáneo como primera manifestación de un carcinoma broncogénico de células pequeñas

Sr. Director: Aunque en los últimos años ha aumentado la asociación entre neumotórax espontáneo (NE) y cáncer de pulmón (CP), ésta continúa siendo infrecuente, siendo aún más rara con el carcinoma broncogénico de células pequeñas (CBCP). El NE puede ser la forma de presentación de la enfermedad neoplásica en un 75% de los casos de dicha asociación¹. Se presenta un caso de NE como forma de presentación de un CBCP.

Fig. 1. Neumotórax izquierdo de un 50% aproximadamente, con colapso del lóbulo superior, y enfisema subcutáneo en el cuello.



Varón de 37 años, fumador (34 paquetes/año), con tos y expectoración mucosa escasa matutina de 2 meses de evolución. En los últimos 3 días presentaba disnea, que había aumentado progresivamente hasta hacerse de reposo, y abultamiento del cuello y la cara. En la exploración estaba taquipneico, con abolición del murmullo vesicular en todo el hemitórax izquierdo y crepitación en el cuello. En la gasometría arterial había una pO_2 de 61 mmHg, una pCO_2 de 32 mmHg y un pH de 7,34. Las pruebas analíticas restantes fueron normales. En la radiografía de tórax existía un neumotórax que ocupaba aproximadamente un 50% del hemitórax izquierdo, con colapso del lóbulo superior, y enfisema subcutáneo en cuello (fig. 1). Se colocó tubo intratorácico, y se consiguió la re-expansión 3 días después, observándose en la radiografía de tórax una condensación de bordes difusos que borraba la parte superior del borde cardíaco izquierdo y el cayado aórtico. En una revisión realizada 2 semanas después, el paciente presentaba disnea a esfuerzos moderados y tos con expectoración mucosa. En la radiografía de tórax apareció un colapso casi completo del pulmón izquierdo. Se realizó una TC toracoabdominal, comprobándose una masa hilar izquierda con adenopatías hiliares y subcarinales, y un nódulo en la glándula suprarrenal izquierda compatible con metástasis. Mediante fibrobroncoscopia se observó una neoformación en el bronquio principal izquierdo que obstruía casi totalmente la luz antes de su división. El estudio histológico mostró un carcinoma de células pequeñas. Posteriormente el paciente recibió tratamiento quimioterápico con carboplatino, vincristina y etopósido: la respuesta fue satisfactoria y la radiografía de tórax, tras el primer ciclo, era normal.

La quimioterapia se suspendió tras el tercer ciclo, por leucopenia (2.130×10^9 leucocitos/l). A los 25 días acudió de nuevo a urgencias por presentar disnea de reposo. En la radiografía de tórax se observó una opacidad de casi todo el hemitórax izquierdo con un neumotórax menor de un 25%, en la región apical del mismo hemitórax. Se aplicó tratamiento quimioterápico de segunda línea con vincristina, adriamicina y ciclofosfamida con el que no se obtuvo respuesta. No se realizó

drenaje intratorácico dado el reducido tamaño del neumotórax y el avanzado estado de la neoplasia.

Se calcula que se produce NE en un 0,46% de los casos de neoplasia pulmonar y que un 0,03% de los NE tienen como origen un CP^{1,2}. La asociación con NE se ha descrito en todos los tipos histológicos de carcinoma broncogénico, siendo el carcinoma epidermoide el tipo histológico más frecuente¹. Hasta donde conocemos sólo 5 casos de NE asociado a CBCP se han publicado en la literatura mundial y ninguno en la nacional. En ningún caso el NE aislado fue la forma de presentación, como ocurrió en este paciente^{1,3}.

Varios han sido los mecanismos etiológicos propuestos: la posibilidad de que se trate de un hecho casual motivado por la frecuente presencia de enfermedad obstructiva crónica en la población de riesgo para el CP, un mecanismo valvular y la invasión directa del espacio pleural por el tumor originando una fístula broncopleural^{1,2,4,6}. Bien distinta resulta la etiología del NE asociado a tratamiento quimio o radioterápico, en relación con la inducción de necrosis tumoral⁵. Probablemente sea el mecanismo valvular el responsable de la aparición de NE en el caso descrito, dada la situación central de la tumoración y la posterior aparición de colapso afectando al mismo hemitórax. El segundo episodio de NE apareció tras la suspensión de la quimioterapia, por lo que no nos parece que estuviera en relación con la misma, sino más bien con la progresión tumoral.

En conclusión, el NE puede asociarse a CBCP, siendo su forma de presentación, apareciendo tras la quimioterapia o en el transcurso de la enfermedad.

E. Calderón-Osuna, D. del Castillo Otero y J. Toral Marín

Servicio de Neumología. Hospital Universitario Virgen del Rocío. Sevilla.

1. Steinhäuslin CA, Cuttat E. Spontaneous pneumothorax. A complication of lung cancer? *Chest* 1985; 88: 709-713.
2. Dines DE, Cortese DA, Brennan MD, Hahn RG, Payne WS. Malignant pulmo-