

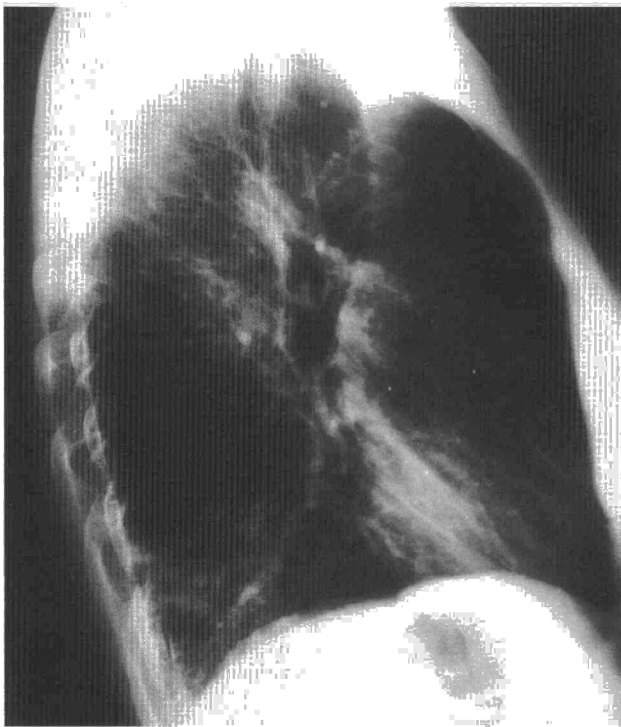Fig. 1. Radiografía de tórax lateral. Obsérvese el aumento de tamaño de la tráquea (50 mm de diámetro) con aspecto corrugado de la pared anterior. Infiltrado neumónico en el lóbulo inferior y el lóbulo medio.

ocasión, hemoptoico. Ingresó en el hospital por persistencia de esputo purulento, fiebre y disnea a pesar de tratamiento antibiótico. En la exploración física se observó temperatura de 39 °C; en la auscultación pulmonar, crepitantes y roncus. El abdomen y extremidades eran normales. En la analítica tenía 11×10^3 leucocitos (78% de PMN, 10% linfocitos, 2% de eosinófilos). La hemoglobina, hematocrito, plaquetas, VSG, bioquímica hepática y renal eran normales. La cuantificación de alfa-1-antitripsina, inmunoglobulinas, subclases de IgG y test de cloro en sudor también fueron normales. La radiografía de tórax mostró infiltrados en lóbulo inferior derecho y lóbulo medio con aumento del diámetro de la tráquea (fig. 1). La gasometría arterial basal mostró: pH 7,43, PCO_2 32 mmHg, PO_2 69 mmHg. Se inició tratamiento antibiótico y broncodilatador mostrando buena evolución. A su alta la gasometría arterial, la espirometría, volúmenes pulmonares y difusión eran normales. En la TAC se confirmó la existencia de TBMG y no se observaron bronquiectasias ni otras alteraciones pulmonares.

La TBMG se define por un aumento del diámetro transversal de la tráquea (> 25 mm en el varón, 21 en la mujer) y de bronquios principales¹. Esta anomalía del árbol traqueo-bronquial produce alteración del aclaramiento de secreciones, con retención de moco, infecciones de repetición, desarrollo de bronquiectasias y obstrucción crónica al flujo aéreo⁴. Excepcionalmente se aportaron casos de neumonía grave y evolución tórpida, que requirieron broncoscopia aspirativa por retención masiva de secreciones^{5,3}.

Esta alteración puede ser congénita o adquirida. La forma congénita puede observarse en síndromes con alteraciones del tejido conectivo con Erhles-Danlos, *cutis laxa* y diverticulosis del tracto intestinal. Esto sugiere un factor genético^{5,6}. La forma adquirida se ob-

servó fundamentalmente en algunos casos de fibrosis pulmonar idiopática, en los que incluso se ha observado un aumento progresivo del diámetro de la tráquea en relación con el deterioro de la función pulmonar⁷. Sin embargo la TBMG adquirida parece una entidad clínica diferente. El tamaño de la tráquea generalmente es menor y no se demostró aumento de la incidencia de infecciones⁸.

Esta alteración se puede observar en la radiografía de tórax y, previo a la introducción de la TAC, se confirmaba mediante broncografía. Este último estudio permite ver el tamaño traqueo-bronquial y observar el aspecto corrugado de la pared traqueal en relación con alteración del tejido conectivo. Recientemente, como la TAC permite un estudio minucioso del diámetro de la tráquea y además del parénquima pulmonar, sustituye a la broncografía⁹.

El diagnóstico de esta alteración es importante, porque además del tratamiento broncodilatador debe realizarse drenaje bronquial. Así la TBMG debe considerarse en todo paciente con infecciones respiratorias recurrentes y, para ello y como primera medida, debe observarse cuidadosamente el tamaño de la tráquea en la radiografía de tórax.

M.C. Montero Martínez, I. Otero González y H. Vereá Hernando
Servicio de Neumología. Hospital Juan Canalejo. La Coruña.

1. Katz L, Levine M, Hermán P. Tracheobroncomegalia: the Mounier-Kuhn Syndrome. *AJR* 1962; 88: 1.084-1.094.
2. Shuart M, Rosoff L. Tracheobronchomegaly. *Chest* 1994; 106: 1.589-1.590.
3. Smith DL, Withers N, Holloway B, Collins JV. Tracheobronchomegaly: an unusual presentation of a rare condition. *Thorax* 1994; 49: 840-841.

4. Gea J, Serra J, Llovers P, Picado C, Agustín Vidal A. Traqueobroncomegalia asociada a bronquiectasias. *Rev Clin Esp* 1987; 180: 411.
5. Choplin RH, Wehunt WD, Theros EG. Diffuse lesions of the trachea. *Semin Roentgenol* 1983; 18: 38-50.
6. Martínez Orozco F, Ancochea L, Villalta J, Ingelmo M, Balcells Gorina A. Traqueobroncomegalia asociada a diverticulosis digestiva múltiple. *Med Clin (Barc)* 1981; 77: 435-438.
7. Woodring JH, Barret PA, Rehm SR, Nurenberg P. Acquired tracheomegaly in adults as a complication of diffuse pulmonary fibrosis. *AJR* 1989; 152: 743-747.
8. Schraufnagel DE, Boomsma JD. Tracheobronchomegaly. *Chest* 1992; 102: 1.307.
9. Shin MS, Jackson RM, Kang-Jey HO. Tracheobronchomegaly (Mounier-Kuhn syndrome): CT diagnosis. *AJR* 1988; 150: 777-779.

Cumplimiento de la prescripción en pacientes con oxigenoterapia domiciliar por catéter transtraqueal

Sr. Director: Uno de los aspectos que comprometen la efectividad de la oxigenoterapia domiciliar (OD) es el referente al cumplimiento de la prescripción. Los estudios disponibles al respecto en nuestro país detectan la existencia de un bajo porcentaje de pacientes que realmente utilizan la OD como es debido: desde el 10% de Escarrabill et al¹ hasta el 42% de Bandrés et al², obteniendo otros autores resultados intermedios³.

En 1982, Heimlich describió la oxigenoterapia por catéter transtraqueal (CTT), habiéndose convertido en uno de los pilares básicos de la OD moderna⁴ y demostrando innumerables ventajas respecto a la OD convencional⁵. Sin embargo, no existen estudios acerca del cumplimiento de la prescripción de los pacientes que realizan OD a través de un CTT. Presentamos nuestra experiencia en un grupo de 10 pacientes portadores de CTT seguidos durante 2 años.

En enero de 1990 iniciamos un programa de oxigenoterapia por CTT. Diez pacientes fueron evaluados periódicamente durante 2 años, con especial atención al cumplimiento de la OD. Todos los pacientes utilizaban el O_2 las 24 horas del día, tanto dentro de casa como durante el desarrollo de actividades fuera de su domicilio. Seis pacientes recibían el O_2 directamente de la nodriza de oxígeno líquido, mientras cuatro reservaban dicha nodriza exclusivamente para recargar la fuente portátil, utilizando en casa un concentrador de O_2 . Durante los desplazamientos, 7 pacientes utilizaban un carrito portamaletas para llevar la mochila de O_2 líquido, dos eran siempre acompañados por un familiar que les llevaba la mochila y uno la llevaba él mismo sobre el hombro. Todos los pacientes realizaban los recambios periódicos del CTT en su propio domicilio, excepto uno, soltero, que se recambia en nuestras consultas. El grado de satisfacción de los pacientes con la oxigenoterapia transtraqueal fue excelente.

Entre los factores que hay que tener en cuenta a la hora de valorar el cumplimiento de cualquier terapéutica, hay que destacar que si bien el cumplimiento disminuye a medida que se alarga el tratamiento, cumplen mejor los pacientes que son conscientes de la gravedad de su enfermedad y que están convencidos de la eficacia del tratamiento⁶. En los enfermos que realizan oxigenoterapia con CTT se reúnen una serie de circunstancias que favorecen un excelente cumplimiento de la prescripción, tal y como hemos observado. Pocos pacientes, como ellos, participan tan activamente en el tratamiento de su enfermedad (recambios del CTT, lavados diarios del mismo). Son conscientes de su eficacia y han recibido una instrucción específica referente al manejo del CTT, por lo que se sienten completamente identificados con su tratamiento. Además es un grupo de pacientes muy seleccionado, especialmente motivado en conseguir una vida lo más activa posible.

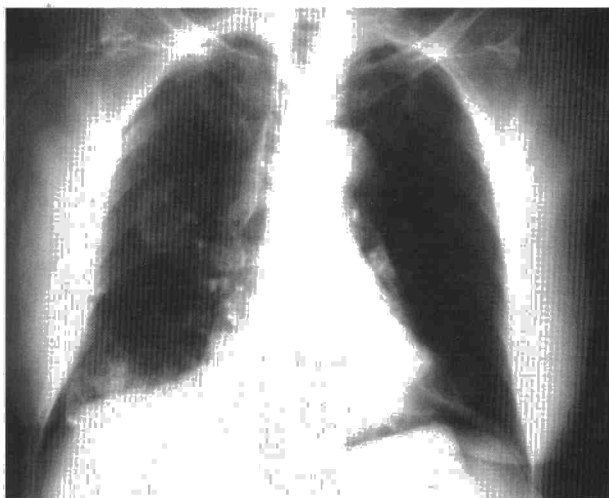
Por todo ello, la conclusión a la que podemos llegar, tras analizar nuestra serie, es que los pacientes con OD por CTT son los que mejor cumplimiento terapéutico realizan. Podríamos decir que el CTT favorece el cumplimiento de la prescripción.

S. Díaz Lobato, M.T. García Tejero y C. Villasante
Servicio de Neumología. Hospital Universitario La Paz. Madrid.

1. Escarrabill J, Estopá R, Huguet M, Manresa F. Domiciliary oxygen therapy. *Lancet* 1985; 2: 779.
2. Bandrés Gimeno R, Díaz Pedreira J, Cueto Baelo M, Prieto de Paula JM, Suárez M, González N et al. Oxigenoterapia domiciliaria: estudio de su utilización en el área sanitaria de Vigo. *Arch Bronconeumol* 1990; 26: 162-165.
3. García Besada JA, Coll Artés R, Cuberta Nicolás E, Padrosa Macías JM, Such Acín JJ. Oxigenoterapia crónica domiciliaria: mal uso y abuso en nuestro medio. *Med Clin (Barc)* 1986; 86: 527-530.
4. Domingo CH, Léger P, Morera J. Catéter transtraqueal: una puerta abierta a la oxigenoterapia continua domiciliaria moderna. *Med Clin* 1990; 94: 103-106.
5. Díaz Lobato S, Villasante C, Villamor J. Beneficios que aporta la oxigenoterapia por catéter transtraqueal. *Med Clin (Barc)* 1993; 100: 264-265.
6. Durán JA, Figuerola J. Cumplimiento de la medicación: características, factores que lo determinan y recomendaciones para mejorarlo. *Med Clin (Barc)* 1988; 90: 338-343.

Sr. Director: La aparición de un neumotórax bilateral espontáneo (NBE) se ha relacionado con múltiples patologías, pero no se describe en la literatura asociado a la neumonía por *Pseudomonas aeruginosa* (PA). Se presenta un caso ilustrativo, con evolución favorable y se revisan la frecuencia, causas, mecanismos y pronóstico del NBE.

Fig. 1. Radiografía de tórax (proyección anteroposterior): infiltrado alveolar parcheado con imágenes cavitadas en LSD y LID y neumotórax bilateral de pequeño volumen.



Se trata de una mujer de 79 años diagnosticada 3 años antes de una enfermedad de Alzheimer, con una situación funcional conservada hasta ser intervenida de una fractura postraumática de cadera izquierda cuyo postoperatorio se complicó con un cuadro de intolerancia digestiva con vómitos de repetición. Diez días más tarde ingresó en neumología por presentar tos no productiva, fiebre elevada y disnea. En la exploración destacaban: FC: 88; FR: 28; temperatura, 39°; crepitantes bibasales a la auscultación y discretos edemas maleolares. El laboratorio detectó una leucocitosis de 27.400 con un 95% de polimorfonucleares, VSG 52/102 y una GAB con una pO₂ 45, pCO₂ 34 y pH 7,44. La radiografía de tórax mostraba un patrón alveolar parcheado bilateral de predominio derecho con broncograma aéreo. El hemocultivo fue positivo para PA en 3 tomas consecutivas.

Según el estudio de sensibilidades se instauró tratamiento antibiótico con ceftazidima y tobramicina. Completados 10 días, y ante la imposibilidad de mantener accesos venosos periféricos, se pasó a ciprofloxacino oral. La paciente evolucionó favorablemente con progresiva mejoría de los síntomas y de la fiebre que desapareció pasados 15 días. Durante la primera semana se produjo una progresión del infiltrado a todo el pulmón derecho con imágenes cavitadas en LSD y LID. Un control efectuado en el día 8 de evolución evidenció un neumotórax bilateral de pequeño volumen (fig. 1) resuelto en un control realizado 2 días más tarde. Un mes después del ingreso la paciente fue dada de alta clínicamente asintomática y con resolución radiológica completa.

La frecuencia de NBE se ha cifrado en un 1,3-4% de todos los neumotórax pero su referencia en la literatura es escasa. En una reciente revisión europea que excluyó los de posible origen iatrogénico los autores encontraron sólo 44 casos a los que añadieron 12 de su propia experiencia en los últimos 20 años. De ellos, el 66% se asociaban a otras patologías (siendo el 50% de etiología neoplásica y casi el 20% de origen infeccioso) y sólo el 34% restante ocurrían en pacientes con pulmones normales o con *blebs* apicales¹.

La elevada mortalidad de los pacientes con NBE, que alcanzó el 30% en esta revisión, vino condicionada por la naturaleza de la enfermedad asociada.

El NBE, a diferencia del unilateral, suele ser secundario a una patología subyacente. Los procesos descritos con más frecuencia son tumores (sarcomas, linfomas o metástasis). En casi la mitad de los casos seguidos de infecciones en aproximadamente el 20%. Los casos restantes se relacionan con enfermedades congénitas (mucoviscidosis, síndrome de Marfan, quistes pulmonares congénitos) y el resto corresponde a otros procesos poco frecuentes (colagenopatías, histiocitosis, sarcoidosis, endometriosis, LAM).

La aparición de los modernos antibióticos ha permitido que la frecuencia de NBE asociado a neumonías necrotizantes extensas (*M. tuberculosis*, *S. aureus* o *Klebsiella pneumoniae*) haya disminuido drásticamente en las pasadas décadas. Sin embargo, en los últimos años se viene comunicando un número creciente de casos de NBE en pacientes con infección VIH y neumonía por *P. carinii*, con una incidencia de bilateralidad que oscila entre el 34-45% del total de neumotórax en enfermos con sida^{2,3}. La PA, que coloniza la orofaringe de hasta un 50% de pacientes hospitalizados de riesgo, alcanza el pulmón, en la mayoría de los casos, por un mecanismo aspirativo (recordemos en nuestra paciente el antecedente de vómitos los días previos al inicio de la clínica respiratoria). Las formas bacteriémicas ocurren en general por diseminación desde el foco pulmonar y sólo raramente el germen alcanza el pulmón vía hematogena desde un foco cutáneo contaminado.

Los mecanismos implicados en la producción de un NBE son diversos: 1) la rotura bilateral de quistes o cavidades de localización subpleural; 2) la rotura alveolar con escape de aire a través de las vainas broncovasculares hasta el mediastino, desde donde diseña la pleura contralateral (mecanismo de Macklin y Macklin), y 3) la comunicación interpleural (demostrada en algunas especies animales) asociada en el hombre a cirugía o iatrogenia⁴.

La patogenia del NBE se relaciona con dos de las características de los microorganismos causales: la extensa distribución pulmonar de