

Los 2 enfermos han seguido presentando periódicamente unos episodios clínicos similares, en número de 6 y 8, respectivamente, con melanoptosis y hemoptisis, asociados generalmente a fiebre y a vaciados alternativos de las masas apicales. Uno de los enfermos, en uno de los ingresos por hemoptisis, fue tratado con embolización de una arteria bronquial.

Las repetidas investigaciones de micobacterias y *Aspergillus* siempre han sido negativas y la evolución ha sido favorable, utilizando como antibióticos clindamicina o amoxicilina-clavulánico.

Aunque es muy infrecuente, el conocimiento de esta forma de evolución de la fibrosis masiva progresiva de los mineros del carbón puede tener interés. De esta manera se evita someterlos a una serie de exploraciones: broncoscopia, TAC, etc., cada vez que acuden a un hospital con un nuevo episodio de melanoptosis con un cambio radiológico tan espectacular.

**R. Vidal**

Servei de Pneumologia.  
Hospital Universitari Vall d'Hebron.  
Barcelona.

- Haro M, Vizcaya M, Sánchez E, Coloma R, Loeches N, Arévalo M. Melanoptosis paroxística secundaria a la cavitación de un conglomerado neumoconiótico pulmonar. Arch Bronconeumol 1996; 32: 199-201.
- Palacios A, Gallego B, Drobnic S, Vidal R. Melanoptosis y signo del semáforo en la cavitación de la fibrosis masiva progresiva antracótica. Arch Bronconeumol 1990; 26: 131-133.
- Morgan WKC, Lapp NL. Respiratory disease in coal miners. State of the art. Am Rev Respir Dis 1976; 113: 540-546.
- Mosquera JA. Melanoptosis in coal worker's pneumoconiosis. Europ J Resp Dis 1988; 1: 766-768.
- Fraser RS, Paré JAP, Fraser RG, Paré PD. Synopsis of diseases of the chest (2.ª ed.). Filadelfia: WB Saunders Co. ed., 1994.

**Alveolitis alérgica extrínseca en un varón escayolista**

**Sr. Director:** La alveolitis alérgica extrínseca (AAE) producida por esparto, espartosis o pulmón del escayolista ha sido objeto recientemente de una interesante revisión realizada por Morell et al<sup>1</sup>, en la que analizaban la

casuística<sup>2,5</sup> y aportaban 3 casos nuevos de esta infrecuente entidad. Tras la lectura del mismo quedaba patente, aparte la trascendencia del proceso, la necesidad de proseguir con la investigación de aspectos tan elementales como, por ejemplo, la clarificación de su antígeno causal.

Recientemente hemos tenido la oportunidad de atender un nuevo caso de AAE relacionada con la manipulación de esparto en un paciente escayolista. La rareza de la enfermedad justifica, a nuestro entender, esta nueva comunicación.

Se trataba de un varón de 44 años, no fumador y escayolista desde 4 años antes. Consulta por presentar en los 3 años anteriores episodios de tos seca, disnea y fiebre coincidentes con la exposición laboral al esparto. En ese tiempo perdió 8 kg de peso. El examen físico puso de manifiesto la presencia de estertores crepitantes basales bilaterales. Las pruebas de laboratorio demostraron: leucocitos  $11 \times 10^9/l$  con neutrofilia, VSG 7 mm a la primera hora, PCR 33 mg/l y factor reumatoide 16 U/ml. La determinación de autoanticuerpos y la prueba de Mantoux fueron negativas. Radiografía de tórax: tenue patrón micronodular de predominio en ambas bases. Todos los estudios serológicos y bacteriológicos, tanto en sangre y esputo como en el broncoaspirado y lavado broncoalveolar (LBA) fueron negativos. Exploración funcional respiratoria: CVF 3.420 ml (68%), FEV1 2.820 ml (73%), FEV<sub>25%-75%</sub> 3.230 ml (86%), FEV1/CVF 83,15%, TLC 4.950 ml (72,5%), TLCO 8,5 (81,7%), TLCO/VA 1,77 (91%), pO<sub>2</sub> 68 mmHg, pCO<sub>2</sub> 39,1 mmHg, pH 7,41, CO<sub>2</sub>H 24,9 mmol/l, AaO<sub>2</sub> 20 mmHg. En el LBA se demostró un frotis con predominio linfocitario (55%), histiocitos (40%) y neutrófilos (5%). Biopsia transbronquial: marcado infiltrado linfohistiocitario con algún histiocito espumoso en las luces alveolares. El estudio de precipitinas fue positivo (un arco de precipitación) frente a *Fusarium culmorum*, *Penicillium frequentens* y *Penicillium notatum*.

La prueba de provocación tras manipulación de su esparto fue claramente positiva; a las 8 h comenzó con molestias torácicas, malestar general, tos, fiebre de 39 °C y disnea intensa. La CVF descendió un 42,6% y el FEV1 un 34,3% (tabla I).

Una determinación de precipitinas realizada a los 8 meses de abandonar el trabajo resultó negativa. El test cutáneo frente al extracto de su esparto (1/100) fue positivo, con una pápula de 10 mm a los 15 min. En el cultivo del esparto creció *Mucor* sp.

Nueve meses después de finalizado el contacto con el esparto el paciente se encuentra

asintomático y sus pruebas funcionales pulmonares son estrictamente normales.

La descripción del presente caso ilustra, una vez más, el desarrollo típico de la AAE originada por esparto<sup>1-5</sup>. Sus características no difieren, en lo esencial, de las descritas previamente y su evolución tras el alejamiento de la fuente antigénica ha sido, igualmente, favorable. Coincidimos con Morell et al en la necesidad de proseguir el estudio para aclarar definitivamente el origen de esta entidad.

**J.M. Prieto de Paula, J.A. de la Cueva Gallo y P. Cancelo Suárez**

Servicio de Medicina Interna. Hospital Santos Reyes. Aranda de Duero. Burgos.

- Morell F, Gómez F, Uresandi F, González A, Suárez I, Rodrigo MJ. Espartosis. Un nuevo tipo de alveolitis alérgica extrínseca en los escayolistas de la construcción. Med Clin (Barc) 1995; 105: 19-23.
- Hinojosa Macías M, Sánchez Cano M, Martín Muñoz F, Díez Gómez ML, Pérez Rodríguez E, Picher Núñez J et al. Neumonitis por hipersensibilidad en trabajadores expuestos al esparto (stipatosis). Med Clin (Barc) 1984; 82: 214-217.
- Pérez Arellano JL, Sánchez Sánchez R, Laso Guzmán FJ, González Buitrago JM, Orfao Matos A, González Villarón L. Enfermedad pulmonar intersticial en escayolistas. Rev Clin Esp 1989; 185: 136-140.
- Gamboia PM, De las Marinas MD, Antépara I, Jáuregui I, Sanz ML. Extrinsic allergic alveolitis caused by esparto (*Stipa tenacissima*). Allergol Immunopathol 1990; 6: 331-334.
- Zamarrón C, Del Camp F, Paredes C. Extrinsic allergic alveolitis due to exposure to esparto dust. J Intern Med 1992; 232: 177-179.

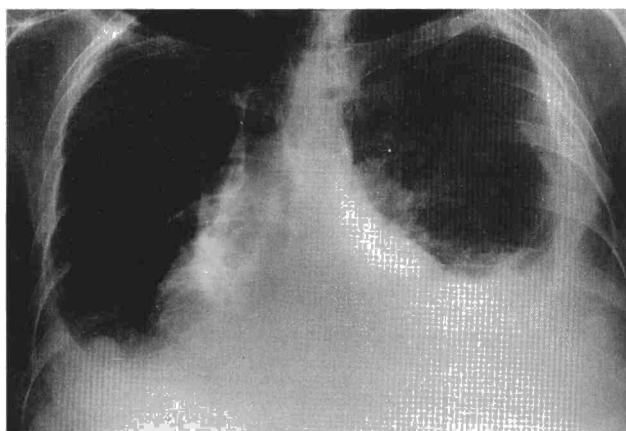
**Derrame pleural como primera manifestación del mieloma múltiple**

**Sr. Director:** El mieloma múltiple (MM) es una enfermedad neoplásica caracterizada por la proliferación anormal de células plasmáticas. Aunque afecta fundamentalmente a la médula ósea y al hueso, la localización extraósea resulta común<sup>1</sup>, demostrándose en series autópsicas en más del 70% de las ocasiones. En la región torácica el MM puede producir lesiones esqueléticas, plasmocitomas intra y extramedulares, infiltrados pulmonares y en ocasiones más raras derrame pleural, el cual, de presentarse, lo hace principalmente en fases tardías de la enfermedad<sup>2</sup>. La etiología del derrame pleural en el MM es variada, siendo la infiltración de la pleura por el propio mieloma un hecho poco habitual. Se presenta un caso clínico de MM diagnosticado en nuestro centro en el que el derrame pleural mielomatoso (DPM) constituyó la primera manifestación de la enfermedad.

Se trataba de un varón de 50 años, que acudió a nuestro hospital por disnea progresiva de un mes de evolución, sin acompañarse de fiebre u otra sintomatología respiratoria.

**TABLA I**  
**Prueba de provocación tras inhalación de esparto**

	Preexposición	Postexposición	Porcentaje de variación
CVF (ml)	5.260 (116%)	3.020 (65%)	-42,6
FEV1 (ml)	2.940 (79%)	1.930 (51%)	-34,3
FEF <sub>25-75%</sub> (ml/seg)	1.850 (44%)	1.260 (29%)	-31,9
PO <sub>2</sub>	87 mmHg	61 mmHg	
PCO <sub>2</sub>	38,6 mmHg	33 mmHg	
PH	7,40	7,46	
CO <sub>2</sub> H	24,4 mmol/l	24 mmol/l	
a-AO <sub>2</sub>	7,2 mmHg	37,1 mmHg	



**Fig. 1. Radiografía posteroanterior de tórax que muestra derrame pleural bilateral e imagen nodular en la base pleural derecha.**

Asociaba además cuadro constitucional importante. Fue sometido a trasplante hepático por una cirrosis hepática secundaria a hepatitis por virus B y se encontraba bajo tratamiento inmunosupresor. En 1993 el paciente había presentado un derrame pleural bilateral; estudiado de manera exhaustiva en nuestro hospital se descartó etiología infecciosa, cardíaca, renal, o secundaria a hipoproteinemia. El seguimiento posterior ambulatorio evidenció una resolución parcial del mismo. La exploración física al ingreso revelaba una moderada afectación del estado general, una abolición del murmullo vesicular en ambas bases pulmonares, hepatomegalia moderada, sin signos de ascitis ni esplenomegalia y ausencia de adenopatías palpables. El hemograma mostró una discreta leucopenia ( $3,6 \times 10^9/l$ ) con fórmula leucocitaria normal. De los resultados bioquímicos destaca la presencia de fosfatasa alcalinas y lactatodeshidrogenasa (LDH) elevadas, (341 U/l y 585 U/l, respectivamente) con una VSG de 72 y 115 mm, una creatinina de 1,3 mg/dl y proteínas en suero de 6,1 g/dl. La radiografía de tórax mostraba la presencia de un derrame pleural bilateral, con una imagen nodular en base pleural derecha, hallazgos confirmados con TAC. Se practicó toracocentesis, obteniéndose un líquido hemático con proteínas de 3,8 g/dl y una LDH de 3.657 U/l. La citología identificó abundantes células plasmáticas atípicas. Ante la sospecha de MM, se realizó inmunoelectroforesis (IEF) en suero, que puso de manifiesto una gammapatía monoclonal IgG kappa (1.810 mg/dl) ya presente, aunque en pequeña cuantía, en una IEF efectuada unos años antes. La biopsia pleural presenta-

ba una intensa infiltración por células plasmáticas atípicas, demostrándose su carácter monotípico mediante tinción de inmunoperoxidasa con inmunofenotipo IgG kappa. El aspirado medular evidenció una infiltración por células plasmáticas del 40% sobre la celularidad total, con abundantes rasgos de inmadurez, confirmándose así el diagnóstico de MM. La serie ósea no identificó lesiones líticas. Con los datos clínicos iniciales el estadio de Salmon-Durie fue I-A. Sin embargo, la presencia de derrame pleural mielomatoso hizo considerar el tratamiento, instaurándose éste con melfalán y prednisona. A pesar de todo ello, el paciente falleció 8 meses después.

Aunque la afectación extraósea en el MM es frecuente, la presencia de derrame pleural (CP) sólo se produce en el 6% de los casos siendo generalmente secundario a otras etiologías (insuficiencia cardíaca por amiloidosis, infecciones, tromboembolismo pulmonar, fracaso renal o incluso la coexistencia de neoplasias secundarias) de modo que la afectación pleural por el propio mieloma es inusual. En los casos raros donde se ha documentado DPM, la afectación pleural se suele producir a partir de lesiones esqueléticas o plasmocitomas parenquimatosos adyacentes, por infiltración de ganglios linfáticos mediastínicos o por implantación directa de nódulos tumorales en la pleura. Esta última circunstancia pudo ser la responsable en el paciente de la afectación pleural. Habitualmente, el DPM suele aparecer en fases tardías de la enfermedad, siendo excepcional como forma de presentación de la misma<sup>4</sup>, hecho que ocurrió en nuestro caso. La historia de gammapatía monoclonal detectada varios años antes en

este paciente, sugiere una evolución indolente a mieloma múltiple, espontánea o favorecida por la inmunosupresión postrasplante hepático. El DPM suele ser izquierdo y el 80% de las ocasiones es debido a un MM tipo IgA<sup>5</sup>.

El diagnóstico de DPM puede establecerse mediante<sup>3,5</sup>: 1) la detección de células plasmáticas atípicas en el líquido pleural; 2) confirmación histológica mediante biopsia pleural o autopsia, y 3) demostración de proteínas monoclonales en la electroforesis del líquido pleural; en el paciente no se pudo establecer el último criterio. El pronóstico es generalmente malo, con supervivencia habitualmente inferior a 6 meses; no obstante, existen casos descritos donde ésta fue mayor<sup>6</sup>. Para algunos autores el mal pronóstico es consecuencia de que el DPM aparezca en fases tardías de la enfermedad, mientras que en aquellos casos, como en el aquí presentado, donde constituye la forma de presentación, vendría determinado por una mayor agresividad. El tratamiento es difícil, constituyendo la quimioterapia el tratamiento de elección.

**M.L. Nieto\*, J.J. Soler\* e I. Jarque\*\***

\*Servicio de Neumología.

\*\*Servicio de Hematología.

Hospital Universitario La Fe. Valencia.

1. Badrinas F, Rodríguez-Roisin R, Rives A, Picado C. Multiple myeloma with pleural involvement. *Am Rev Respi Dis* 1974; 110: 82-87.
2. Kintzer JS, Rosenow EC, Kyle RA. Thoracic and pulmonary abnormalities in multiple myeloma. *Arch Intern Med* 1978; 138: 727-730.
3. Brabeck MC, Bubby G, Hunter TJ, Griffith RC. Myelomatous pleural effusion: report of an unusual occurrence. *R I Med J* 1990; 73: 487-489.
4. García Pérez AA, Calpe Calpe JL, Carbonell Biot MC, Vilar Zanón A. Derrame pleural mielomatoso como primera manifestación de un mieloma múltiple. *Sangre* 1989; 34: 520-521.
5. Rodríguez JN, Pereira A, Martínez JC, Conde J, Pujol E. Pleural effusion in multiple myeloma. *Chest* 1994; 105: 622-624.
6. Vidaller A, Pac MV, Moga I, Badrinas F, Ariza X, Millá F et al. Derrame pleural en el mieloma múltiple. A propósito de dos observaciones. *An Med Intern (Madr)* 1984; 1: 287-291.

## Información

### American Lung Association/American Thoracic Society International Conference

San Francisco, California, 16-21 de mayo de 1997

Información: 1997 International Conference ALA/ATS. 1740 Broadway. New York, NY 10019-4374.

### 18th Annual Congress of the European Society of Microbiology (ESM-97)

Córdoba, 17 y 18 de junio de 1997

### 2nd International Symposium on Mycobacteria of Clinical Interest (ISM-97)

Córdoba, 19 y 20 de junio de 1997

Secretaría del Congreso para ESM-97 e ISM-97: Vincit International Agency.

Plaza de España, 18. Torre de Madrid, planta 10. 28008 Madrid.

Tel.: 34-1-559 04 26. Fax: 34-1-559 25 05.