

Neumotórax espontáneo asociado al uso de BiPAP nocturno con mascarilla nasal

Sr. Director: Se describe el caso de un varón de 67 años con un enfisema panacinar que, coincidiendo con el uso nocturno de BiPAP con mascarilla nasal como tratamiento de un síndrome de apnea obstructiva del sueño (SAOS), presentó un neumotórax espontáneo que precisó de un drenaje torácico para su resolución.

Se trataba de un paciente ex fumador con enfermedad pulmonar obstructiva crónica (EPOC) severa, hiperreactividad bronquial, insuficiencia respiratoria crónica y SAOS en tratamiento desde hacía 2 años con BiPAP nocturno en mascarilla nasal a 10 cm de H₂O de presión inspiratoria y 5 cm de H₂O de presión espiratoria y oxígeno suplementario. Su función pulmonar estaba muy deteriorada, con obstrucción grave (FEV₁: 32%), test broncodilatador positivo (+ 20%), atrapamiento aéreo (RV: 162%) e importante afectación de la difusión (DLCO: 17%). Una TAC torácica realizada 6 meses antes evidenciaba un enfisema panacinar, con amplias zonas de destrucción, formando grandes bullas de predominio en campos inferiores (fig. 1).

El paciente presentó, a las pocas horas de colocarse la mascarilla nasal del BiPAP, disnea brusca y progresiva, por lo que acudió a urgencias donde se apreció taquipnea, cianosis, taquiarritmia junto a broncospasmo y semiología de neumotórax izquierdo. La radiografía de tórax confirmó la existencia de un neumotórax izquierdo de un 75% de tamaño. La gasometría mostraba acidosis respiratoria con hipoxemia importante y en el ECG había un ritmo sinusal irregular por extrasistolia supraventricular frecuente. Se insertó un drenaje pleural fino, tipo Pleurocath® 8 F en el segundo espacio intercostal, aplicando aspiración continua a -20 cm H₂O, con resolución del neumotórax en 20 días.

Las causas más frecuentes de neumotórax secundario son las enfermedades obstructivas de la vía aérea, el carcinoma, las infecciones cavitadas y algunas enfermedades intersticiales. El neumotórax se da en la cuarta parte de los pacientes sometidos a ventilación mecánica, con mayor riesgo de barotrauma para los que padecen distrés respiratorio o tienen EPOC¹. El acceso asmático predispone al neumomediastino y al neumotórax por un aumento de la presión intrapulmonar secundario a la elevada resistencia al flujo aéreo y el consiguiente atrapamiento². Pero es la EPOC (8,5%) la enfermedad pulmonar que más se asocia al neumotórax, sobre todo en los pacientes de mayor edad³. Se han notificado neumotórax por presión positiva continua en vías aéreas (CPAP) en mascarilla en prematuros con distrés respiratorio idiopático⁴ y en un paciente con sida e insuficiencia respiratoria grave provocada por una neumonía por *Pneumocystis carinii*⁵.

Sin embargo, la utilización de CPAP como tratamiento del SAOS es una técnica segura y efectiva, en la que se generan presiones pequeñas y se permite la respiración bucal, no habiéndose descrito neumotórax⁶. Éste es el primer caso publicado que conozcamos de neumotórax asociado al uso de BiPAP nocturno en mascarilla nasal como tratamiento del SAOS, en el que la coexistencia de EPOC, broncospasmo y grandes bullas pudieron influir en su patogenia. Por ello, recomendamos precaución en el uso de BiPAP nocturno con mascarilla nasal en pacientes con SAOS que tengan factores de riesgo de neumotórax.

**A. Herrejón Silvestre,
I. Inchaurreaga Álvarez
y M. Marín González**
Servicio de Neumología. Hospital Dr. Peset.
València.

1. Gammon RB, Shin MS, Buchalter SE. Pulmonary barotrauma in mechanical ventilation. Patterns and risk factors. *Chest* 1992; 102: 568-572.
2. Williams TJ, Toxen DV, Scheinkestel CD, Czarny D, Bowes G. Risk factors morbidity in mechanically ventilated patients with acute severe asthma. *Am Rev Respir Dis* 1992; 146: 607-615.

3. Sahn SA. Pulmonary emergencies. *Pneumothorax*. Nueva York: Churchill Livingstone Inc, 1982; 241-243.
4. Kamper J, Ringsted C. Early treatment of idiopathic respiratory distress syndrome using binasal continuous positive airway pressure. *Acta Paediatr Scand* 1990; 76: 581-586.
5. Gregg RW, Friedman BC, Williams JF, McGrath BJ, Zimmerman JE. Continuous positive airway pressure by face mask in *Pneumocystis carinii* pneumonia. *Crit Care Med* 1990; 18: 21-24.
6. American Thoracic Society. Indications and standards for use of nasal continuous airway pressure (CPAP) in sleep apnea syndromes. *Am J Respir Crit Care Med* 1994; 150: 1.738-1.745.

Complicaciones de la mediastinoscopia

Sr. Director: Hemos leído con atención el trabajo titulado Estudio descriptivo de las complicaciones de la mediastinoscopia¹, el cual nos parece de enorme interés puesto que aborda uno de los problemas de esta técnica que menos ha sido debatido y que merece especial atención.

Nuestro grupo se ha planteado la realización de la mediastinoscopia de forma protocolizada y sistematizada desde hace bastantes años. Hemos realizado algunos estudios que han puesto de manifiesto sus ventajas y también sus limitaciones^{2,3} y, siguiendo la descripción de Ginsberg⁴, realizamos la mediastinoscopia cervical extendida que permite obviar una mediastinotomía anterior cuando existe patología a biopsiar en la ventana aortopulmonar⁵. Creemos, por tanto, que en la actualidad la mediastinoscopia tiene plena vigencia y es fundamental en la estadificación del carcinoma broncogénico y el diagnóstico de masas mediastínicas⁶.

Estamos de acuerdo con la conclusión de los autores en que la mediastinoscopia es una técnica con muy baja morbilidad y mortalidad. De hecho, en los distintos trabajos que hemos realizado hemos tenido una morbimortalidad prácticamente nula. Las potenciales complicaciones de la técnica son, no obstante, muy importantes y creemos, al igual que los autores, que es mejor realizarla con un ingreso hospitalario, que en nuestro caso es, en la actualidad, de 2 días.

Las complicaciones hemorrágicas, tal y como se refiere en el trabajo, son las más temibles. Es frecuente que se produzca un sangrado de no excesiva cuantía, en cuyo caso las maniobras de taponamiento y electrocoagulación suelen ser suficientes. Las lesiones de grandes estructuras vasculares son muy poco frecuentes, pero pueden producirse. En nuestra experiencia y como única complicación mayor ocurrida a lo largo de más de 10 años, en un caso intervenido hace unos 10 meses se produjo un desgarró de la vena cava superior en un paciente con adenopatías mediastínicas derechas y carcinoma epidermoide de pulmón derecho. Fue necesario realizar una toracotomía derecha para reparar la lesión vascular y llevar a cabo una neumolectomía derecha para el tratamiento defini-

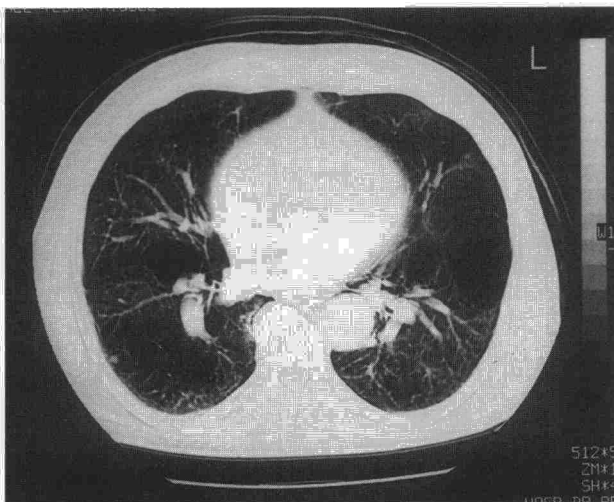


Fig. 1. TAC torácica: enfisema panacinar, con amplias zonas de destrucción, formando grandes bullas de predominio en campos inferiores.