

Linfangioleiomiomatosis pulmonar (LAM). Utilidad diagnóstica de los marcadores inmunohistoquímicos

R. Serrano Pardo^a, M.T. Sotelo Rodríguez^a, C. Álvarez Martínez^b, C. Ballestin Carcavilla^a y E. Larrú Cabrero^c

^aDepartamento de Anatomía Patológica. Servicios de ^bNeumología y ^cCirugía de Tórax. Hospital Universitario 12 de Octubre. Madrid.

La linfangioleiomiomatosis (LAM) es una enfermedad poco frecuente y de etiología desconocida, que afecta a pacientes de sexo femenino.

Mientras que la clínica y los hallazgos radiológicos pueden sugerir LAM, el diagnóstico definitivo se realiza tras el estudio óptico de una biopsia pulmonar.

En este artículo revisamos los casos recogidos en el Hospital 12 de Octubre con el diagnóstico morfológico (histoquímico) de linfangioleiomiomatosis y de compatible/sugestivo de linfangioleiomiomatosis. Aplicamos un panel inmunohistoquímico –no aplicado previamente– que incluye receptores de estrógeno, progesterona, desmina y HMB45, que nos permite reclasificar nuestro diagnóstico morfológico en lesiones de LAM y lesiones con proliferación muscular no-LAM.

La proliferación de músculo liso de LAM exhibe un fenotipo distinto de otras proliferaciones musculares, lo que permite que su diagnóstico sea facilitado con marcadores inmunohistoquímicos como HMB45. Este marcador puede realizarse sobre tejido parafinado, tanto en especímenes obtenidos por biopsia tras toracotomía como por biopsia transbronquial (BTB).

Palabras clave: *Linfangioleiomiomatosis. HMB45. Inmunohistoquímica.*

(*Arch Bronconeumol* 1998; 34: 509-511)

Introducción

La linfangioleiomiomatosis pulmonar es una enfermedad intersticial de etiología desconocida que afecta a mujeres jóvenes. Se caracteriza por una proliferación de músculo liso, anormal y atípica, alrededor de los ejes broncovasculares, probablemente dependiente de hormonas. Esta proliferación que puede obstruir bronquios, vénulas y vasos linfáticos, conduce a una obstrucción del flujo aéreo, con quistes distales, complicados a veces por neumotórax, constituyendo la manifestación más importante de la enfermedad¹⁻⁴.

Correspondencia: Dra. R. Serrano Pardo.
Departamento de Anatomía Patológica. Hospital 12 de Octubre.
Ctra. de Andalucía, km 5,400. 28041 Madrid.

Recibido: 3-3-98; aceptado para su publicación: 23-6-98

Pulmonary lymphangioleiomyomatosis (LAM).
The diagnostic utility of immunohistochemical markers

Lymphangioleiomyomatosis (LAM) is a rare disease of unknown cause affecting the lungs of female patients.

Although clinical and radiological findings may suggest LAM, a firm diagnosis is usually made after lung biopsy.

Cases of LAM (histochemical diagnosis) or "suggestive of LAM" at the "12 of October" Hospital are reviewed. We applied a battery of immunohistochemical tests not used to date –involving estrogen, progesterone, desmin and HMB45 receptors– that allowed us to classify specimens as having either LAM lesions or lesions with non-LAM muscle proliferation.

Smooth muscle proliferation in LAM is a distinct phenotype, such that diagnosis is facilitated by analyzing for immunohistochemical markers such as HMB45. This marker can be detected on formalin-fixed paraffin-embedded sheets in specimens obtained by either open lung or transbronchial biopsy.

Key words: *Lymphangioleiomyomatosis. HMB45. Immunohistochemistry.*

En este artículo revisamos los casos de esta entidad diagnosticados en nuestro hospital en los últimos 20 años, haciendo hincapié en el valor de los marcadores inmunohistoquímicos (HMB45, antiestrógenos y progesterona), para los casos en que el estudio óptico no sea satisfactorio y no se acompañe de una clínica típica.

Observación clínica

En el Departamento de Anatomía Patológica del Hospital 12 de Octubre (desde 1973 a 1997) se han recopilado 3 casos diagnosticados por microscopia óptica de linfangioleiomiomatosis, y otros 3 casos diagnosticados de lesiones compatibles/sugestivas de linfangioleiomiomatosis.

Se han revisado las historias clínicas y biopsias realizadas a estos pacientes, que fueron estudiados en su día con H-E y tricrómico de Masson. Se ha añadido, en los casos que no se ha

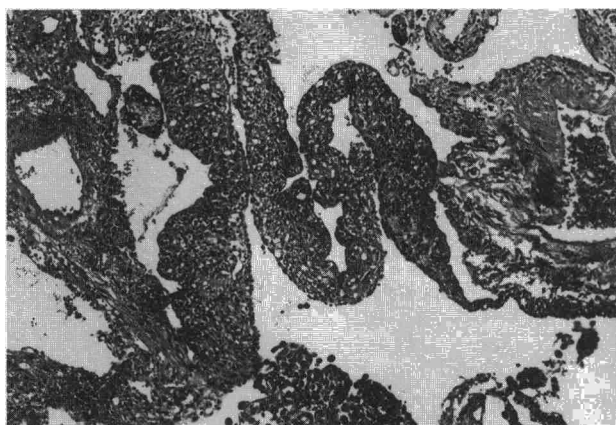


Fig. 1. H-E \times 150. Patrón predominantemente quístico de LAM.

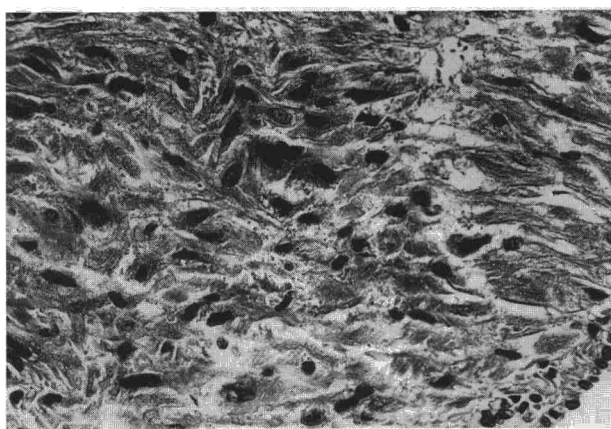


Fig. 2. HMB45 \times 400. LAM. Positividad para el marcador inmunohistoquímico HMB45.

bía realizado previamente, un panel inmunohistoquímico que consiste en receptores de estrógeno (Erica), receptores de progesterona (Pgr-Ica), desmina y anticuerpo monoclonal HMB45, con objeto de comprobar la validez diagnóstica de estos marcadores.

Los 6 casos eran mujeres y la muestra histológica se obtuvo en todas ellas de forma quirúrgica, bien con intención diagnóstica (4 casos) o terapéutica para el tratamiento de neumotórax (2 casos). El diagnóstico morfológico se realizó porque se observaba una proliferación de músculo liso alrededor de vasos sanguíneos, linfáticos y vías aéreas: bandas de células de músculo liso, tanto fusiformes como epitelioides, dispuestas en el intersticio, bien de forma sólida o con patrón quístico (fig. 1), y rodeando los vasos, bronquiolos y septos alveolares.

Los tres casos de diagnóstico "seguro" de LAM eran mujeres con edades de 28, 31 y 41 años y tenían un cuadro clínico de disnea lentamente progresiva y no recurrente, con afectación intersticial radiológica y TAC con presencia de pequeños quistes de pared fina. Dos de ellas presentaban, además, episodios repetidos de neumotórax. En la espirometría se evidenciaba obstrucción al flujo aéreo y/o atrapamiento y alteración de la difusión. Los otros 3 casos de diagnóstico sugestivo o compatible histológicamente, si bien presentaban inicialmente un cuadro clínico de disnea progresiva y unas características globales que podían corresponder a esta enfermedad, su evolución fue menos característica: una mujer por la edad, 64 años, posmenopáusica, y ausencia de quistes en la TAC; otra por infiltrados alveolares asociados con respuesta a esteroides e histología de bronquiolitis en otra biopsia; y la última por restricción funcional y fibrosis prominente.

Al realizar la revisión histológica, añadiendo al estudio microscópico habitual las técnicas de inmunohistoquímica reseñadas (desmina, estrógenos, progesterona y HMB45), los casos típicos fueron positivos para todos ellos (fig. 2). Los casos no compatibles clínicamente con LAM fueron débilmente positivos para desmina (dos de ellos) y negativos para el resto de marcadores.

Discusión

La LAM es una enfermedad característica de mujeres en edad fértil, aunque hay descrito en la bibliografía algún caso en mujeres posmenopáusicas⁵. Es conveniente pensar en LAM ante neumotórax de repetición en muje-

res jóvenes (se descubre la enfermedad en alguno de los casos por 2 neumotórax en dos embarazos consecutivos).

Morfológicamente, la enfermedad presenta dos formas histológicas: la variante muscular y la quística⁶, siendo esta última de peor pronóstico, todo ello unido a una proliferación de músculo liso, con el cuadro característico de distribución perivascular y peribronquiolar.

Hay otros procesos pulmonares con proliferación de músculo liso, como leiomiomas metastásicos, lesiones residuales postinflamatorias, enfisema pulmonar y fibrosis pulmonar idiopática, que es necesario diferenciar de la LAM. Por ello, para el diagnóstico anatomopatológico de esta enfermedad se requiere, además de un cuadro clínico y edad típicos, demostración de positividad para receptores de estrógeno y progesterona y, sobre todo, de HMB45⁷.

Según estudios recientes, HMB45 es el marcador inmunohistoquímico más específico de LAM, dado que ni el músculo liso habitualmente encontrado en el pulmón, ni la proliferación hiperplásica o tumoral de músculo liso se tiñen con este marcador y sí lo hacen con vimentina, desmina o actina⁸. La positividad a este marcador es más clara en las células de aspecto epitelioides. Su uso es de interés, sobre todo, en las biopsias transbronquiales^{7,9}, en las que el material obtenido en la muestra es de escasa cuantía pero se demuestra positividad para HMB45 en el caso de LAM.

En nuestro caso, de haber realizado en un principio un panel inmunohistoquímico que incluyera los marcadores empleados a posteriori, los diagnósticos de compatibilidad con LAM no se hubiesen sugerido, encuadrando a estas enfermas en el grupo de otras proliferaciones no LAM.

Tras esta experiencia nos sumamos a los autores^{7,9,10} que sugieren que ante cualquier biopsia –transbronquial o abierta– donde se sospecha de forma clínica o histológica una LAM, ha de realizarse un análisis inmunohistoquímico con un panel de anticuerpos que incluya HMB45. Recomendamos también realizar marcadores hormonales, ya que miden la posibilidad de respuesta a la terapia hormonal.

BIBLIOGRAFÍA

1. Silverstein E, Ellis K, Wolff M, Jaretzki A. Pulmonary lymphangiomyomatosis. Am J Roentgenol 1974; 120: 12-50.
2. Corrin B, Liebow AA, Friedman PJ. Pulmonary lymphangiomyomatosis. A review. Am J Pathol 1975; 79: 347-382.
3. Carrington CB, Cugel DW, Gaensler EA, Marks A, Redding RA, Schaff JS et al. Lymphangiomyomatosis. Physiologic-pathologic-radiologic correlations. Am Rev Respir Dis 1977; 116: 977-995.
4. Taylor JR, Ryu J, Colby TU, Raffin TA. Lymphangiomyomatosis. Clinical course in 32 patients. New Engl J Med 1990; 323: 1.254-1.260.
5. Baldi S, Papotti M, Valente ML, Rapellino M, Scappaticci E, Corrin B. Pulmonary lymphangiomyomatosis in postmenopausal woman; report of two cases and review of the literature. Eur Respir Rev 1994; 7: 1.013-1.016.
6. Kitaichi M, Nishimura K, Ito H, Izumi T. Pulmonary lymphangiomyomatosis: a report of 46 patients including a clinicopathologic study of prognostic factors. Am J Respir Crit Care Med 1995; 151: 527-533.
7. Bonetti F, Chiodera PL, Pea M, Martignoni G, Bosi F, Zamboni G et al. Transbronchial biopsy in lymphangiomyomatosis of the lung. HMB45 for diagnosis. Am J Surg Pathol 1993; 17: 1.092-1.102.
8. Matthews TJ, Hornall D, Sheppard MN. Comparison of the use of antibodies to a smooth muscle actin and desmin in pulmonary lymphangiomyomatosis. J Clin Pathol 1993; 46: 479-480.
9. Guinee DG, Feverstein I, Joss MN, Travis WD. Pulmonary lymphangiomyomatosis. Diagnosis based on results of transbronchial biopsy and immunohistochemical studies and correlation with high-resolution computed tomography findings. Arch Pathol Lab Med 1994; 118: 846-849.
10. Tanaka H, Imada A, Morikawa T, Shibusa T, Satoh M, Sekine K et al. Diagnosis of pulmonary lymphangiomyomatosis by HMB45 in surgically treated spontaneous pneumothorax. Eur respir J 1995; 8: 1.879-1.882.

INFORMACIÓN

XIII Curso de Avances en Neumología Vall d'Hebron

Barcelona, del 22 al 26 de febrero de 1999

Salón de actos del Pabellón Docente.
Hospitals Vall d'Hebron. Barcelona.

Tardes: lunes, martes, miércoles y jueves.

Mañanas: jueves y viernes.

Información e inscripciones:

Sras. Montse Murillo y Rosa Llòria.
Servei de Pneumologia. Hospital General Vall d'Hebron
Passeig Vall d'Hebron, 119-129. 08035 Barcelona.
Tel.: 93 274 61 57. Fax.: 93 274 60 83.