

Broncospasmo paradójico en la exploración funcional respiratoria

Sr. Director: Los agonistas beta-2 inhalados son fármacos que ocupan un lugar importante en el tratamiento del asma bronquial y la EPOC, ya que su acción broncodilatadora es rápida y potente, y han contribuido a mejorar la calidad de vida de estos enfermos. Sin embargo, en raras ocasiones pueden presentar efectos secundarios, como temblor¹, trastornos del ritmo cardíaco y dolor coronario, nerviosismo, hipopotasemia e, incluso, la muerte. El broncospasmo paradójico es una complicación excepcional, que puede suceder en algunos pacientes².

Por su rareza, presentamos el caso de un varón adulto, que presentó broncospasmo importante en nuestro laboratorio de exploración funcional respiratoria, al realizar el test broncodilatador, junto a una revisión de los posibles mecanismos patogénicos de esta infrecuente complicación.

Varón de 53 años, que se remitió al hospital para realizar espirometría forzada y test broncodilatador de rutina. Como *antecedentes*: ex fumador desde hacía 14 años, asma bronquial intrínseca, rinitis perenne y alergia al AAS (síndrome ASA tríada), en tratamiento con fenoterol, bromuro de ipratropio y corticoides inhalados, en aerosol MIDI (*metered-dose inhaler*) y teofilina oral. Refería haber tolerado salbutamol inhalado en otras ocasiones. *Auscultación*: normal. *Radiografía de tórax*: sin focalidad. *Electrocardiograma*: bloqueo completo de rama derecha. *Test de Prick a neuroalérgenos*: negativo. *Análisis de sangre*: glucemia 132 mg/dl, GPT 63 U/l, GGT 213 U/l, resto de parámetros (hemograma y bioquímica sérica) dentro de la normalidad. *Pruebas funcionales respiratorias* (fig. 1): basal: FVC 4.980 ml, 130% del valor teórico (t); FEV₁ 3.290 ml, 108% t; FEV₁ %FVC 66 (ligera obstrucción ventilatoria). Tras realizar el test broncodilatador con 200 µg de salbutamol inhalado demostró: FVC 4.140 ml, 108% t y FEV₁ 2.330 ml, 76% t; mientras que con 400 µg de salbutamol: FVC 3.920 ml, 102% t, FEV₁ 1.880 ml, 61% t; FEV₁ %FVC 48; saturación de la hemoglobina 92%. Con O₂, corticoides intramuscular y su aerosol habitual de fenoterol y bromuro de ipratropio se recuperó clínicamente.

De manera excepcional, los agonistas beta inhalados mediante aerosoles pueden provocar un estrechamiento paradójico de las vías aéreas, que puede ser causado por el propio fármaco, por los componentes del sistema de administración, como conservantes o propelentes, o por la respiración a bajas temperaturas. En este sentido, la mayoría de los conservantes de las soluciones nebulizadoras, como EDTA, sulfitos y benzalconio, son capaces de producir broncoconstricción en sujetos asmáticos³. Los sulfitos (sulfito sódico y potásico, bisulfito y metabisulfito) son agentes utilizados como conservantes de alimentos y, hasta recientemente, como antioxidantes para

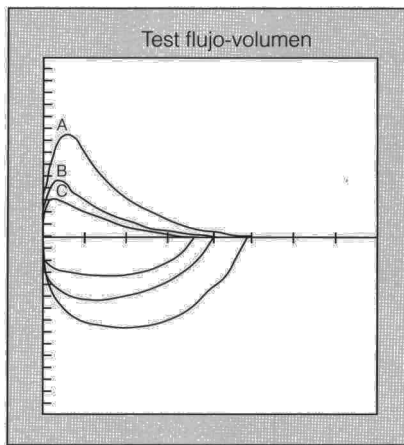


Fig. 1. Curva de flujo-volumen que demuestra la existencia de un broncospasmo paradójico. Exploración basal (A) y después de 200 µg (B) y 400 µg (C) de salbutamol inhalado.

la inactivación en soluciones broncodilatadoras. Al reaccionar los sulfitos con el agua se genera dióxido de azufre, que es causa de broncoconstricción en asmáticos. Los MDI contienen propelentes inertes (freón), que pueden provocar broncospasmo en las vías aéreas hiperactivas. De hecho, Yarbrough et al⁴ encontraron que el 7% de 175 sujetos que utilizaban un placebo en un MDI que sólo incluía el propelente presentaban un descenso del FEV₁ superior al 9%.

La broncoconstricción paradójica tras los beta-2-agonistas ha sido comunicada previamente, tanto con salbutamol como con otros medicamentos afines⁵ e incluso, en un trabajo se encontró que podía ser específica de un agente beta-2 concreto⁶. Desde una perspectiva práctica, conviene evaluar el momento en que se presenta la reacción broncospástica. Así, cuando sólo es evidente durante la exploración funcional respiratoria, como es el caso que nos ocupa, podría estar en relación con las inhalaciones profundas que preceden a las maniobras de espiración forzada²; sin embargo, cuando también está presente en la clínica diaria, el broncospasmo puede ser consecuencia del efecto irritante del vehículo del aerosol, por la taquifilaxia betaadrenérgica o, menos probable, por una reacción de hipersensibilidad al propio agonista beta. El antecedente de administración del salbutamol en MDI, con buena tolerancia y la presentación del caso en el laboratorio, hace indicativa la primera posibilidad como causa del broncospasmo paradójico del paciente. Además, resulta improbable que la utilización de un aerosol defectuoso fuera el causante de la respuesta paradójica, ya que el mismo había sido utilizado sin problemas en otros pacientes.

Otro aspecto que, según nuestra opinión, merece la pena recordar es que el uso regular de beta-2-estimulantes ha sido asociado, en algunos estudios, a un aumento de la reactividad bronquial, peor control del asma y deterioro acelerado de la función pulmonar. Por ello, sólo la utilización juiciosa de estos medicamentos, de acuerdo con las normativas de los expertos, puede conducir al beneficio de los pacientes y un menor riesgo añadido.

Agradecimientos. Queremos expresar nuestro agradecimiento al Prof. Julio Marín y a la doctora M. Cruz y González, por su ayuda en la preparación y revisión del manuscrito.

M.R. Maya Martínez, F. Carrión Valero y J. Díaz López
Servicio de Neumología.
Hospital Clínico Universitario. Valencia.
Universidad de Valencia.

1. Spangler DL. Review of side effects associated with beta agonists. *Ann Allergy* 1989; 62: 59-62.
2. Jenne JW, Tashkin DP. Beta-adrenergic agonist. En: Weiss EB, Stein M, editores (3.ª ed). *Bronchial asthma. Mechanism and therapeutics*. Boston: Little, Brown Co. 1993; 700-748.
3. Snell NJC. Adverse reactions to inhaled drugs. *Respir Med* 1990; 84: 345-348.
4. Yarbrough J, Mansfield LE, Ting S. Metered dose inhaler induced bronchospasm in asthmatic patients. *Ann Allergy* 1985; 55: 25.
5. Rau JL. *Respiratory care pharmacology*, (4.ª ed.). St. Louis: Mosby, 1994; 129-160.
6. Finnerty JP, Howart PH. Paradoxical bronchoconstriction with nebulized albuterol but not with terbutaline. *Am Rev Respir Dis* 1993; 148: 512-513.

Quiste hidatídico de mediastino

Sr. Director: La presencia de un quiste hidatídico en el mediastino como localización única es infrecuente pero no excepcional. Forman parte del diagnóstico diferencial de los tumores mediastínicos, particularmente en pacientes que residen en áreas endémicas. En una serie¹ de 1.815 pacientes intervenidos de tumores torácicos, sólo siete (0,38%) presentaban quiste hidatídico en el mediastino, lo que supone el 5,3% de los 132 tumores mediastínicos que engloba esta serie.

Mujer de 52 años de edad, residente en zona rural endémica, entre cuyos antecedentes refería relación con perros. Durante las 3 semanas anteriores a su ingreso presentó seca acompañada de dolor retrosternal leve y fiebre moderada, cuadro que mejoró con antibioterapia. Acude de urgencias por aumento del dolor que se irradiaba hacia la axila derecha y que aumentaba con los movimientos respiratorios. En la exploración física se apreciaba una paciente con buen estado general, sin impresión de gravedad, obesa, con discreto esternón en quilla. No existía semiología respiratoria ni cardiológica. En las pruebas complementarias se observaba una analítica normal, salvo una ligera leucocitosis con desviación a la izquierda. La radiografía de tórax evidenció una tumoración en mediastino anterosuperior y la TAC puso de manifiesto que dicha tumoración era homogénea y relacionada con pulmón, pericardio y grandes vasos. Existían también adenopatías hiliares y retrocavas.

Con el diagnóstico sindrómico de tumoración mediastínica, probable timoma, se indicó la necesidad de exéresis. Se encontró a