

## Hemosiderosis pulmonar idiopática en paciente de edad avanzada

T. Ramírez, C. Prados, J. Gómez de Terreros Caro, J. Villamor y R. Álvarez-Sala

Servicio de Neumología. Hospital La Paz. Universidad Autónoma de Madrid.

La hemosiderosis pulmonar idiopática (HPI) es una enfermedad poco común, de etiología desconocida, que se caracteriza por el desarrollo de hemoptisis, infiltrados pulmonares difusos y anemia ferropénica, y afecta fundamentalmente a niños y adolescentes. El lavado broncoalveolar permite acercarnos al diagnóstico cuando encontramos más de un 20% de siderófagos en el mismo. Presentamos el caso de un varón de 72 años con clínica de infección respiratoria, bronquiectasias y melenas de carácter recidivante. Lo atípico del cuadro nos llevó a realizar una biopsia a cielo abierto, gracias a la cual llegamos al diagnóstico.

**Palabras clave:** Hemosiderosis pulmonar idiopática. Anemia ferropénica. Lavado broncoalveolar. Biopsia pulmonar. Melenas.

(Arch Bronconeumol 1999; 35: 507-509)

### Idiopathic pulmonary hemosiderosis in an elderly patient

Idiopathic pulmonary hemosiderosis (IPH) is a rare disease of unknown etiology characterized by hemoptysis, diffuse pulmonary infiltrates and iron-deficiency anemia. It is typically found in children and young adults. Finding that the concentration of siderophages exceeds 20% in bronchoalveolar lavage indicates a diagnosis of IPH. We report the case of a 72-year-old man with repeated diagnoses of respiratory infection, bronchiectasis and melena. Because such a clinical picture is rare for IPH, the final diagnosis was obtained by open lung biopsy.

**Key words:** Idiopathic pulmonary hemosiderosis. Iron-deficiency anemia. Bronchoalveolar lavage. Pulmonary biopsy. Melenas.

### Introducción

La hemosiderosis pulmonar idiopática (HPI) ha sido considerada como una rareza durante el último siglo; son muy pocos los casos descritos en la bibliografía<sup>1</sup>. Este trastorno es un proceso de origen desconocido y patogenia incierta, caracterizado por episodios recurrentes de hemorragia intrapulmonar. Clínicamente, la tríada clásica (hemoptisis, infiltrados parenquimatosos difusos en la radiografía de tórax, anemia ferropénica con deficiencia de hierro) es suficiente para sugerir el diagnóstico<sup>1,2</sup>. Se llega a la confirmación diagnóstica a través del lavado broncoalveolar (LBA) en el que se detecta más de un 20% de siderófagos<sup>3</sup>. Se debe descartar toda enfermedad con hemoptisis (tabla I).

La HPI es un trastorno que afecta a sujetos en edades comprendidas entre 20 y 30 años<sup>1,2</sup>, siendo excepcional en los mayores de esa edad<sup>4,5</sup>.

### Caso clínico

Presentamos el caso de un varón de 72 años de edad, atendido en varios centros por cuadros recurrentes de melenas,

infecciones pulmonares y patrón radiológico pulmonar intersticial, siendo diagnosticado de hemosiderosis pulmonar idiopática tras biopsia pulmonar a cielo abierto.

El paciente fue atendido en nuestro centro por cuadro de disnea, tos productiva, hemoptisis moderada y fiebre (39 °C) de 10 días de evolución. Entre sus antecedentes personales destacaba que era fumador de 50 paquetes-año, había presentado varios episodios de melenas y tenía glaucoma en tratamiento médico durante un largo período de tiempo. En los últimos 6 meses el paciente había sido valorado en otros centros por cuadros de bronquiectasias sobreinfectadas, bronquitis crónica reagudizada y fibrosis pulmonar con insuficiencia respiratoria, sin que llegara a precisar oxigenoterapia domiciliaria. En la exploración física encontramos un enfermo con obe-

TABLA I  
Diagnóstico diferencial  
de la hemosiderosis pulmonar idiopática

Infecciones respiratorias
Cardiopatías, especialmente de la valvulopatía mitral
Vasculitis: enfermedad de Wegener, púrpura de Schölein-Henoch, poliarteritis nudosa, etc.
Conectivopatías: lupus eritematoso sistémico, esclerodermia, etc.
Otros trastornos inmunológicos, síndrome de Goodpasture, nefropatía de IgA, etc.
Sangrado por anticoagulantes
Sangrado debido a tóxicos como D-penicilamina, ácido trimetílico, etc.
Otras

Correspondencia: Dra. C. Prados, MD, PhD.  
Julio Dánvila, 1, 3.º B. 28033 Madrid.

Recibido: 6-4-99; aceptado para su publicación: 4-5-99.

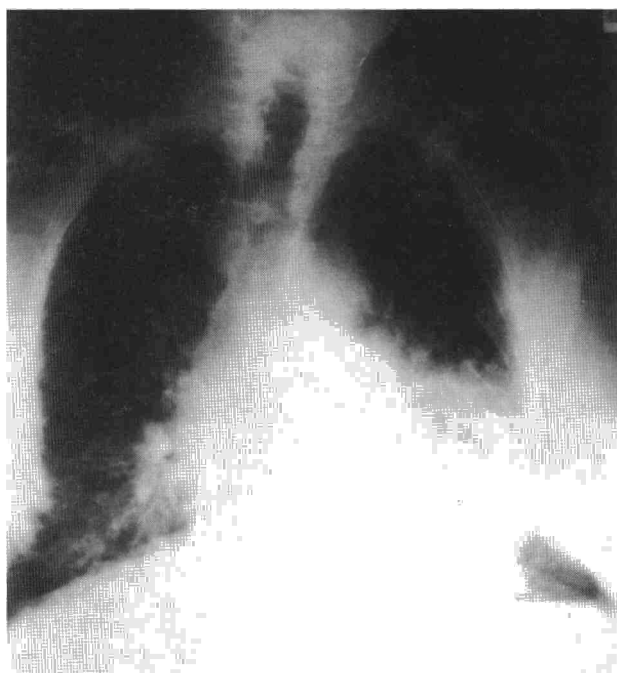

Fig. 1. Radiografía de tórax: infiltrado alveolar difuso y patrón reticular en ambas bases.

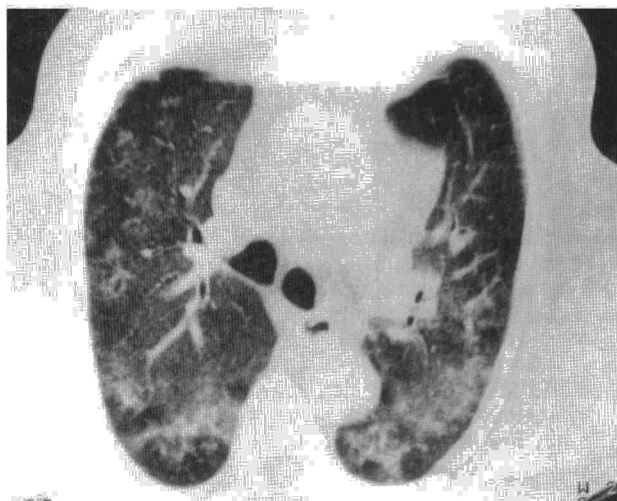


Fig. 2. Tomografía axial computarizada de tórax: infiltrados alveolares en ambos lóbulos inferiores.

sidad moderada, cianosis central y periférica, ausencia de ingurgitación yugular, ritmo sinusal a 80 lat/min sin soplos en la auscultación cardíaca, crepitantes bibasales y sibilancias dispersas a 30 rpm en la auscultación pulmonar. El resto de la exploración fue normal.

En el hemograma se objetivaron hemoglobina de 19 g/dl, hematócrito del 40%, 12.600 leucocitos/ml (70% neutrófilos, 15% linfocitos) y velocidad de sedimentación en la primera hora de 49 mm/h. La bioquímica fue normal salvo por una lactatodeshidrogenasa de 1.049 U/l. Los estudios inmunológicos detectaron una IgA de 500 mg/dl y anticuerpos antinucleares de 332 mg/dl, sin evidenciarse la presencia de otros tipos de anticuerpos. Los cultivos y las citologías seriadas de espu-

to fueron negativos. Las pruebas de función respiratoria presentaron una alteración restrictiva moderada con disminución de la capacidad de difusión del monóxido de carbono (DLCO: 60%). La radiografía simple y la tomografía axial computarizada (TC) (fig. 1 y 2) evidenciaron la presencia de un infiltrado alveolar difuso alternando con zonas de aspecto reticular en ambas bases. No se detectó la presencia de adenopatías ni bronquiectasias. El estudio broncoscópico fue normal, encontrándose en el LBA un 42% de neutrófilos. La biopsia transbronquial no apreció lesiones destacables. Ante la dificultad diagnóstica del cuadro se procedió a biopsia pulmonar a cielo abierto, encontrándose en las muestras anatomopatológicas signos de hemosiderosis con fibrosis. Por ello se llegó al diagnóstico de hemosiderosis pulmonar idiopática.

## Discusión

La HPI es un raro proceso que aparece fundamentalmente entre los 20 y 30 años de edad. Nosotros hemos encontrado tan sólo un caso con edad superior a ese intervalo<sup>1,2</sup>. Son numerosos los estudios dirigidos a determinar la etiopatogenia de dicha enfermedad sin que se haya llegado a ninguna conclusión definitiva, aunque existen varias teorías basadas en los trastornos inmunológicos<sup>3</sup>. Ciertos autores<sup>4</sup> han hallado edema endotelial y densos depósitos en las membranas basales de los capilares, lesiones similares a las observadas en la glomerulonefritis por inmunocomplejos. Esto ha sido relacionado con ciertas entidades de base inmunológica, como la enfermedad celíaca<sup>5</sup>, la anemia hemolítica autoinmune<sup>6</sup>, los inmunocomplejos circulantes<sup>7</sup>, etc. Otros autores han detectado en más de un 50% de los casos elevación de anticuerpos antinucleares<sup>1,2,5</sup>. Estos hallazgos han propiciado que algunos grupos consideren la existencia de dos entidades diferentes: la que cursa con concentraciones séricas elevadas de ANA, denominada hemorragia alveolar idiopática, y la que tiene concentraciones normales (hemosiderosis pulmonar idiopática)<sup>5</sup>. Nuestro paciente presentaba unas concentraciones elevadas de IgA y ANA, habiendo sido tratado durante un largo período de tiempo con diferentes fármacos para el control de su glaucoma.

Nuestro caso no presentaba los datos clínicos de la tríada clásica que define la HPI; los esputos hemoptoicos fueron escasos (para el grado de hemorragia pulmonar posteriormente objetivada) y desaparecieron tras el tratamiento antibiótico; este hecho también ha sido descrito en otras ocasiones<sup>7</sup>, por lo que el diagnóstico se hizo más complicado. Otro signo clínico digno de mencionar es la recurrencia de episodios de melenas que el paciente venía desarrollando desde hacía tiempo. Dicho signo ha sido descrito en la bibliografía previamente, encontrándose justificado por la deglución de sangre coincidente con los episodios de sangrado pulmonar<sup>5</sup>.

El hallazgo de sideróforos en el LBA hubiera sido muy orientativo, pero éstos no fueron observados en nuestro paciente. Varios centros<sup>3</sup> justifican la ausencia de sideróforos en el LBA como una consecuencia del excesivo tiempo que, en ocasiones, transcurre entre el sangrado y el LBA; en períodos inferiores a 48 h o superiores a 12 días, los macrófagos cargados de hemosiderina no son detectables. La biopsia pulmonar propo-

ción información más precisa, detectando sangrado alveolar, siderófagos en el alvéolo e intersticio, así como signos de fibrosis<sup>8-10</sup>. Tales hallazgos fueron corroborados en nuestro paciente, que evolucionó hacia la fibrosis pulmonar. El diagnóstico definitivo de la HPI obliga a descartar otras posibles causas de hemorragia alveolar<sup>6,7</sup>, tal y como se hizo en nuestro caso.

Queremos así concluir que, aunque la hemosiderosis pulmonar idiopática es una enfermedad extremadamente rara, especialmente en personas de edad avanzada, y que no siempre se acompaña de la tríada clínica clásica, dicha entidad clínica debería incluirse como posible causa de hemoptisis y hemorragia alveolar en personas de mayor edad.

#### BIBLIOGRAFÍA

1. Morgan PGM, Turner-Warwick M. Pulmonary haemosiderosis and pulmonary haemorrhage. *Br J Dis Chest* 1881; 75: 255-242.
2. Hyatt RW, Adelstein ER, Halazun JF, Lukens JN. Ultrastructure of the lung in idiopathic pulmonary hemosiderosis. *Am J Med* 1972; 56: 828-829.
3. Lapena S, Blanco A, Linares P, Gómez S, Hernanz Sanz JL. Factores de riesgo en la evolución de la hemosiderosis pulmonar idiopática. *An Esp Pediatr* 1985; 23: 5-12.
4. Wright PH, Menzies IS, Punder RE, Keeling PWN. Adult idiopathic pulmonary hemosiderosis and coeliac disease. *Q J Med* 1981; 197: 95-102.
5. Leatherman JW, Davies SF, Hodial JR. Alveolar hemorrhage syndromes: diffuse microvascular lung hemorrhage in immune and idiopathic disorders. *Medicine* 1984; 63: 343-361.
6. Leatherman JW. Immune alveolar hemorrhage. *Chest* 1987; 91: 891-897.
7. Müller NL, Miller RR. Diffuse pulmonary hemorrhage. *Radiol Clin North Am* 1991; 29: 956-971.
8. Case Report. Hemoptysis, pulmonary infiltrates, and diarrhea in 36-year-old man. *Am J Med* 1986; 80: 930-938.
9. Buschman DI, Ballard R. Progressive massive fibrosis associated with idiopathic pulmonary hemosiderosis. *Chest* 1993; 104: 293-295.
10. Pérez-Arellanos JL, Losa JE, García MC, Gómez F, Jiménez A, De Castro S. Hemosiderin-laden macrophages in bronchoalveolar lavage fluids. *Acta Citol* 1992; 36: 26-30.