

Imagen clínica

Correlación entre las pruebas de imagen de una paciente con embolismo pulmonar agudo que imitaba un infarto de miocardio inferior con extensión ventricular derecha



Correlation of imaging tests in patient presenting acute pulmonary embolism mimicking inferior myocardial infarction with right ventricular extension

Álvaro García-Ropero*, Miguel A. Navas Lobato y Jerónimo Farré Muncharaz

Servicio de Cardiología, Hospital Universitario Fundación Jiménez Díaz, Grupo Hospitalario QuirónSalud, Universidad Autónoma de Madrid, Madrid, España

Una mujer de 78 años de edad hipertensa y obesa acudió al servicio de urgencias por presentar dolor torácico opresivo e intermitente de 2 días de evolución. El electrocardiograma (ECG) mostró una elevación del segmento ST en las derivaciones torácicas inferiores y derechas, indicativa de un infarto de miocardio inferior con afectación del ventrículo derecho (VD) (fig. 1A). El ECG previo era normal (fig. 1B). La paciente se sometió a un cateterismo de urgencia, que no constató ninguna oclusión coronaria (figs. C, D y E). Debido a que también presentaba disnea e hipoxemia, se solicitó una prueba del dímero D, cuyo resultado fue elevado, alrededor de 24.000 pg/dl. La angiografía pulmonar confirmó la sospecha diagnóstica de embolismo pulmonar (EP) agudo (fig. 1F) con dilatación del VD (fig. 1G). Se inició tratamiento con heparina no fraccionada, con la consiguiente mejoría de la sintomatología.

El EP es una afección potencialmente mortal que, debido a su presentación clínica inespecífica, en ocasiones es difícil de diagnosticar. Por tanto, es imprescindible que exista un alto grado de sospecha, así como considerar los antecedentes médicos, la sintomatología y los resultados de las pruebas médicas.

Presentamos una secuencia bien documentada de pruebas de imagen que condujeron a la evolución satisfactoria de la paciente. Su finalidad es ayudar al lector a reconocer casos similares en el futuro, especialmente en aquellos sucesos en los que se sospeche de un síndrome coronario agudo pues, aunque el EP se ha relacionado con diversos patrones ECG¹, la elevación concomitante del segmento ST en las derivaciones inferiores y derechas es extremadamente rara.

* Autor para correspondencia.
Correo electrónico: alvarogr87@hotmail.es (Á. García-Ropero).

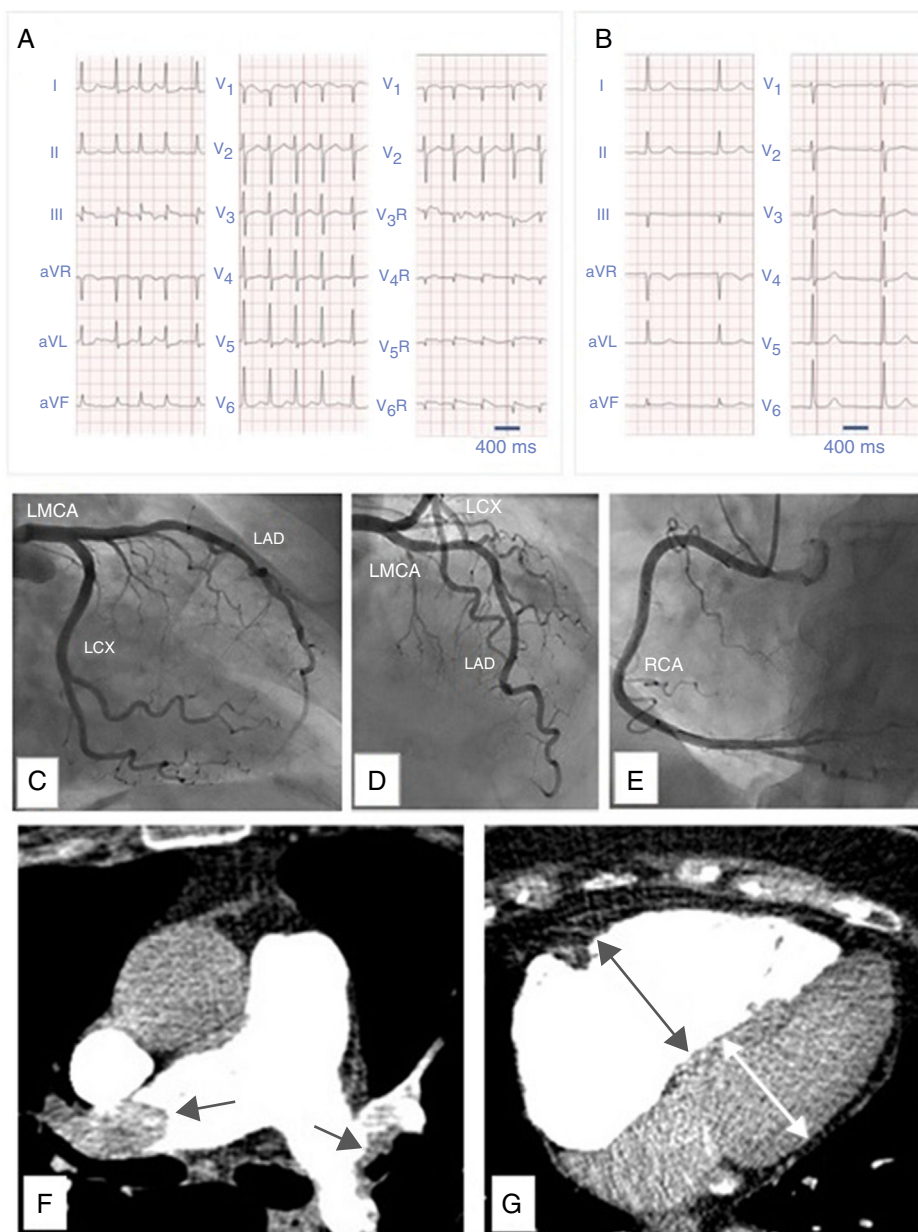


Figura 1. A) Electrocardiograma de 12 derivaciones en fibrilación auricular, que muestra una elevación del segmento ST en las derivaciones III, aVF, aVR y V1, y depresión del segmento ST en las derivaciones I y aVL, que señala un infarto de miocardio inferior. También se observa una elevación del segmento ST en las derivaciones precordiales torácicas V4R, V5R y V6R, que demuestra la afectación del ventrículo derecho. B) Electrocardiograma de 12 derivaciones obtenido algunos meses antes: en ritmo sinusal y sin alteraciones del segmento ST. C) Angiografía coronaria que no muestra lesiones en la arteria coronaria circunfleja (LCX), D) en el tronco coronario izquierdo (LMCA), en la arteria coronaria descendente anterior (LAD), ni E) en la arteria coronaria derecha (RCA). F) AngioTC pulmonar que revela un embolismo pulmonar bilateral (flechas) con G) dilatación de ventrículo derecho (flechas).

Bibliografía

1. Wang K, Asinger RW, Marriott HJ. ST-segment elevation in conditions other than acute myocardial infarction. *N Engl J Med.* 2003;349:2128-35.