

Imagen clínica

Fragmento de cartílago, detectado en un ganglio linfático, tras punción aspirativa transbronquial guiada con ultrasonografía endobronquial



Piece of cartilage detected in a lymph node introduced by endobronchial ultrasound-guided transbronchial needle aspiration

Clara Martín-Ontiyuelo^{a,c}, Lara Pijuan^{b,c} y Albert Sánchez-Font^{a,c,*}

^a Servei de Pneumologia, Hospital del Mar, Parc de Salut Mar, UAB, CIBERES, ISCIII, Barcelona, España

^b Servei de Patologia, Hospital del Mar, Parc de Salut Mar, UAB, Barcelona, España

^c Institut Hospital del Mar d'Investigacions Mèdiques (IMIM), Barcelona, España

En los últimos años, las unidades de endoscopia han introducido la ultrasonografía endobronquial (EBUS), que permite la práctica de punción aspirativa transbronquial (TBNA) en tiempo real de los ganglios mediastínicos e hiliares¹. Esta técnica, conocida como EBUS-TBNA, es una técnica mínimamente invasiva, que podría reemplazar a la mediastinoscopia². En algunos modelos de aguja para EBUS-TBNA es necesario retirar el estilete metálico para facilitar la punción a través de la pared traqueal o bronquial. Para exponer el extremo punzante de la aguja es necesario retroceder el tirador redondeado del estilete algunos milímetros. Si no se retira ligeramente, la punta de la aguja quedará cubierta por el estilete romo y dificultará su penetración a través de la pared bronquial. En algunas ocasiones, este hecho provoca el arrastre de un fragmento de cartílago, que queda incrustado en el interior del ganglio linfático (fig. 1). Por este motivo, se aconseja redirigir la aguja y evitar así la obstrucción causada por el fragmento de cartílago situado justo delante de la aguja al aspirar la muestra.

El caso de un paciente que se sometió a una linfadenectomía dos semanas después de haberse realizado una EBUS-TBNA. La biopsia de un ganglio paratraqueal inferior demostró la presencia de pigmento antracótico en los macrófagos y de dos fragmentos de cartílago en su interior, tal como muestra la imagen anatomopatológica.

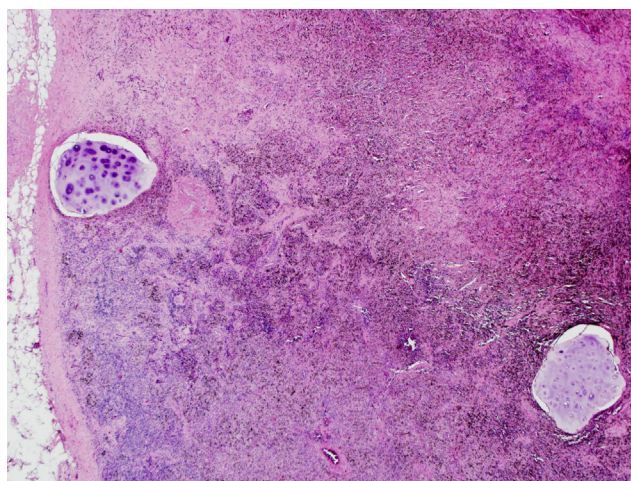


Figura 1. Biopsia de un ganglio paratraqueal inferior derecho, obtenida mediante linfadenectomía, demuestra la presencia de un pigmento antracótico en los macrófagos y de dos fragmentos de cartílago en su interior (Hematoxilina-Eosina $\times 10$).

Bibliografía

1. Yasufuku K, Chiyo M, Sekine Y, Chhajed PN, Shibuya K, Iizasa T, et al. Real-time endobronchial ultrasound-guided transbronchial needle aspiration of mediastinal and hilar lymph nodes. *Chest*. 2004;126:122-8.
2. Varela-Lema L, Fernández-Villar A, Ruano-Ravina A. Effectiveness and safety of endobronchial ultrasound-transbronchial needle aspiration: A systematic review. *Eur Respir J*. 2009;33:1156-64.

* Autor para correspondencia.

Correo electrónico: ASanchezF@parcdesalutmar.cat (A. Sánchez-Font).