

Estenosis traqueal y enfermedad por IgG4



Tracheal stenosis and IgG4-related disease

Sr. Director:

La enfermedad IgG4 es una enfermedad caracterizada por una inflamación linfoplasmocitaria por células plasmáticas IgG4+ debida a la interacción entre células Th2 y células B. Se asocia en el 60-80% de los pacientes a niveles séricos de IgG4 elevados¹⁻³. La enfermedad es más frecuente en mujeres. Y las manifestaciones clínicas afectan a múltiples niveles: nefritis túbulointersticial, pancreatitis, colangitis, hepatopatía, fibrosis cervical, inflamación orbitaria, del oído medio, sialoadenitis, afectación cutánea, mastitis, fibrosis retroperitoneal, prostatitis, linfadenopatía, tiroiditis, hipofisitis, paquimeningitis, pericarditis, etc. La única afectación respiratoria descrita es una enfermedad pulmonar intersticial^{1,4}. Presentamos 2 casos con una manifestación respiratoria no descrita previamente: la estenosis traqueal.

Mujer de 60 años con nefritis intersticial crónica, en tratamiento inmunosupresor hasta hacía 6 meses. Diagnosticada de asma 7 años antes, consulta por mal control del asma desde que suspendió el tratamiento inmunosupresor. En la evaluación destaca estridor y una alteración ventilatoria obstructiva moderada con patrón de obstrucción de vía aérea superior. La TAC de tórax fue normal, pero la broncoscopia mostró en el borde inferior del cricoides y primer anillo traqueal una estenosis circunferencial, con un diámetro inferior estimado de 6,8 mm, y una longitud inferior a 1 cm. Se realizó resección quirúrgica de la estenosis traqueal cuya anatomía patológica es informada de fibrosis angiocéntrica y vasculitis obliterante subepitelial traqueal compatible con enfermedad relacionada con IgG4. Los niveles de IgG4 fueron normales, pero con una relación IgG4/IgG elevada.

El segundo caso es el de una mujer de 85 años, con disnea de 2 años de evolución y estridor de inicio reciente. En la TAC cervicotorácica se observó un engrosamiento concéntrico de la tráquea a la altura del primer anillo, reduciendo la luz traqueal en un 50%, hallazgos que fueron confirmados tras la realización de una broncoscopia donde se tomaron biopsias de la estenosis cuyo resultado mostró una intensa infiltración linfoplasmocitaria y fibrosis angiocéntrica subepitelial traqueal, sugerente de enfermedad relacionada con IgG4 y cuyo perfil inmunohistoquímico fue también compatible (> 100 células plasmáticas con intensa expresión de IgG4/CGA, siendo el límite diagnóstico establecido el de 10/CGA) (fig. 1).

El diagnóstico se basa en la histopatología del tejido afecto destacando infiltrados linfocitarios y plasmocíticos IgG4-positivos mayor de 10/hpf o IgG4/IgG+ > 40%, sin infiltrado neutrófilo, con fibrosis esteroformo-remolino y/o flebitis obliterativa¹⁻³. Hasta un 30% de los pacientes pueden tener concentraciones séricas de IgG4 normales, a pesar de cumplir los criterios histopatológicos. La monitorización de las concentraciones séricas de IgG4 en el curso de la enfermedad pueden ser útiles para diagnosticar recaídas¹.

El tratamiento con glucocorticoides disminuye los síntomas, reduce las lesiones, mejora la función de los órganos afectados y reduce las concentraciones séricas de IgG4. En casos refractarios, se han utilizado también azatioprina, micofenolato y rituximab^{1,4}. En nuestro caso, las pacientes fueron tratadas con corticoides, estando en el momento actual asintomáticas.

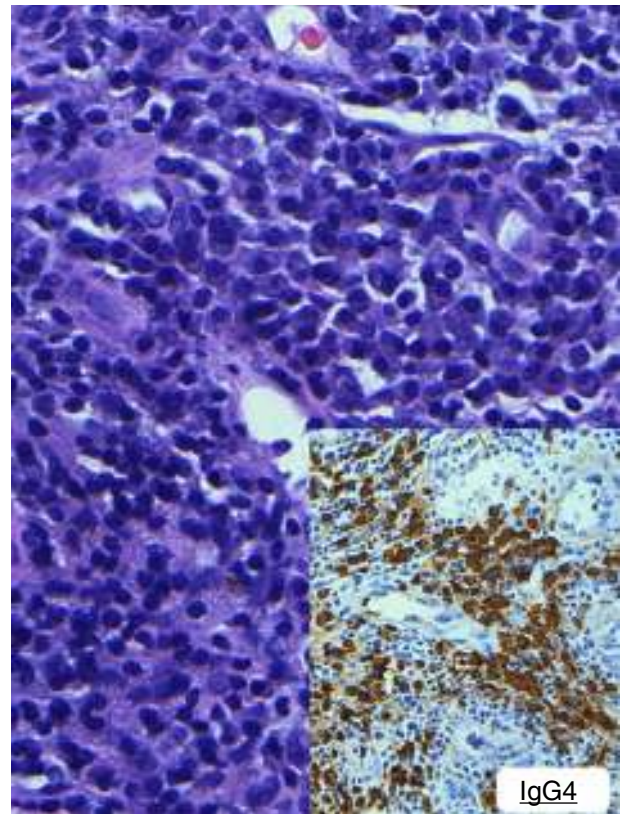


Figura 1. Biopsia traqueal.

Se presenta una nueva manifestación de la enfermedad IgG4 y consideramos que debería ser considerada en el diagnóstico diferencial de la estenosis traqueal.

Bibliografía

1. Stone JH, Zen Y, Deshpande V. Mechanisms of disease. IgG4-related disease. *N Engl J Med*. 2012;366:539-51.
2. Deshpande V, Zen Y, Chan JKC, Yi EE, Sato Y, Yoshino T, et al. Consensus statement on the pathology of IgG4-related disease. *Mod Pathol*. 2012;25:1181-92.
3. Abud-Mendoza C. Enfermedades relacionadas con IgG4 (IgG4-RD), con horizonte no limitado a la enfermedad de Mikulicz. *Reumatol Clin*. 2013;9:133-5.
4. Carrillo Esper R, Vargas E. Enfermedad relacionada con IgG4. *Med Int Mex*. 2013;29:53-61.

Lorena Comeche Casanova^{a,*}, Luis Ortega de Victoria^b y Javier Moradiellos^c

^a Servicio Neumología, Hospital Universitario Quirón Madrid, Pozuelo de Alarcón, Madrid, España

^b Servicio de Anatomía Patológica, Hospital Universitario Quirón, Pozuelo de Alarcón, Madrid, España

^c Servicio de Cirugía de Tórax, Hospital Universitario Quirón Madrid, Pozuelo de Alarcón, Madrid, España

* Autor para correspondencia.

Correo electrónico: lacomeche.mad@quiron.es (L. Comeche Casanova).

<http://dx.doi.org/10.1016/j.arbres.2015.09.005>