

Marta Arroyo-Cózar^{a,*}, Alberto Forero de la Sotilla^b,
Ruth Herrero Mosquete^a y Beatriz Gil Marín^a

^a Servicio de Neumología, Hospital Universitario Infanta Cristina, Madrid, España

^b Servicio de Medicina Interna, Hospital Universitario Infanta Cristina, Madrid, España

* Autor para correspondencia.

Correo electrónico: m.arroyo_cozar@hotmail.com
(M. Arroyo-Cózar).

<http://dx.doi.org/10.1016/j.arbres.2014.11.007>

Hallazgo de mutación de resistencia al gen del receptor del factor de crecimiento epidérmico: a propósito de un caso



Gene Mutation Conferring Resistance to Epidermal Growth Factor Receptor: A Case Report

Sr. Director:

Presentamos el caso clínico de una mujer de 63 años no fumadora, de origen japonés, que consultó por tos seca de varios meses de evolución. El estudio con scanner TAC, tomografía por emisión de positrones (PET/TAC) y fibrobroncoscopia fue concluyente con adenocarcinoma de pulmón TTF1 positivo en estadio diseminado (masa pulmonar en lóbulo inferior izquierdo con múltiples nódulos bilaterales y lesiones óseas). Debido a las características de la paciente se solicitó el estatus mutacional del receptor del factor de crecimiento epidérmico (EGFR), confirmándose delección del exón 19 y optándose por iniciar primera línea con anti-EGFR. La tolerancia fue excelente, con mejoría clínica importante y el TAC de reevaluación mostró una mejoría evidente de las lesiones cumpliendo por criterios RECIST datos de respuesta parcial. Sin embargo, 2 meses después la paciente comenzó con dolor importante a nivel torácico izquierdo y sensación disneica. Se optó por adelantar el TAC de control, observándose importante progresión a nivel pulmonar y óseo, con aumento significativo del tamaño y número de los nódulos pulmonares y aparición de una lesión costal con masa de partes blandas asociada (fig. 1). En esta situación, ante la rápida progresión de la enfermedad en una paciente con cáncer de pulmón EGFR mutado, se optó por rebiopsiar para tipificar de nuevo el tumor. El resultado fue compatible con adenocarcinoma de pulmón EGFR mutado, identificándose 2 mutaciones distintas: por un lado, la mutación del exón 19 conocida y, por otro, la mutación T790M del exón 20, que confiere resistencia a los anti-EGFR. Debido a lo anterior se decidió suspender el inhibidor e iniciar quimioterapia. Sin embargo, el estado general de la paciente empeoró en pocos días, falleciendo poco tiempo después.

Con este caso queremos ilustrar 2 aspectos fundamentales: en primer lugar la necesidad de conocer el estatus mutacional del EGFR de los pacientes, y concretar el subtipo de mutación que presenta el tumor, dado que en hoy en día se sabe que no todas las mutaciones confieren la misma sensibilidad a los fármacos anti-EGFR. En nuestro caso, se identificó una mutación del exón 19, que junto con las del exón 21 son las más frecuentes y las que presentan una mayor sensibilidad a los inhibidores, reportándose supervivencias libres de progresión entorno a 9-10 meses en los diferentes ensayos^{1,2}. Sin embargo, hasta el 50% de los pacientes tratados con inhibidor pueden desarrollar una resistencia adquirida, con aparición de la mutación T790M en el exón 20, como

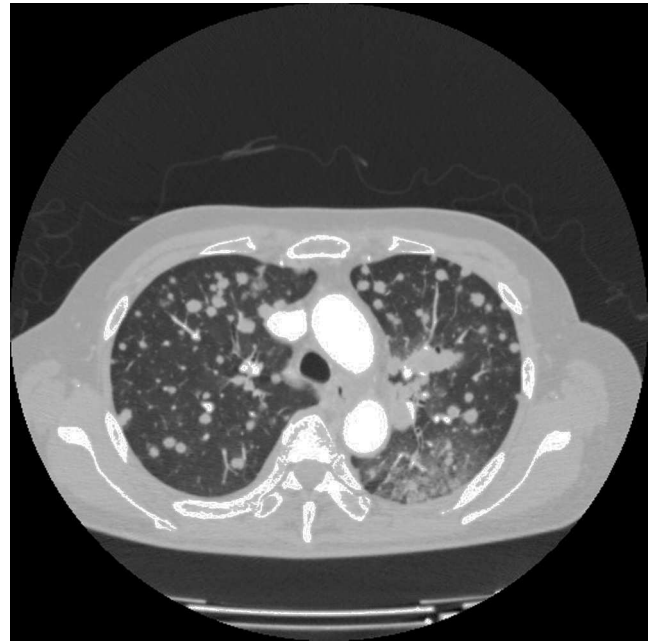


Figura 1. TAC torácico. Imagen que muestra la presencia de múltiples nódulos pulmonares bilaterales tras la progresión a erlotinib.

ocurre en nuestro caso clínico^{3,4}. Este hecho es fundamental ya que se pierde el beneficio del tratamiento con estos fármacos y se deben buscar nuevas estrategias que lleven a la inhibición de la vía (inhibidores de c-Met o anti-EGFR de nueva generación). Hoy en día la rebiopsia de estos pacientes no se hace de forma rutinaria. Sin embargo, como ilustra nuestro caso clínico es fundamental rebiopsiar; ya que, puede tener implicaciones terapéuticas y pronósticas importantes, cambiando la práctica clínica habitual.

Bibliografía

1. Paez JG, Janne PA, Lee JC, Tracy S, Greulich H, Gabriel S, et al. EGFR mutations in lung cancer: Correlation with clinical response to gefitinib therapy. *Science*. 2004;304:1497-500.
2. Lynch TJ, Bell DW, Sordella R, Gurubhagavatula S, Okimoto RA, Brannigan BW, et al. Activating mutations in the epidermal growth factor receptor underlying responsiveness of non-small-cell lung cancer to gefitinib. *N Engl J Med*. 2004;350:2129-39.
3. Kosaka T, Yatabe Y, Endoh H, Yoshida K, Hida T, Tsuboi M, et al. Analysis of epidermal growth factor receptor gene mutation in patients with non-small cell lung cancer and acquired resistance to gefitinib. *Clin Cancer Res*. 2006;12:5764-9.
4. Balak MN, Gong Y, Riely GJ, Somwar R, Li AR, Zakowski MF, et al. Novel D761Y and common secondary T790M mutations in epidermal growth factor receptor-mutant lung adenocarcinomas with acquired resistance to kinase inhibitors. *Clin Cancer Res*. 2006;12:6494-501.

Patricia Cruz Castellanos*, Gabrielle D'errico
y Javier de Castro Carpeño

*Departamento de Oncología Médica, Hospital Universitario La Paz,
Madrid, España*

* Autor para correspondencia.

Correo electrónico: cruz.patricia@hotmail.com (P. Cruz Castellanos).

<http://dx.doi.org/10.1016/j.arbres.2014.10.013>