



Nota clínica

Detección precoz de cáncer de pulmón durante el seguimiento de pacientes tratados con válvulas endobronquiales unidireccionales para el tratamiento del enfisema

Alfonso Fiorelli^a, Saveria Costanzo^a, Emilio di Costanzo^b y Mario Santini^{a,*}^a Unidad de Cirugía Torácica, Seconda Università degli Studi di Napoli, Nápoles, Italia^b Unidad de Anestesiología, Hospital Lacco Ameno, Ischia, Italia

INFORMACIÓN DEL ARTÍCULO

Historia del artículo:

Recibido el 28 de agosto de 2014

Aceptado el 21 de septiembre de 2014

On-line el 9 de diciembre de 2014

Palabras clave:

Válvula endobronquial unidireccional
Cáncer de pulmón
Enfisema

R E S U M E N

Describimos la detección precoz de cáncer de pulmón durante la revisión de 2 pacientes enfisematosos con tratamiento endobronquial mediante válvulas unidireccionales para la disnea grave. En ambos casos el tratamiento quirúrgico fue posible gracias a la mejora de la actividad pulmonar conseguida tras la colocación de las válvulas. Además del seguimiento convencional para evaluar la evolución del enfisema, dichos pacientes deberían incluirse en un programa de detección sistemática. Podría conseguirse la detección precoz del cáncer de pulmón y, por lo tanto, la posibilidad de operar al paciente en función de su capacidad respiratoria.

© 2014 SEPAR. Publicado por Elsevier España, S.L.U. Todos los derechos reservados.

The Early Detection of Lung Cancer During Follow-Up of Patients Undergoing Endobronchial One-Way Valve Treatment for Emphysema

A B S T R A C T

We describe the early detection of lung cancer during the follow-up of two emphysematous patients undergoing endobronchial treatment with one-way valves for severe dyspnea. In both cases, the lung function improvement achieved after the valves placement allowed their surgical treatment. In addition to standard follow-up for evaluating the progression of emphysema, such patients should be enrolled in a screening program. It may allow the early detection of lung cancer with the possibility for surgery in accordance with respiratory function of patient.

© 2014 SEPAR. Published by Elsevier España, S.L.U. All rights reserved.

Introducción

Describimos la detección precoz del cáncer de pulmón durante el seguimiento de 2 pacientes enfisematosos con tratamiento endobronquial mediante válvulas unidireccionales (ZephyrTM; Pulmonx Inc., Redwood, CA, EE. UU.) para la disnea grave. La mejora funcional obtenida tras la colocación de las válvulas endobronquiales (VEB) hizo posible su tratamiento quirúrgico.

Caso 1

Fumador de 71 años ingresado para que se le tratara una bula enfisematosa gigante que ocupaba todo el lóbulo superior izquierdo (fig. 1A). Hacía 25 años se le había practicado una lobectomía de la parte superior derecha por tuberculosis. El paciente presentaba una mala capacidad respiratoria, lo que contraindicaba la bulectomía (tabla 1). Con sedación moderada, se colocaron secuencialmente 3 válvulas para ocluir el lóbulo superior izquierdo comunicado con bula. Las VEB a modo de válvulas de Heimlich ayudaron a que se desinflara la bula y permitieron la re-expansión del pulmón adyacente comprimido (fig. 1B). En la revisión a los 6 meses, la TAC de alta resolución reveló la presencia de un nódulo único en el lóbulo derecho inferior que no se había detectado

* Autor para correspondencia.

Correo electrónico: mario.santini@unina2.it (M. Santini).

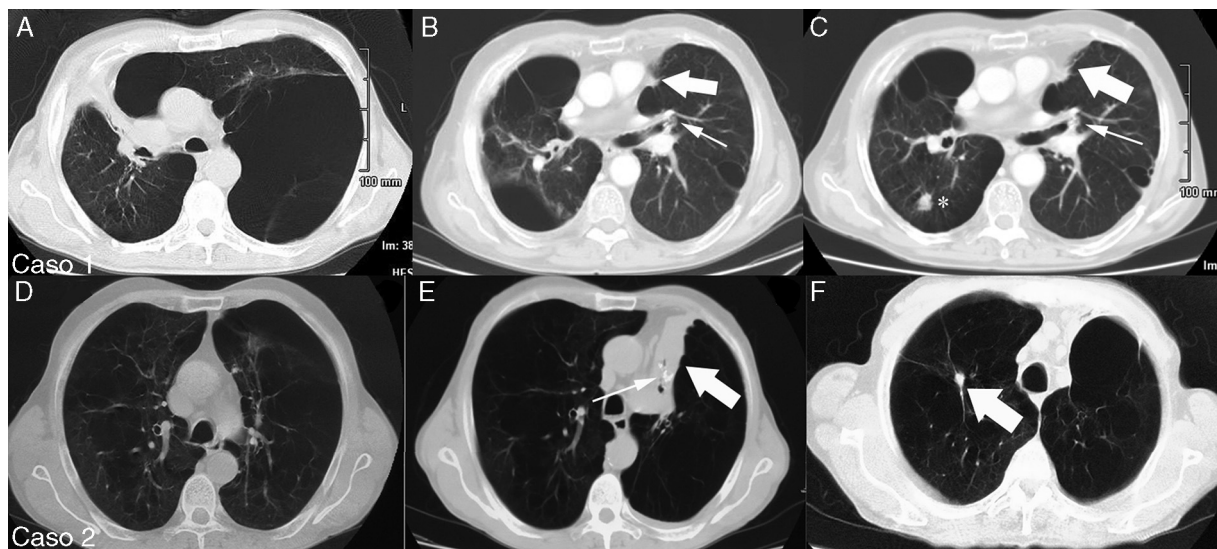


Figura 1. Caso 1. Varón fumador de 71 años con bula enfisematosa gigante que ocupaba todo el lóbulo superior izquierdo (A). Tras la colocación de las válvulas endobronquiales en el bronquio izquierdo (flecha delgada) se consiguió la atelectasia completa de la bula (flecha gruesa) con re-expansión del parénquima pulmonar adyacente (B). En la revisión a los 6 meses se detectó un nódulo (*) diagnosticado como carcinoma bronquioalveolar en el lóbulo inferior derecho (C). Caso 2. Varón fumador de 69 años con enfisema que afectaba sobre todo al lóbulo superior izquierdo (D). Tras la colocación de las válvulas endobronquiales (flecha delgada) se consiguió la atelectasia completa del lóbulo tratado (flecha gruesa) (E). En la revisión a los 12 meses se observó en el lóbulo superior derecho un nódulo pulmonar único (flecha gruesa) diagnosticado como carcinoma epidermoide (F).

Tabla 1
Datos respiratorios de 2 pacientes

	Antes del tratamiento con EBV			En el momento en que se detectó el cáncer			Tras resear el cáncer		
	FEV1	FVC	VR	FEV1	FVC	VR	FEV1	FVC	VR
Caso 1	0,98 (23)	1,1 (27)	4,8 (215)	1,3 (31)	1,5 (36)	3,3 (133)	1,2 (29)	1,3 (34)	3,2 (125)
Caso 2	1,59 (29)	1,4 (27)	5,1 (209)	1,9 (40)	1,8 (38)	3,5 (147)	1,6 (35)	1,7 (36)	3,3 (133)

FEV1: volumen espiratorio forzado en 1 segundo; FVC: capacidad vital forzada; VR: volumen residual. Datos expresados como litros y (porcentaje del valor predicho).

antes (fig. 1C) y con la muestra obtenida mediante biopsia con aguja guiada por TAC se confirmó que era cáncer (estadio clínico: T1N0M0). Tras el tratamiento con VEB se consiguió una mejora funcional, que a su vez hizo posible que se realizara una resección en cuña mediante toracotomía conservadora del músculo. Se evitó la toracoscopia por posibles adherencias postoperatorias a causa de la lobectomía previa. Tras la resección, la capacidad respiratoria fue similar al valor tras el tratamiento con VEB. No se aplicaron más tratamientos. En la revisión a los 10 meses estaba vivo y sin recidiva.

Caso 2

Fumador de 69 años ingresado por disnea grave (tabla 1) debida a enfisema que afectaba principalmente al lóbulo superior izquierdo (fig. 1D). Se colocaron 2 VEB secuencialmente en los troncos inferior y superior del lóbulo afectado. Se consiguió la atelectasia completa del lóbulo superior izquierdo con mejora de la capacidad respiratoria (fig. 1E). En la revisión a los 12 meses la TAC de alta resolución detectó una lesión nodular única en el lóbulo superior derecho (fig. 1F). Se realizó una resección en cuña mediante toracoscopia. Los hallazgos patológicos revelaron que se trataba de un carcinoma epidermoide (estadio patológico T1N0M0). No se aplicaron más tratamientos. En la revisión a los 15 meses estaba vivo y sin recidiva.

Discusión

Teniendo en cuenta el creciente número de pacientes enfisematosos tratados con VEB^{1,2}, el presente artículo tiene 2 mensajes fundamentales para los facultativos. a) Los pacientes enfisematosos

candidatos a tratamiento con VEB deberían incluirse en programas de detección sistemática del cáncer de pulmón. b) La colocación de VEB permite que a algunos se les realicen resecciones quirúrgicas limitadas (abierta vs. toracoscópica) gracias a la mejora de la actividad pulmonar conseguida.

No se ha prestado suficiente atención a la potencial aparición de cáncer de pulmón en pacientes enfisematosos tratados con VEB. En la bibliografía solo encontramos un caso en el que el paciente desarrollase cáncer en el lóbulo enfisematoso tratado con válvulas³. El diagnóstico se obtuvo mediante biopsia transbronquial tras retirar las válvulas. El tratamiento oncológico se limitó a quimioterapia a causa de la alteración de la actividad pulmonar del paciente. Por el contrario, en nuestros casos la detección del cáncer fue más sencilla porque se presentó en el pulmón opuesto al tratado. Sin embargo, fue posible realizar la intervención quirúrgica porque la capacidad respiratoria había mejorado tras el tratamiento con VEB, y en el momento de detección del cáncer se habían mantenido los resultados. Tras la cirugía, en el caso 1, la capacidad respiratoria tenía un valor similar al valor tras el tratamiento con VEB, posiblemente por la gran reducción del volumen pulmonar, ya que con el tumor se extirpó parte del pulmón circundante no funcional hiperexpandido. En el caso 2, el ligero deterioro de los datos pulmonares podría deberse únicamente a la resección en cuña.

Obviamente, la colocación de las válvulas no favorece la aparición del cáncer, sino que este se asocia a la enfermedad subyacente. Se han sugerido diversos mecanismos para explicar la fuerte relación entre el enfisema y el cáncer de pulmón. a) El tabaquismo es el principal factor de riesgo tanto para el cáncer de pulmón como para el enfisema. Induce un estado inflamatorio crónico en el pulmón a través de especies reactivas de oxígeno que desemboca

en enfisema y cáncer de pulmón⁴. b) El enfisema y la obstrucción de las vías aéreas son factores de riesgo para el cáncer de pulmón, independientemente del tabaquismo, como se demostró en un estudio de la Clínica Mayo y 2 programas de detección sistemática del cáncer de pulmón. En presencia de enfisema, la desobstrucción mucociliar se ve alterada. Favorece la acumulación de carcinógenos en las vías respiratorias y provoca la aparición del cáncer⁵. Por lo tanto, la potencial supervivencia prolongada obtenida con el tratamiento mediante VEB podría alargar la vida del paciente lo bastante como para que sufra una neoplasia maligna.

Finalmente, el programa de detección sistemática del cáncer de pulmón podría favorecer la detección precoz del cáncer en pacientes enfisematosos con VEB. Es compatible con terapias oncológicas, tanto cirugía como tratamientos no quirúrgicos (radioterapia corporal estereotáctica o quimioterapia), según el estado clínico del paciente.

Financiación

Los autores no declaran ninguna fuente de financiación del presente artículo.

Conflicto de intereses

Los autores no tienen ningún conflicto de intereses.

Bibliografía

1. Santini M, Fiorelli A, Vicidomini G, di Crescenzo VG, Messina G, Laperuta P. Endobronchial treatment of giant emphysematous bullae with one-way valves: A new approach for surgically unfit patients. *Eur J Cardiothorac Surg.* 2011;40:1425–31.
2. Fiorelli A, Petrillo M, Vicidomini G, di Crescenzo VG, Frongillo E, de Felice A, et al. Quantitative assessment of emphysematous parenchima using multidetector-row computed tomography in patients scheduled for endobronchial treatment with one-way valves. *Interact Cardiovasc Thorac Surg.* 2014;19:246–55.
3. Tummino C, Maldonado F, Laroumagne S, Astoul P, Dutau H. Lung cancer following bronchoscopic lung volume reduction for severe emphysema: A case and its management. *Respiration.* 2012;83:418–20.
4. Li Y, Swensen SJ, Karabekmez LG, Marks RS, Stoddard SM, Jiang R, et al. Effect of emphysema on lung cancer risk in smokers: A computed tomography-based assessment. *Cancer Prev Res (Phila).* 2011;4:43–50.
5. Wilson DO, Weissfeld JL, Balkan A, Schragin JG, Fuhrman CR, Fisher SN, et al. Association of radiographic emphysema and airflow obstruction with lung cancer. *Am J Respir Crit Care Med.* 2008;178:738–44.