

Aunque para el análisis evolutivo de la función pulmonar e intercambio gaseoso se han incluido todos los pacientes hasta el momento de su salida del programa de ventilación, el análisis de supervivencia se ha llevado a cabo de forma exclusiva con los pacientes que han seguido en ventilación hasta producirse el evento muerte, por lo que los pacientes que salieron del programa por mal cumplimiento no han sido introducidos en dichos análisis. Como bien dicen los autores de la carta y ha sido confirmado por un estudio de muy reciente publicación<sup>2</sup>, la adherencia es un factor fundamental para que la ventilación no invasiva sea efectiva.

Consideramos especialmente relevante la monitorización nocturna de los pacientes. Aceptando que son necesarios estudios que permitan poner en valor el control mediante poligrafía y/o polisomnografía, no nos cabe duda que resulta fundamental disponer de control de la eficacia de la ventilación en términos de PaCO<sub>2</sub>, el valor que directamente se relaciona con la ventilación alveolar. En nuestra opinión, corroborada por otros autores<sup>3</sup>, esto es fundamental y nosotros lo hemos realizado de forma rutinaria: tanto al inicio de la ventilación como en todas las visitas de seguimiento se ha llevado a cabo una gasometría de madrugada, con el paciente en ventilación.

En resumen, aun con la limitación de no disponer de datos que evalúen el impacto de la comorbilidad, consideramos importante haber podido poner de manifiesto, en un estudio a largo plazo, que el grado de alteración ventilatoria constituye un factor de mal pronóstico en los pacientes con síndrome de obesidad-hipoventilación que precisan ventilación no invasiva, mientras que asociar un síndrome de apnea del sueño es un factor protector. Pensamos que la monitorización de la PaCO<sub>2</sub>, para asegurar un soporte ventilatorio efectivo, es fundamental en la obtención de resultados.

## Financiación

No existe fuente de financiación.

## Conflicto de intereses

Los autores declaran no tener ningún conflicto de intereses.

## Bibliografía

- Ojeda Castillejo E, de Lucas Ramos P, López Martín S, Resano Barrio P, Rodríguez Rodríguez P, Morán Caicedo L, et al. Ventilación mecánica no invasiva en pacientes con síndrome de obesidad-hipoventilación. Evolución a largo plazo y factores pronósticos. Arch Bronconeumol. 2014.
- Borel JC, Pepin JL, Pison C, Vesin A, González-Bermejo J, Court Fortune I, et al. Long-term adherence with non-invasive ventilation improves prognosis in obese COPD patients. Respirology. 2014;19:857-65.
- Berry RB, Chediak A, Brown LK, Finder J, Gozal D, Iber C, et al., NPPV Titration Task Force of the American Academy of Sleep Medicine. Best clinical practices for the sleep center adjustment of non invasive positive pressure ventilation NIPPV in stable chronic alveolar hypoventilation syndromes. J Clin Sleep Med. 2010;6:491-509.

E. Ojeda Castillejo\*, P. de Lucas Ramos, P. Resano Barrios, S. López Martín, P. Rodríguez Rodríguez, L. Morán Caicedo, J.M. Bellón Cano y J.M. Rodríguez González-Moro

Hospital General Universitario Gregorio Marañón, Madrid, España

\* Autor para correspondencia.

Correo electrónico: [e.ojeda.castillejo@gmail.com](mailto:e.ojeda.castillejo@gmail.com)  
(E. Ojeda Castillejo).

<http://dx.doi.org/10.1016/j.arbres.2014.07.011>

## Asociación de bronquio traqueal y drenaje venoso pulmonar anómalo parcial en paciente con neurofibromatosis tipo 1 y neurofibroma del nervio vago ipsilateral



### Combination of tracheal bronchus and partial anomalous pulmonary venous return in a patient with type 1 neurofibromatosis and ipsilateral vagal nerve neurofibroma

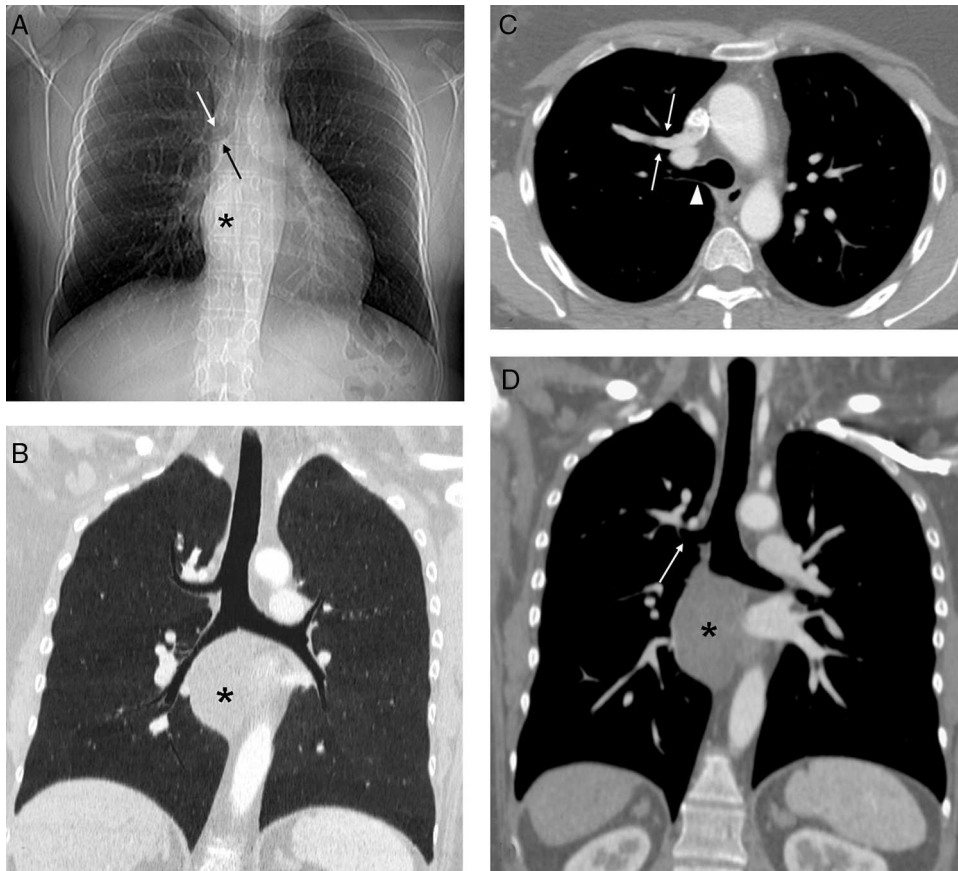
Sr. Director:

La neurofibromatosis tipo 1 (NF1) es el tipo más común de las neurofibromatosis, un grupo de trastornos genéticos del sistema nervioso que afectan principalmente al desarrollo y crecimiento de los tejidos de las células neurales. La NF1 tiene una incidencia aproximada de uno de cada 3.000 recién nacidos y se transmite a la descendencia de forma autosómica dominante, si bien hasta un 50% de los nuevos casos surgen espontáneamente mediante mutaciones *de novo*. Existen escasas referencias bibliográficas que describan la asociación de NF1 con malformaciones cardiovasculares o de la vía aérea<sup>1</sup>.

Presentamos el caso clínico de una mujer de 45 años diagnosticada de NF1, no fumadora, que presentaba una disfagia secundaria a un tumor mediastínico posterior que comprimía el esófago torácico, compatible radiológicamente (mediante resonancia magnética) con un tumor neurogénico dependiente del nervio vago derecho. En la exploración física únicamente destacaban manchas «café con leche» en la superficie cutánea y varias cicatrices en la espalda y pared abdominal en relación con resecciones previas

de neurofibromas en dichas localizaciones. Dada la sintomatología de disfagia progresiva se decidió intervenir quirúrgicamente a la paciente del tumor mediastínico posterior. En la radiografía de tórax preoperatoria (fig. 1A) se observó un posible bronquio traqueal (BT), por lo que se decidió completar dichos estudios con una tomografía computarizada (TC) de tórax, confirmándose la existencia del BT y su asociación inesperada con un drenaje venoso pulmonar anómalo parcial (DVPAP). El DVPAP consistía en un drenaje de la vena del lóbulo superior derecho en la vena cava superior (fig. 1B-D).

La asociación de la NF1 con anomalías del desarrollo pulmonar (ya sean vasculares o de la vía aérea) y su diagnóstico en la edad adulta es excepcional y, a nuestro entender, ningún artículo ha descrito previamente su asociación simultánea con un DVPAP y un BT<sup>1</sup>. El BT es una de las anomalías del desarrollo árbol bronquial más frecuentes y a pesar de su nombre suele originarse con más frecuencia en el bronquio principal derecho que en la propia tráquea. El BT suele diagnosticarse de forma incidental en sujetos asintomáticos a los que se realiza una broncoscopia o una TC de tórax por otro motivo. No obstante, en ocasiones pueden producir hemoptisis, infecciones pulmonares recurrentes o atelectasias del lóbulo superior derecho en pacientes intubados en los que el extremo distal del tubo endotraqueal se localiza a nivel o distal al origen del BT<sup>2</sup>. El DVPAP es una anomalía del desarrollo vascular consistente en el drenaje anómalo de una o más venas pulmonares en una vena sistémica (vena innominada, vena cava superior, vena ácigos, aurícula derecha, seno coronario o vena cava inferior), estableciéndose un *shunt* izquierda-derecha. Los pacientes adultos con un DVPAP presentan un riesgo de desarrollar



**Figura 1.** A) Radiografía de tórax en la que se observa una masa mediastínica (asterisco) que oblitera la línea pleuro-ácigos-esofágica y un posible bronquio traqueal (flechas). B) Reconstrucción coronal minIP (proyección de mínima intensidad) que confirma la existencia del bronquio traqueal. Nótese la masa mediastínica (asterisco). C) Imagen axial de TC de tórax con contraste intravenoso en la que se visualiza un drenaje anómalo de la vena pulmonar del lóbulo superior derecho en la vena cava superior (flechas) y el bronquio traqueal (cabeza de flecha). D) Imagen coronal oblicua de TC de tórax con contraste intravenoso en la que se aprecia el bronquio traqueal (flecha) y la masa mediastínica (asterisco).

una hipertensión pulmonar precapilar a largo plazo secundaria a una sobrecarga de volumen del ventrículo derecho<sup>3</sup>. La combinación de estas 2 anomalías del desarrollo en un mismo sujeto es excepcional<sup>4</sup>. La asociación de NF1 con anomalías del desarrollo pulmonar es muy poco frecuente (2,3%)<sup>1</sup>. En una revisión de malformaciones vasculares y cardíacas en 2.322 pacientes con NF1 se observó una mayor prevalencia de estenosis pulmonar y de coartación aórtica, pero ningún caso de drenaje venoso pulmonar anómalo (parcial o total)<sup>1</sup>. La detección de estas dos variantes anatómicas puede tener implicaciones clínicas, anestésicas y terapéuticas en pacientes en los que se plantea una intervención quirúrgica del tórax. En nuestro caso, el conocimiento de estas variantes por parte del anestesta y del cirujano torácico permitió programar y realizar con éxito una resección toracoscópica completa del tumor mediastínico derecho con preservación del nervio vago ipsilateral. El examen histológico confirmó un neurofibroma mixoide sin atipia. El periodo postoperatorio transcurrió sin incidentes y la paciente fue dada de alta 4 días después de la intervención.

La naturaleza excepcional de nuestro caso reside en la combinación nunca antes descrita en la literatura científica de un BT y un DVPAP en una paciente con NF1 con un neurofibroma mediastínico sintomático.

## Bibliografía

1. Lin AE, Birch PH, Korf BR, Tenconi R, Niimura M, Poyhonen M, et al. Cardiovascular malformations and other cardiovascular abnormalities in neurofibromatosis 1. *Am J Med Genet.* 2000;95:108-17.
2. Desir A, Ghaye B. Congenital abnormalities of intrathoracic airways. *Radiol Clin North Am.* 2009;47:203-25.
3. Zylak CJ, Eyley WR, Spizarny DL, Stone CH. Developmental lung anomalies in the adult: Radiologic-pathologic correlation. *Radiographics.* 2002;22:S25-43.
4. Oshiro Y, Murayama S, Miyagi S, Nakamoto A, Ohta M, Ishikawa K. Simultaneous occurrence of partial anomalous pulmonary venous return and major bronchial anomaly: Computed tomography findings in 5 adult patients. *J Comput Assist Tomogr.* 2009;33:535-9.

Luis Gorospe Sarasúa<sup>a,\*</sup>, David Saldaña Garrido<sup>b</sup>  
y Ana María Ayala Carbonero<sup>a</sup>

<sup>a</sup> Servicio de Radiodiagnóstico, Hospital Universitario Ramón y Cajal, Madrid, España

<sup>b</sup> Servicio de Cirugía Torácica, Hospital Universitario Ramón y Cajal, Madrid, España

\* Autor para correspondencia.

Correo electrónico: [luisgorospe@yahoo.com](mailto:luisgorospe@yahoo.com) (L. Gorospe Sarasúa).

<http://dx.doi.org/10.1016/j.arbres.2014.07.013>