



Imagen clínica

Varices pericárdicas secundarias a mediastinitis fibrosante



Pericardial Varices Secondary to Fibrosing Mediastinitis

Rosana Souza Rodrigues^{a,b}, Miriam Menna Barreto^a y Edson Marchiori^{a,*}

^a Department of Radiology, Federal University of Rio de Janeiro, Rio de Janeiro, Brasil

^b D'Or Institute for Research and Education, Rio de Janeiro, Brasil

Un varón de 57 años de edad presentó tos, disnea y circulación colateral en la pared torácica. La resonancia magnética (RM) mostró una masa mediastínica en el hilio pulmonar derecho que obstruía casi por completo la vena pulmonar superior derecha, con obstrucción de la vena cava superior (VCS), atelectasia del lóbulo medio y circulación colateral exuberante para el retorno venoso, especialmente en las venas pericardiofrénicas izquierdas, que eran varicosas, y circulación colateral en las paredes torácica y abdominal (fig. 1). La biopsia evidenció una mediastinitis fibrosante.

Las colaterales pericárdicas pueden aparecer como parte del drenaje venoso profundo del tórax en respuesta a la oclusión de la VCS^{1,2}. La importancia de la exactitud diagnóstica en la identificación de varices pericárdicas deriva del riesgo de cateterización accidental, que puede comportar una mala colocación del catéter o la perforación de un vaso, y una estadificación inexacta del tumor al interpretarlo erróneamente como una adenopatía. Las varices pericárdicas pueden llevar a errores diagnósticos, como las biopsias no justificadas que

* Autor para correspondencia.
Correo electrónico: edmarchiori@gmail.com (E. Marchiori).

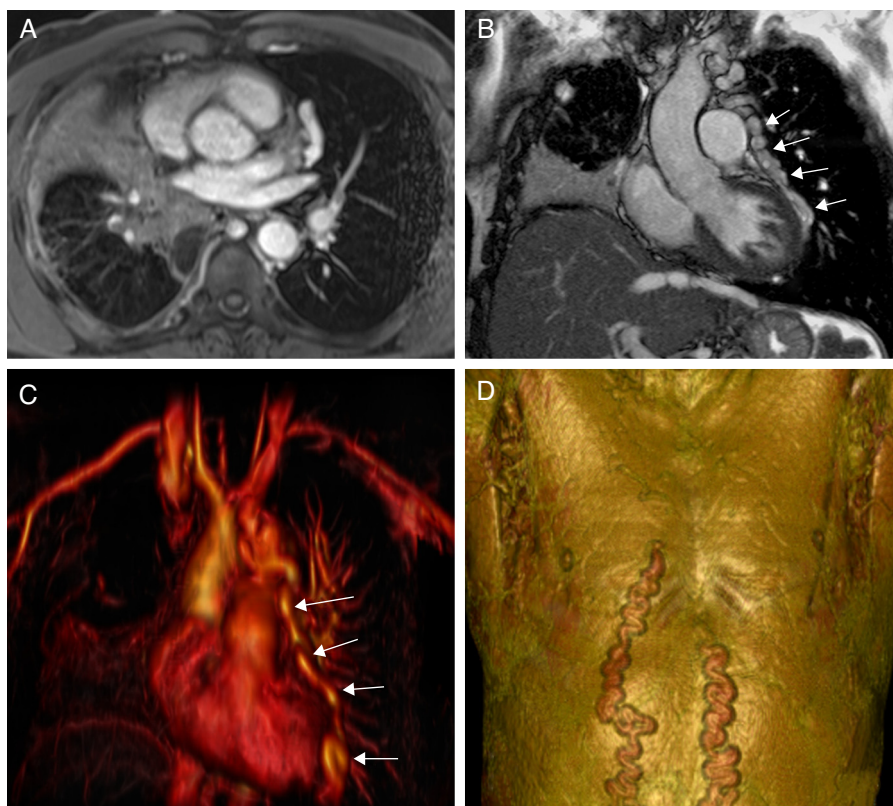


Figura 1. A) Imagen de RM axial con ponderación T1, en la que se observa una masa en el hilio pulmonar derecho. El bronquio principal está envuelto por la masa (no mostrado), y ello causa una atelectasia del lóbulo medio. B) La imagen de RM coronal muestra unas venas dilatadas (varices pericárdicas) a lo largo de la superficie lateral del pericardio (flechas). Hay también una atelectasia del lóbulo medio. C) Imagen de RM reformateada en 3D, que muestra venas pericárdicas dilatadas (varices pericárdicas: flechas). D) Imagen de RM reformateada en 3D, que muestra una circulación colateral en las paredes torácica y abdominal.

pueden tener consecuencias catastróficas, como la rotura y la muerte^{1,2}.

Conflicto de intereses

No hay intereses contrapuestos ni conflictos de intereses que declarar.

Bibliografía

1. O'Brien J, Enright H, Hamilton S. Image of the month. Pericardial varices secondary to superior vena cava obstruction. *J Thorac Oncol.* 2010;5: 142-3.
2. Lawler LP, Fishman EK. Pericardial varices: Depiction on three-dimensional CT angiography. *AJR Am J Roentgenol.* 2001;177:202-4.