

Silicosis: diferencias relevantes entre marmolistas y mineros



Silicosis: relevant differences between marble workers and miners

Sr. Director:

Tras la alarmante aparición de una serie de casos de silicosis en profesionales del mecanizado de aglomerados de cuarzo en Chiclana de la Frontera, Cádiz¹, nuestra experiencia nos indica que la clasificación *International Labour Organization (ILO)*² utilizada para diagnosticar este tipo de pneumoconiosis, no es la más adecuada. En nuestro estudio³ se incluyeron 46 varones marmolistas diagnosticados de silicosis y encargados de la manipulación de aglomerados de cuarzo para el montaje sobre todo de encimeras de cocina, de los cuales, 9 presentaban una radiografía de tórax normal, pero tras la realización de la tomografía axial computarizada de alta resolución, apareció el característico patrón intersticial micronodular difuso bilateral.

Nos encontramos con una nueva forma de la enfermedad, la cual no corresponde con la original, la silicosis de los mineros. Sabemos que afecta a varones más jóvenes y tras una mayor exposición durante un menor periodo de tiempo (la mediana de edad fue de 33 años y la antigüedad laboral de 11 años)³.

El desconocimiento sobre cómo va a evolucionar este tipo de silicosis, nos obliga a pensar tanto en la falta de tratamiento curativo como en el potencial riesgo cancerígeno de los diferentes componentes de estos materiales. El alto contenido en sílice libre cristalina de los aglomerados de cuarzo (70-90% según colores y acabados de la encimera), el mayor poder lesivo de las partículas por su menor tamaño (<5 micras) con relación a otros silicatos, y la clasificación por la *International Agency of Research on Cancer (IARC)*⁴ en el grupo 1 (cancerígeno humano) de las formas cristalinas de sílice (cuarzo, cristobalita y tridimita), reflejan las posibles complicaciones de esta enfermedad con el paso del tiempo.

Debemos comentar los 4 casos de nuestra serie con peor evolución hasta el momento. Por un lado, el fallecimiento en octubre de 2012 de un paciente con 33 años después de finalizar la investigación, que tras un neumotórax derecho de repetición (fig. 1) desarrolló un defecto ventilatorio combinado con patrón restrictivo grave evolucionando a fibrosis masiva progresiva (CVF 22,5%; FEV1 19,9%; FEV1/CVF 70,2%), no pudiendo superar el trasplante bipulmonar. Por otro, 2 casos que se encuentran en lista de espera para trasplante pulmonar (uno de 34 años con oxigenoterapia domiciliaria³ y otro, de 38 años). Y por último, un empresario y trabajador, padre de 3 hijos, se suicidó con 49 años en febrero de 2014. En la actualidad han sido diagnosticados 70 casos en el Servicio de Neumología del Hospital Universitario de Puerto Real, Cádiz.

El evidente incumplimiento producido a todos los niveles (vigilancia de la salud, prevención y protección de los trabajadores, seguridad e higiene en el trabajo), refleja el significativo número de afectados y de aquellos que aún están por aparecer. Cabe destacar que al tratarse de pequeños negocios familiares, varios miembros de diferentes familias hayan acabado desarrollando la enfermedad (el ejemplo más evidente se refleja en uno de los 3 casos índice¹, el paciente fallecido con 14 parientes que también presentan silicosis en la actualidad). Debemos señalar que, hasta el momento, 6 trabajadores con enfermedad profesional reconocida han perdido la incapacidad permanente total tras ser denunciados por sus mutuas y otros 2 casos, aún luchan por que se reconozca su enfermedad como profesional.

Es por ello que nos gustaría comunicar la necesidad de actualizar tanto la clasificación diagnóstica utilizada hasta el momento, ya que aquellos casos con silicosis inicial en profesionales de la fabricación y montaje de encimeras de cocina podrían pasar inadvertidos. Así como señalar la importancia de modificar las leyes (Orden ITC/2585/2007)⁵ que respaldan a estos trabajadores, las cuales están enfocadas en la silicosis minera, cuyas características no son comparables por aparecer en varones de mayor edad, tras una menor exposición y durante un periodo de tiempo más prolongado, fundamentales para que puedan ser reconocidos sus derechos.

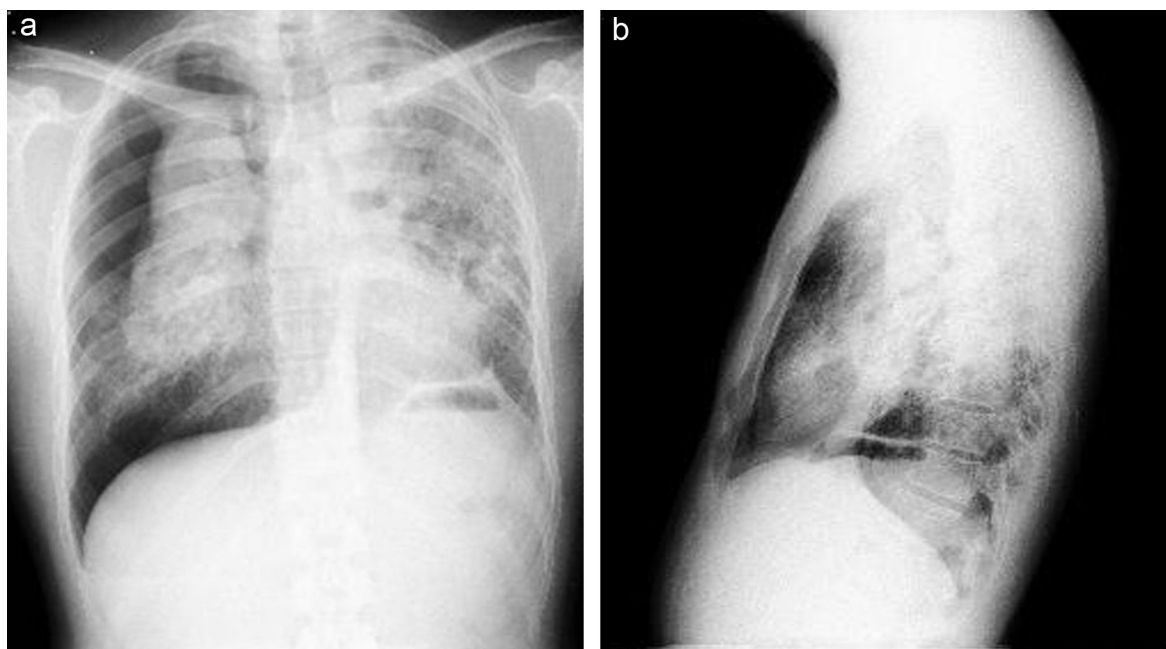


Figura 1. Neumotórax derecho. Patrón intersticial nodulillar bilateral difuso, con nódulos milimétricos que coalescen formando pseudocondensaciones. Plicatura de diafragma izquierdo. Deflecamiento de estructuras mediastínicas por afectación parenquimatosa.

Bibliografía

1. García Vadillo C, Sánchez Gómez J, Romero Morillo J. Silicosis in quartz conglomerate workers. Arch Bronconeumol. 2011;47:53.
2. Lopes AJ, Mogami R, Capone D, Tessarollo B, de Melo PL, Jansen JM. High-resolution computed tomography in silicosis: correlation with chest radiography and pulmonary function tests. J Bras Pneumol. 2008;34:264-72.
3. Pérez-Alonso A, Córdoba-Doña JA, Millares-Lorenzo JL, Figueroa-Murillo E, García-Vadillo C, Romero-Morillo J. Outbreak of silicosis in Spanish quartz conglomerate workers. Int J Occup Environ Health. 2013.
4. International Agency for Research on Cancer. IARC Monographs on the Evaluation of Carcinogenic Risks to Humans Vol 68: silica, some silicates, coal dust and para-aramid fibrils Lyon: IARC; 1997.
5. Orden ITC/2585/2007, de 30 de Ago, por la que se aprueba la Instrucción Técnica Complementaria 2.0.02 'Protección de los trabajadores contra el polvo, en relación con la silicosis, en las industrias extractivas', del Reglamento General de Normas Básicas de Seguridad Minera. Boletín Oficial del Estado N° 215, de 7 de Sep de 2007.

Aránzazu Pérez-Alonso^{a,*}, Juan Antonio Córdoba-Doña^b
y Cristina García-Vadillo^c

^a Servicio de Medicina Preventiva, Hospital Universitario de Puerto Real, Puerto Real, Cádiz, España

^b Servicio de Salud Pública, Delegación Territorial de Salud y Bienestar Social de Cádiz, Cádiz, España

^c Servicio de Neumología, Hospital Universitario de Puerto Real, Puerto Real, Cádiz, España

* Autor para correspondencia.

Correos electrónicos: aran_21_3@hotmail.com,
aranzazu.perez.sspa@juntadeandalucia.es (A. Pérez-Alonso).

<http://dx.doi.org/10.1016/j.arbres.2014.01.008>