

resección quirúrgica con o sin radioterapia como terapia local, seguida de quimioterapia adyuvante parece ser la mejor opción². En conclusión, aunque los TNEP cisurales primarios son un sarcoma de tejidos blandos extremadamente infrecuente, es preciso contemplar esta posibilidad en el diagnóstico diferencial de una masa cisural primaria.

Bibliografía

1. Suárez Antelo J, Rodríguez García C, Montero Martínez C, Vereza Hernando H. Pulmonary Ewing sarcoma/primitive neuroectodermal tumor: A case report and a review of the literature. Arch Bronconeumol. 2010;46:44-6.
2. Biswas B, Agarwala S, Shukla NK, Deo S, Sharma D, Thulker S, et al. Evaluation of outcome and prognostic factors in thoracic primitive neuroectodermal tumor: A study of 84 cases. Ann Thorac Surg. 2013;96:2006-14.
3. Askin FB, Rosai J, Sibley RK, Dehner LP, McAlister WH. Malignant small cell tumor of the thoracopulmonary region in childhood: A distinctive clinicopathologic entity of uncertain histogenesis. Cancer. 1979;43:2438-51.
4. Saifuddin A, Robertson RJ, Smith SE. The radiology of Askin tumours. Clin Radiol. 1991;43:19-23.

5. Sallustio G, Pirroni T, Lasorella A, Natale L, Bray A, Marano P. Diagnostic imaging of primitive neuroectodermal tumour of the chest wall (Askin tumour). Pediatr Radiol. 1998;28:697-702.

Bruno Hochhegger^{a,b}, José Carlos Felicetti^a y Edson Marchiori^{b,*}

^a *Pavilhão Pereira Filho, Post graduation Program in Pulmonary Sciences of Federal University of Rio Grande do Sul, Rio Grande do Sul, Brasil*

^b *Department of Radiology, Federal University of Rio de Janeiro, Rio de Janeiro, Brasil*

* Autor para correspondencia.

Correo electrónico: edmarchiori@gmail.com (E. Marchiori).

<http://dx.doi.org/10.1016/j.arbres.2014.01.003>

Tomografía por emisión de positrones/tomografía computarizada positiva y nódulos pulmonares múltiples: un diagnóstico poco habitual



Positive Positron Emission Tomography/computed Tomography Scan and Multiple Pulmonary Nodules: An Unusual Diagnosis

Sr. Director:

La amiloidosis es una enfermedad infrecuente que es consecuencia del depósito de fibrillas de amiloide formadas por proteína insoluble en diversos tejidos¹. No se han identificado los factores genéticos y ambientales que influyen en la susceptibilidad individual a los depósitos de amiloide².

La amiloidosis pulmonar primaria es una manifestación de la enfermedad muy poco frecuente, que está limitada a los pulmones y estructuras asociadas, sin afectación de ningún otro órgano²⁻⁴.

Los nódulos de amiloide en el parénquima pulmonar suelen ser un hallazgo accidental que es preciso diferenciar de otras enfermedades^{4,5}. Los nódulos de amiloide pulmonares con captación en la tomografía por emisión de positrones (PET) son muy poco frecuentes. Solamente hay 7 casos publicados hasta el momento en la literatura médica en lengua inglesa¹.

Un varón de 80 años de edad, exfumador, acudió por disnea y manifestaciones sistémicas (astenia, anorexia y pérdida de peso) de unos pocos meses de evolución. La exploración física y los análisis de laboratorio no mostraron alteraciones significativas. La radiografía de tórax mostró múltiples lesiones nodulares dispersas por todos los campos pulmonares. La TC toracoabdominal mostró lesiones pulmonares nodulares dispersas, de contornos lobulados y sin calcificaciones, en ambos pulmones (fig. 1). La broncoscopia no mostró microorganismos ni células malignas. La PET-TC llegó a la conclusión de que algunas lesiones de ambos pulmones tenían una afinidad significativamente mayor por la FDG y que no había signos de lesiones de captación elevada en ningún otro lugar del organismo. Las pruebas de la función pulmonar mostraron una obstrucción moderada de las vías aéreas. Las biopsias transtorácica y transbronquial mostraron células amorfas con características de amiloide. Después de 24 meses, el paciente mantiene un buen estado clínico y está siendo tratado con un broncodilatador de acción prolongada (LABA) inhalado y un corticosteroide inhalado.

La amiloidosis pulmonar primaria se clasifica en 4 tipos: amiloidosis traqueobronquial, amiloidosis nodular, amiloidosis

intersticial infiltrante y amiloidosis de ganglios linfáticos. La evaluación anatómica y funcional en la amiloidosis del aparato respiratorio debe incluir probablemente radiografía simple, TC, endoscopia y pruebas de la función respiratoria⁵.

Radiológicamente, la amiloidosis pulmonar parenquimatosa nodular primaria se manifiesta por nódulos únicos o múltiples en cualquier lóbulo, y debe tenerse en cuenta en el diagnóstico diferencial de las neoplasias pulmonares primarias o metastásicas, la tuberculosis pulmonar, la sarcoidosis pulmonar y las enfermedades del tejido conjuntivo². Los nódulos son generalmente periféricos y subpleurales y presentan 4 características típicas en la TC: contornos bien delimitados y lobulados, calcificación, a menudo central o de patrón irregular en el interior del nódulo, con múltiples formas y tamaños y crecimiento lento, a menudo a lo largo de años, sin remisión³.

La F-FDG PET-TC es ampliamente utilizada en la detección del cáncer². Al igual que ocurre con otras modalidades diagnósticas, pueden producirse resultados falsos positivos y ciertos trastornos no cancerosos, como tuberculosis, sarcoidosis, enfermedades fúngicas, enfermedad pulmonar intersticial, artrosis, trombosis vasculares, osteoporosis y nódulos reumatoides, pueden mostrar tasas metabólicas altas^{1,2}. Nuestro caso, al igual que los casos descritos por Khan et al.¹ y Zhang et al.², presentaba múltiples nódulos de amiloidosis pulmonar con una captación de F-FDG moderada.

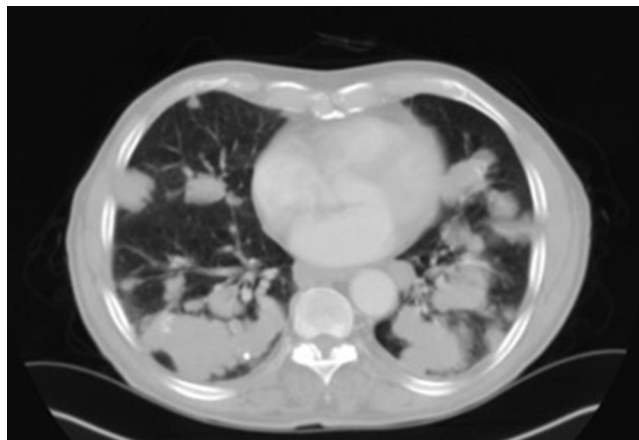


Figura 1. TC torácica en la que se aprecian lesiones nodulares pulmonares dispersas de contornos lobulados.

El examen anatomopatológico de una muestra de tejido es el patrón de referencia para el diagnóstico de la amiloidosis.

Al microscopio óptico, la tinción de hematoxilina y eosina (H&E) muestra sustancias amiloides rosadas homogéneas, sin estructura celular, que suelen acompañarse de fibrosis y una birrefringencia de color rojo-verde características al microscopio de luz polarizada en el tejido teñido con rojo Congo⁴. La información sobre el pronóstico y el tratamiento del amiloide localizado en el pulmón procede de datos testimoniales. Hasta la fecha, no disponemos de tratamientos totalmente eficaces⁴. La enfermedad nodular puede tener una progresión lenta, con un aumento del tamaño o del número de lesiones¹. Algunos pacientes tienen un pronóstico excelente⁴ mientras que otros sufren una progresión de la enfermedad hasta la muerte por insuficiencia respiratoria¹.

Aunque la amiloidosis pulmonar parenquimatosa primaria es un trastorno muy poco frecuente, un diagnóstico definitivo puede permitir la vigilancia del paciente y evitar intervenciones y tratamientos innecesarios.

Bibliografía

1. Khan AM, Manzoor K, Jain V, Mahadevia P, Berman A. Detection of nodular pulmonary amyloid by PET positive scan—deception for lung cancer. *Rev Port Pneumol*. 2012;18:299–303.

2. Zhang LN, Xue XY, Wang N, Wang JX. Mimicking pulmonary multiple metastatic tumors: A case of primary nodular parenchymal pulmonary amyloidosis with review of the literature. *Oncol Lett*. 2012;4:1366–70.
3. Ozer Simsek Z, Oymak FS, Tutar N, Canoz O, Demir R. A rare case of diffuse parenchymal lung disease together with granulomatous reaction: Pulmonary amyloidosis. *Case Rep Pulmonol*. 2013;2013:837190.
4. Chu H, Zhao L, Zhang Z, Gui T, Yi X, Sun X. Clinical characteristics of amyloidosis with isolated respiratory system involvement: A review of 13 cases. *Ann Thorac Med*. 2012;7:243–9.
5. Gillmore JD, Hawkins PN. Amyloidosis and the respiratory tract. *Thorax*. 1999;54:444–51.

Cecília Pacheco*, João Cruz y Lurdes Ferreira

Departamento de Neumología, Hospital de Braga, Braga, Portugal

* Autor para correspondencia.

Correos electrónicos: ceciliafpacheco@gmail.com (C. Pacheco), joaoffcruz@gmail.com (J. Cruz), lurdesferreira1@gmail.com (L. Ferreira).

<http://dx.doi.org/10.1016/j.arbres.2014.01.004>

Fístula traqueoesofágica recurrente en niños con atresia esofágica reparada y utilidad de la broncoscopia flexible



Recurrent tracheoesophageal fistula in children with repaired esophageal atresia and the usefulness of flexible bronchoscopy

Sr. Director:

El diagnóstico de una fístula traqueoesofágica (FTE) recurrente en un niño con una atresia esofágica congénita reparada durante el periodo neonatal y los síntomas respiratorios recurrentes o persistentes constituye un verdadero reto, ya que el tránsito gastrointestinal puede no mostrar una fuga del medio de contraste^{1,2}. Presentamos un caso que ilustra la importancia de la inyección de medio de contraste a presión en el esófago, a través de una sonda, para la visualización de la FTE recurrente y la utilidad diagnóstica auxiliar de la broncoscopia flexible.

Un niño varón de 3,5 años de edad fue evaluado a causa de infecciones respiratorias recurrentes en las vías respiratorias bajas. El paciente tenía antecedentes de atresia esofágica congénita con una FTE distal reparada durante el periodo neonatal. A la edad de 2,5 años, el niño fue hospitalizado por una neumonía complicada por

un neumotórax y neumomediastino que requirió ingreso en la unidad de cuidados intensivos y colocación de un tubo de tórax. La TC torácica reveló la presencia de opacidades difusas en vidrio esmerilado y áreas de atelectasias en ambos pulmones. Dada la gravedad de las manifestaciones clínicas, se contempló la posibilidad de una recidiva de la FTE en el diagnóstico diferencial. El paciente presentaba uno de los factores de riesgo conocidos para la recidiva de la fístula (es decir, una fuga anastomótica previa)³. Sin embargo, el tránsito gastroduodenal no mostró fuga del medio de contraste ni estenosis esofágica.

Sin embargo, a lo largo del año siguiente, el paciente fue hospitalizado en 4 ocasiones por fiebre, tos y dificultad respiratoria. El servicio en el que se ingresó al paciente solicitó una consulta de neumología pediátrica. La auscultación torácica indicó la presencia de crepitantes y sibilancias. Se identificaron áreas de atelectasias en ambos pulmones en la radiografía de tórax, y se detectó un reflujo gastroesofágico leve en una pHmetría. En la broncoscopia flexible destacó la observación de un reservorio en la pared posterior de la tráquea, con burbujeo de aire durante la ventilación con mascarilla y ambú aplicada por el anestesiólogo, lo cual indicaba la existencia de una comunicación entre esófago y reservorio (fig. 1 y vídeo 1 del suplemento). Se observó la presencia de macrófagos

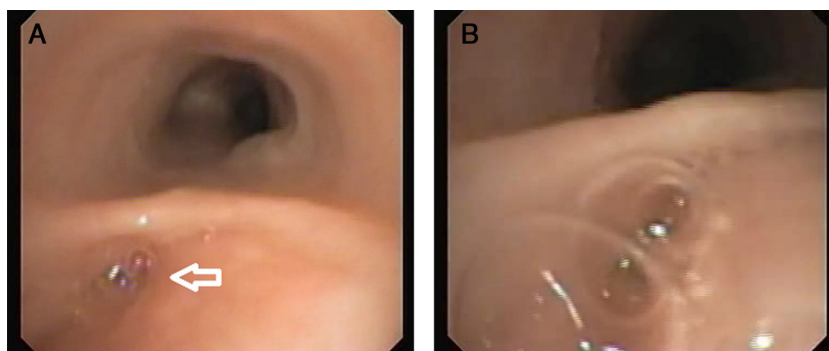


Figura 1. A) La broncoscopia flexible mostró la presencia de un reservorio en la pared posterior de la tráquea (flecha blanca), cerca de la carina. B) En un examen próximo, se observa un burbujeo de aire durante la ventilación con mascarilla y ambú realizada por el anestesiólogo, lo cual sugiere la existencia de una comunicación entre el esófago y la tráquea.