



Nota clínica

Neumonía por *Rothia mucilaginosa* en paciente inmunocompetente



Carlos Baeza Martínez^{a,*}, Lucía Zamora Molina^a, Raquel García Sevilla^a, Joan Gil Carbonell^a, José Manuel Ramos Rincon^b y Concepción Martín Serrano^a

^a Servicio de Neumología, Hospital General Universitario de Alicante, Alicante, España

^b Servicio de Medicina Interna, Hospital General Universitario de Alicante, Alicante, España

INFORMACIÓN DEL ARTÍCULO

Historia del artículo:

Recibido el 14 de octubre de 2013

Aceptado el 18 de diciembre de 2013

On-line el 23 de febrero de 2014

Palabras clave:

Rothia mucilaginosa

Neumonía

Infecciones del tracto respiratorio inferior

Inmunocompetente

R E S U M E N

Rothia mucilaginosa es un coco grampositivo que forma parte de la flora normal de la orofaringe y del tracto respiratorio superior. Las infecciones del tracto respiratorio inferior por este germen son infrecuentes y se presentan habitualmente en pacientes inmunocomprometidos. Presentamos una mujer de 47 años inmunocompetente con neumonía en lóbulo superior derecho en la que se aísla *R. mucilaginosa* en esputo y en broncoaspirado. Además se revisan las infecciones por este germen en los últimos cuatro años en nuestro hospital. En dicha revisión el factor predisponente más frecuente ha sido la EPOC con bronquiectasias, y en solo dos casos se ha identificado el germen como agente causante de neumonía, entre los que se encuentra nuestro caso y el de un paciente con una neoplasia pulmonar.

© 2013 SEPAR. Publicado por Elsevier España, S.L.U. Todos los derechos reservados.

Rothia mucilaginosa Pneumonia in an Immunocompetent Patient

A B S T R A C T

Rothia mucilaginosa is a gram-positive coccus that occurs as part of the normal flora of the oropharynx and upper respiratory tract. Lower respiratory tract infections caused by this organism are rare and usually occur in immunocompromised patients. This is the case of an immunocompetent 47-year-old woman with right upper lobe pneumonia in which *R. mucilaginosa* was isolated in sputum and bronchial aspirate. Infections caused by this agent in the last four years in our hospital were reviewed. The most common predisposing factor was COPD with bronchiectasis. *R. mucilaginosa* was identified as the causative agent for pneumonia in only two cases, of which one was our case and the other was a patient with lung cancer.

© 2013 SEPAR. Published by Elsevier España, S.L.U. All rights reserved.

Introducción

Rothia mucilaginosa es un coco grampositivo aerobio, coagulasa negativo, que fue conocido hasta el año 2000 como *Stomatococcus mucilaginosus*. Su identificación puede ser difícil y haber sido infravalorada al confundirse con *Micrococcus*, *Streptococcus* o *Staphylococcus*. El género *Rothia* se encuentra dentro de la familia *Micrococcaceae* e incluye, al menos, cuatro especies: *Rothia dentocariosa*, *mucilaginosa*, *nasimurium* y *amarae*. Las dos primeras forman parte de la microbiota de la cavidad orofaríngea y han sido descritas como agentes causales de distintas patologías en humanos. En 1978 fue descrita por primera vez como causante de infección en

humanos en un caso de endocarditis¹. En los últimos años se ha aislado fundamentalmente en pacientes inmunocomprometidos, y rara vez en inmunocompetentes. Se han reportado casos de bacteriemias, endocarditis, infecciones del sistema nervioso central, infecciones urinarias, osteomielitis, peritonitis y, en contadas ocasiones, en el tracto respiratorio inferior². Describimos un caso de una neumonía por *R. mucilaginosa* en un paciente inmunocompetente que comenzó con hemoptisis y revisamos la experiencia de nuestro hospital en los últimos cuatro años.

Observación clínica

Una mujer de 47 años, no fumadora, fue ingresada en nuestro hospital por un cuadro de 15 días de evolución de dolor torácico pleurítico derecho y hemoptisis de escasa cuantía. Previamente había recibido tratamiento con levofloxacino sin mejoría.

* Autor para correspondencia.

Correo electrónico: baezamartinez.c@gmail.com (C. Baeza Martínez).

Tabla 1
Antibiograma de *Rothia mucilaginosa* aislada en esputo y broncoaspirado

		CMI			CMI			CMI
Amoxicilina/clavulánico	S	0,06	Ampicilina	S	≤ 0,03	Aztreonam	R	256
Cefotaxima	S	≤ 0,016	Cefuroxima	S	0,75	Cloranfenicol	S	0,75
Ciprofloxacino	R	32	Claritromicina	S	≤ 0,016	Imipenem	S	≤ 0,25
TMP/SMX	S	≤ 0,2						

CMI: concentración mínima inhibitoria ($\mu\text{g/ml}$); R: resistente; S: sensible; TMP/SMX: trimetoprim-sulfametoxazol.

La paciente no refería ningún antecedente patológico de interés salvo un asma leve intermitente, sin tratamiento esteroideo inhalado.

La radiografía de tórax (fig. 1A) reveló un infiltrado alveolar en el lóbulo superior derecho (LSD) con pérdida de volumen, y en la TC torácica (fig. 1B) se objetivó una consolidación parenquimatosa con áreas en vidrio deslustrado. En el cultivo de esputo se aisló en dos ocasiones *R. mucilaginosa* (tabla 1). Se realizó una fibrobroncoscopia, observándose secreciones transparentes con restos hemáticos procedentes del LSD. El material broncoaspirado (BAS) mostró de nuevo *R. mucilaginosa* ($> 10^5$ UFC/ml). En los hemocultivos, antígenos de *Legionella/Neumococo* en orina, Mantoux, serología VIH, determinación de inmunoglobulinas y test de sudor no se obtuvieron resultados patológicos. Recibió tratamiento con amoxicilina-clavulánico durante 14 días con resolución radiológica completa. Se completó el estudio con una espirometría, que fue normal.

Se han revisado los aislamientos de *R. mucilaginosa* identificados mediante espectrometría de masas (MALDI-TOF) en el laboratorio de Microbiología de nuestro hospital entre marzo de 2009 y marzo de 2013. Durante este período se ha identificado *R. mucilaginosa* en 22 pacientes. Las muestras de aislamiento fueron esputo (13), hemocultivo (4), líquido pleural (2), líquido ascítico (1), orina (1) y BAS (1). Las muestras de esputo se consideraron de buena calidad (esputo > 25 leucocitos polimorfonucleares y < 10 células epiteliales). En ningún caso se observó en el antibiograma resistencia a cefalosporinas de tercera generación. La tasa de resistencia a penicilina fue del 17% y a quinolonas del 50%. El 42% de los sujetos había recibido tratamiento empírico con levofloxacino, el 37% con cefalosporinas de tercera generación y un 21% con otros antibióticos.

Las infecciones más prevalentes fueron: bronquitis/exacerbación de bronquiectasias (50%), bacteriemia (14%), empiema pleural (9%), neumonía (9%), ascitis (9%) e infección urinaria (9%).

Consideramos a dos de los pacientes como completamente sanos. A seis como inmunosuprimidos (cinco con enfermedad oncohematológica activa y otro en tratamiento con ciclofosfamida por fibrosis pulmonar asociada a artritis reumatoide). El tercer grupo

incluía 14 pacientes con comorbilidad sin inmunosupresión. De ellos, 8 (57%) presentaban EPOC-bronquiectasias, sin haber recibido tratamiento esteroideo sistémico en los últimos tres meses.

Discusión

Presentamos un caso de neumonía en el que *R. mucilaginosa* fue el único agente aislado en dos muestras de esputo y BAS de adecuada calidad, en un paciente sin evidencia de inmunosupresión. Es un agente infrecuente como causa de infección del tracto respiratorio inferior². Las manifestaciones clínicas varían desde bronquitis leve a neumonías y abscesos pulmonares recurrentes³, presentando la mayor parte de los pacientes alguna causa de inmunosupresión. Es difícil determinar el significado clínico de este germen en las muestras respiratorias, por lo que en el diagnóstico de neumonía causada por *R. mucilaginosa* se recomienda disponer de un cultivo de una muestra broncoscópica^{4,5}. La vancomicina, las cefalosporinas de tercera generación y la rifampicina se han perfilado como el tratamiento de elección para este germen. Presenta una sensibilidad variable para penicilina, clindamicina y macrólidos, mientras que se ha observado una mayor tasa de resistencias a quinolonas y aminoglucósidos.

En el estudio realizado en nuestro hospital, durante cuatro años se han diagnosticado 22 infecciones por este germen, siendo dos de ellas neumonías (incluyendo el caso clínico actual y el de un paciente con neoplasia de pulmón). Cabe destacar que, en 8 pacientes en los que se ha aislado el germen en esputo, existía como condición predisponente la EPOC con bronquiectasias, por lo que consideramos que debe tenerse en cuenta dicho agente microbiológico en estos pacientes, incluso en inmunocompetentes, dada además la posible resistencia del mismo a los antibióticos empíricos empleados habitualmente en este tipo de patología.

Conflicto de intereses

Los autores declaran no tener ningún conflicto de intereses relacionados directa o indirectamente con el contenido del manuscrito.

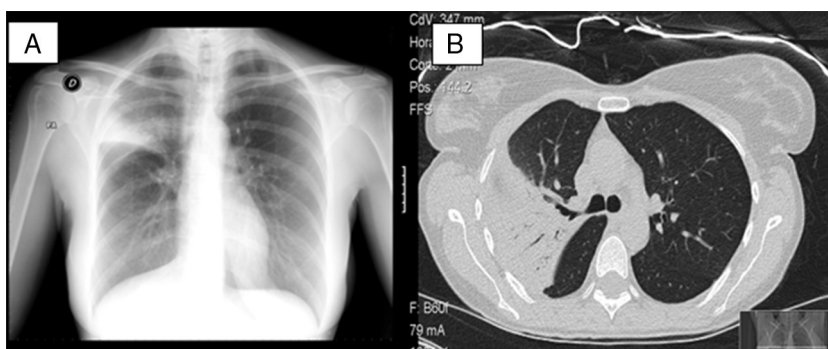


Figura 1. A) La radiografía de tórax en proyección posteroanterior muestra una condensación alveolar en el LSD con pérdida de volumen. B) En la TC torácica se observa una consolidación parenquimatosa y aumento de densidad en vidrio deslustrado que afecta al segmento 3 derecho y parte del apical y anterior, con broncograma aéreo y bronquio permeable desde su origen.

Bibliografia

1. Rubin SJ, Lyons RW, Murcia AJ. Endocarditis associated with cardiac catheterization due to a Gram positive coccus designated *Micrococcus mucilaginosus* incertae sedis. J Clin Microbiol. 1978;7:546–9.
2. Fusconi M, Conti C, de Virgilio A, Vincentiis M. Polmonite paucisintomatica da *Rothia mucilaginosa*: Caso clinica e rassegna della letteratura. Infez Med. 2009;2:100–4.
3. Cunniffe JG, Mallia C, Alcock PA. *Stomatococcus mucilaginosus* lower respiratory tract infection in a patient with AIDS. J Infect. 1994;29:327–30.
4. Korsholm TL, Haahr V, Prag J. Eight cases of lower respiratory tract infection caused by *Stomatococcus mucilaginosus*. Scand J Infect Dis. 2007;39:913–7.
5. Cho E, Sung H, Park S, Kim M, Lee S. *Rothia mucilaginosa* pneumonia diagnosed by quantitative cultures and intracellular organism of bronchoalveolar lavage in a lymphoma patient. Ann Lab Med. 2013;33:145–9.