



Imagen clínica

## Dermatofibrosarcoma gigante de la pared torácica anterior



### Giant Dermatofibrosarcoma Protuberans of the Anterior Chest Wall

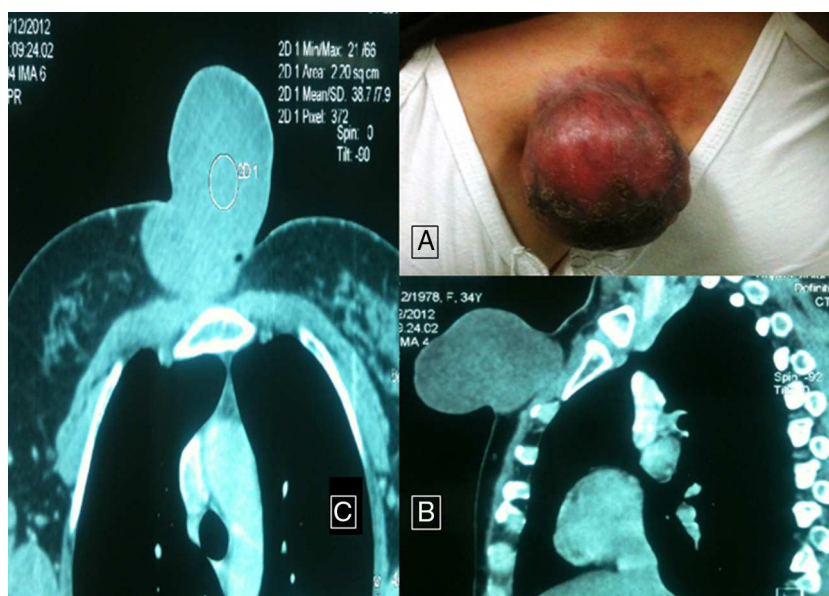
Mohammed Massine el Hammoumi<sup>a,\*</sup>, Abdjalil Abouchadi<sup>b</sup> y El Hassane Kabiri<sup>a</sup>

<sup>a</sup> Department of Thoracic Surgery, Mohamed V Military University Hospital, Faculté de Médecine et de Pharmacie, Université Mohamed V Souissi, Rabat, Marruecos

<sup>b</sup> Department of Stomatology, Mohamed V Military University Hospital, Rabat, Marruecos

El dermatofibrosarcoma es un tumor fibroso, de crecimiento lento pero localmente agresivo, que tiene una tasa elevada de recurrencias locales tras la resección quirúrgica. Este tumor se produce sobre todo en el tronco y en las extremidades proximales. En esta presentación describimos un caso de dermatofibrosarcoma protuberans pediculado localizado en la

piel situada sobre el esternón en una mujer de 31 años de edad (fig. 1) que se extirpó tras el diagnóstico anatomopatológico, abordándose los aspectos estéticos con un injerto de piel secundario. La paciente no presenta signos de enfermedad en la actualidad, 12 meses después. La presencia de este tumor gigante parece ser muy infrecuente en las mujeres<sup>1</sup>. Se



**Figura 1.** de tumores pediculares de la pared anterior del tórax (A). La TC torácica puede mostrar una masa pediculada del tórax y la mama derecha, con una invasión torácica adicional (B y C) Imagen.

\* Autor para correspondencia.

Correo electrónico: [hamoumimassine@hotmail.fr](mailto:hamoumimassine@hotmail.fr) (M.M. el Hammoumi).

recomienda una extirpación completa cuidadosa de este tipo de tumor<sup>2</sup>.

#### **Conflicto de intereses**

Los autores no tienen ningún conflicto de intereses que declarar.

#### **Bibliografía**

1. Ledniczky G, Bognár G, Diczházi C, Bereczky B, Barabás L, Ondrejka P. An uncommon malignancy of the breast: Dermatofibrosarcoma protuberans with fibrosarcomatous transformation. *Magy Seb.* 2009;62:27-9.
2. Kozarev J, Cuk D. Dermatofibrosarcoma protuberans: Case report. *Med Pregl.* 1999;52:71-3.