

Imagen clínica

Lipoma endobronquial: una causa infrecuente de obstrucción bronquial

Endobronchial Lipoma: An Unusual Cause of Bronchial Obstruction

Lirios Sacristán Bou^{a,*}, Encarnación Fernández Robledo^a y Francisco Peña Blas^b^a Servicio de Neumología, Hospital General de Tomelloso, Tomelloso, Ciudad Real, España^b Medicina Familiar y Comunitaria, Centro de Salud de Pedro Muñoz, Pedro Muñoz, Ciudad Real, España

INFORMACIÓN DEL ARTÍCULO

Historia del artículo:

Recibido el 23 de junio de 2013

Aceptado el 25 de junio de 2013

Los lipomas endobronquiales son tumores benignos que constituyen del 0,1% al 0,4% de todos los tumores bronquiales, pueden dar lugar a una sospecha errónea de malignidad y suelen cursar con clínica de asma¹. Describimos el caso de una mujer de 43 años remitida por asma mal controlada en los 2 últimos años y neumonía de lenta resolución en el lóbulo inferior derecho. En la TC torácica se objetivó ocupación del bronquio inferior derecho por material de contenido graso. La broncofibroscopia permitió evidenciar una tumoración amarillenta en la zona descrita que obstruía casi por completo la entrada a la pirámide basal derecha, de aspecto redondeado, contornos lisos y muy vascularizada (fig. 1). Se remitió a Cirugía Torácica para tratamiento, y el estudio anatomopatológico de la lesión confirmó que estaba formada por grupos de adipocitos.

El diagnóstico de estos tumores suele ser tardío debido a su lento crecimiento y a la inespecificidad de los síntomas, siendo la tos el más frecuente. Un retraso diagnóstico conlleva retraso terapéutico, lo cual incrementa la morbilidad ocasionada por la obstrucción distal a la lesión². Existen múltiples opciones terapéuticas, desde técnicas endobronquiales (láser YAG, crioterapia...) hasta resección quirúrgica, pero se recomienda individualizar cada caso por parte de un equipo multidisciplinar.

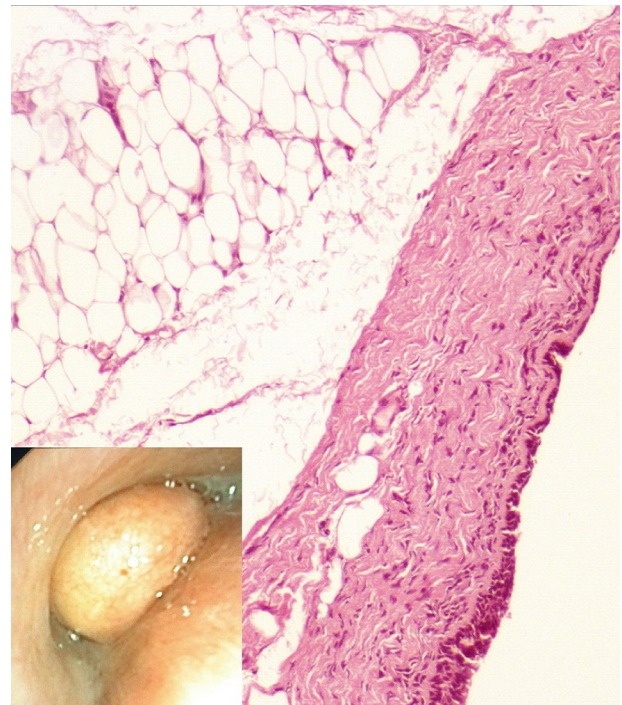


Figura 1. Imagen bronoscópica de una lesión polipoidea de aspecto amarillento y brillante que en el análisis histológico resultó ser un lipoma.

* Autor para correspondencia.

Correo electrónico: lirios.sacristan@yahoo.es (L. Sacristán Bou).

Financiación

Ninguna.

Conflicto de intereses

No existe ningún conflicto de intereses.

Agradecimientos

A los Dres P. León Atance y J. Valer Corellano, de los Servicios de Cirugía Torácica y Anatomía Patológica del Hospital

General Universitario de Albacete, respectivamente, por su colaboración.

Bibliografía

1. Irani F, Kumar B, Reddy P, Narwal-Chadha R, Kasmani R, Tita J. An endobronchial lipoma mimicking asthma and malignancy. *Prim Care Respir J.* 2010;19: 281-3.
2. Alazemi S, Majid A, Ruiz AI, Litmanovich D, Feller-Kopman D, Ernst A. An elderly woman with chronic dyspnea and endobronchial lesion. *Chest.* 2010;137: 460-6.