

Imagen clínica

## Aneurisma de la arteria pulmonar

## Pulmonary Artery Aneurysm

Victoria Mayoral-Campos\*, José Luis de Benito-Arévalo y Marzo Antonio Varea-Sanz

Servicio de Radiología, Hospital Clínico Universitario Lozano Blesa, Zaragoza, España

## INFORMACIÓN DEL ARTÍCULO

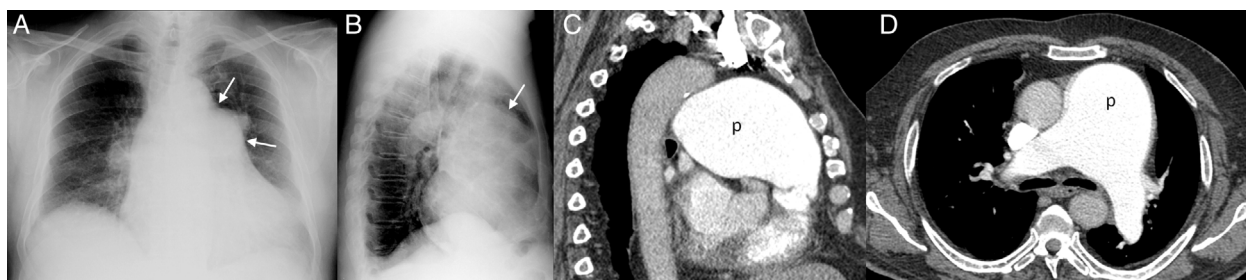
Historia del artículo:

Recibido el 15 de julio de 2013

Aceptado el 19 de julio de 2013

Presentamos el caso de un paciente de 77 años, con antecedentes de hipertensión y glaucoma, que ingresó en nuestro hospital por cuadro de disnea de reposo, sin tos ni expectoración. Como hallazgo casual, en la radiografía de tórax (fig. 1A-B) se evidenció imagen sacular de bordes bien definidos a nivel del hilio izquierdo (flechas 1A) y que se extendía hacia el espacio retroesternal (flecha 1B). Se decidió completar el estudio con TC

torácica con contraste yodado intravenoso (fig. 1C-D), en la que se informó dilatación aneurismática del cono de la arteria pulmonar de 75 mm de diámetro (p), sin apreciar otros hallazgos de interés. Se optó por una conducta conservadora en referencia al aneurisma debido a los antecedentes clínicos (asintomático localizado en el tronco pulmonar, y sin datos que indiquen alto riesgo de rotura).



**Figura 1.** Rx tórax PA (A) y lateral (B) en la que se visualiza lesión redondeada de perfiles lisos localizada a nivel del hilio izquierdo en la proyección PA (flechas 1A), que se proyecta al espacio retroesternal (flecha 1B). La TC torácica con la administración de CIV, proyección sagital y axial (C-D) confirma la dilatación aneurismática del cono de la arteria pulmonar.

\* Autor para correspondencia.

Correo electrónico: [vickymayoral@gmail.com](mailto:vickymayoral@gmail.com) (V. Mayoral-Campos).

Los aneurismas de la arteria pulmonar son entidades raras<sup>1</sup> y de difícil diagnóstico por su baja prevalencia, puesto que a menudo se presentan con síntomas inespecíficos o incluso en pacientes asintomáticos<sup>2</sup>. En la literatura mundial solo se encuentran documentados algunos casos aislados, y todavía no está claro su manejo.

### **Bibliografía**

1. Orman G, Guvenc TS, Balci B, Duymus M, Sevingil T. Idiopathic pulmonary artery aneurysm. *Ann Thorac Surg*. 2013;95:e33-4.
2. Tomás Labat ME, Beltrán Beltrán S, Molina Naveros S, Navarro Botella F, Alvarez Soto D, Pérez Moro E, et al. Idiopathic pulmonary artery aneurysm: Report of a case and review of the literature. *An Med Interna*. 2005;22:329-31.