

## Hemangioma cavernoso tímico

### Cavernous Hemangioma of the Thymus

Sr. Director:

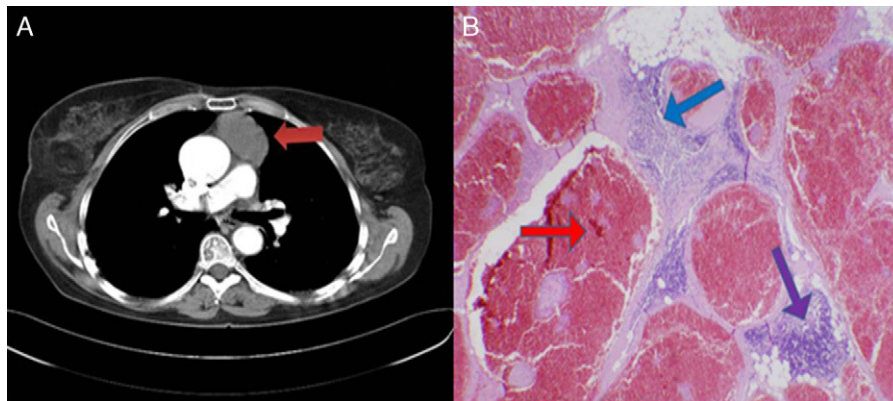
El hemangioma cavernoso (HC) mediastínico es un tumor benigno vascular raro, de etiología desconocida, que se presenta con mayor frecuencia en niños y adultos jóvenes<sup>1</sup>. El diagnóstico preoperatorio mediante pruebas de imagen es difícil y a menudo no permite distinguirlo de un tumor sólido maligno, por lo que debemos considerar la posibilidad de HC en pacientes con tumores mediastínicos.

Una mujer de 59 años, intervenida de duodenopancreatectomía cefálica por ampuloma y tumorectomía en mama derecha con linfadenectomía axilar por carcinoma ductal infiltrante, ingresa en nuestro servicio remitida por el servicio de oncología tras hallazgo casual, en la tomografía computarizada (TC), de una masa en el mediastino anterior de 5 × 4 cm de diámetro (fig. 1-A). Se realiza analítica completa, gasometría arterial, espirometría, electrocardiograma, radiografía de tórax y broncoscopia, que resultan normales. Se decide intervención quirúrgica, procediéndose a la

pruebas de amplia resolución que pueden tener gran utilidad en el diagnóstico de HC y en la planificación quirúrgica. En la mayoría de casos descritos en la literatura el diagnóstico de HC se confirma por estudio histológico. Es necesario realizar diagnóstico diferencial con otros tumores vasculares mediastínicos, como el angiolipoma, que es un tumor benigno infrecuente compuesto de tejido adiposo y vasos sanguíneos, normalmente localizado en el tejido celular subcutáneo (aunque puede encontrarse ocasionalmente en otras localizaciones) y más frecuente en niños.

Los HC asintomáticos no requieren en principio tratamiento profiláctico, dado que la morbimortalidad asociada a hemorragias originadas en estas lesiones es relativamente baja, aunque una vez que se ha producido un primer sangrado la tasa de resangrado es relativamente alta. El tratamiento quirúrgico en casos asintomáticos estaría indicado ante la imposibilidad de descartar tumor sólido maligno por dudas en el diagnóstico. Se han descrito casos de HC resueltos mediante toracoscopia y cirugía videoasistida<sup>5</sup>.

La recidiva está directamente relacionada con la resección incompleta. Es recomendable un meticuloso y prolongado seguimiento clínico y radiológico para un diagnóstico temprano de las recidivas<sup>6</sup>.



**Figura 1.** A) En la tomografía computarizada toracoabdominal se evidencia una masa de partes blandas prevascular (flecha roja). B) En el estudio anatomopatológico de la pieza quirúrgica se evidencian canales vasculares dilatados llenos de sangre y revestidos por endotelio plano sin atipias (flecha roja), septos fibrosos que atraviesan la lesión (flecha azul) y tejido tímico de aspecto normal en la periferia (flecha violeta), compatible con hemangioma cavernoso tímico.

resección mediante esternotomía media de tumoración muy vascularizada en la zona prevascular en íntimo contacto con la pleura izquierda, con márgenes quirúrgicos adecuados, incluyendo el tejido tímico. El estudio anatomopatológico de la pieza quirúrgica revela la presencia de un HC tímico (fig. 1-B). El postoperatorio cursa sin complicaciones y la paciente no presenta recurrencia tras 33 meses de seguimiento.

Casi el 50% de las masas mediastínicas se localizan en el mediastino anterior, siendo el timo su origen más frecuente<sup>2</sup>. El timoma es la neoplasia que más frecuentemente afecta al parénquima tímico; representa casi el 10% de las masas mediastínicas<sup>3</sup>, es normalmente benigno pero puede ser localmente invasor y confundirse con neoplasias benignas vasculares mediastínicas infrecuentes como el HC, por lo que el HC tímico es más subsidiario de tratamiento quirúrgico que otros hemangiomas mediastínicos<sup>4</sup>. Los HC pueden darse en cualquier tejido vascularizado y causar síntomas cuando se infectan o comprimen estructuras vecinas<sup>5</sup>. Generalmente el diagnóstico preoperatorio del hemangioma mediastínico es difícil<sup>5</sup> con técnicas de imagen. El HC puede mostrar un realce característico tras la administración de contraste en TC, y con frecuencia se asocia a flebolitos en radiografía; la resonancia magnética (RM) muestra una apariencia reticular típica con una zona central de intensidades mixtas y un anillo hipointenso en T2 que, sin embargo, puede variar dependiendo del tiempo de evolución de las hemorragias. La angiografía es normal en el 30-40% de los pacientes, aunque es de utilidad para la embolización preoperatoria. La angio-TC y la angio-RM son

## Bibliografía

- Bucci T, De Giulio F, Romano A, Insabato L, Califano L. Cavernous haemangioma of the temporalis muscle: case report and review of the literature. *Acta Otorhinolaryngol Ital.* 2008;28:83-6.
- Restrepo CS, Pandit M, Rojas IC, Villamil MA, Gordillo H, Lemos D, et al. Imaging findings of expansile lesions of the thymus. *Curr Probl Diagn Radiol.* 2005;34:22-34.
- Camera L, Brunetti A, Romano M, Larobina M, Marano I, Salvatore M. Morphological imaging of thymic disorders. *Ann Med.* 1999;31 Suppl. 2:57-62.
- Lungenschmid D, Schöpf R, Dietze O, Furtschegger A. Computerized tomography diagnosis of cavernous thymus hemangioma and differentiation from other mediastinal hemangiomas. *Rontgenblatter.* 1990;43:301-4.
- Hirai K, Takeuchi S, Bessho R, Ohaki Y, Koizumi K, Shimizu K. Venous hemangioma of the anterior mediastinum. *J Nippon Med Sch.* 2010;77:115-8.
- Calışaneller T, Ozdemir O, Yildirim E, Kiyici H, Altınörs N. Cavernous hemangioma of temporalis muscle: report of a case and review of the literature. *Turk Neurosurg.* 2007;17:33-6.

Sara Roldán-Baños<sup>a,\*</sup>, Santiago García-Barajas<sup>b</sup>  
y Daniel León-Medina<sup>b</sup>

<sup>a</sup> Servicio de Cirugía General y Aparato Digestivo, Hospital Infanta Cristina, Badajoz, España

<sup>b</sup> Servicio de Cirugía Torácica, Hospital Infanta Cristina, Badajoz, España

\* Autor para correspondencia.

Correo electrónico: sarabb\_4@hotmail.com (S. Roldán-Baños).

doi:10.1016/j.arbres.2012.03.011