



Técnicas y procedimientos

Aspectos técnicos del abordaje anterior transmanubrial en la cirugía de los tumores del estrecho torácico

Antonio Francisco Honguero Martínez*, Carlos A. Rombolá y Pablo León Atance

Cirugía Torácica, Complejo Hospitalario Universitario de Albacete, Albacete, España

INFORMACIÓN DEL ARTÍCULO

Historia del artículo:

Recibido el 10 de enero de 2012

Aceptado el 3 de marzo de 2012

On-line el 30 de abril de 2012

Palabras clave:

Estrecho torácico

Abordaje anterior transmanubrial

Tumor cervicotorácico

Cáncer de pulmón

Vasos subclavios

R E S U M E N

El tratamiento quirúrgico de los tumores del estrecho torácico superior supone un reto para el cirujano por su localización y por los elementos anatómicos que contiene dicha región. Se han propuesto varias vías de abordaje y cada una de ellas presenta ventajas e inconvenientes. En nuestra opinión, el abordaje anterior transmanubrial descrito en 1997 es uno de los más adecuados. Realizamos la descripción y comentarios sobre algunos detalles técnicos como ayuda al cirujano que pretenda realizar este abordaje, mostramos nuestros resultados sobre 5 pacientes y comentamos asimismo otros diferentes abordajes para esta patología.

© 2012 SEPAR. Publicado por Elsevier España, S.L. Todos los derechos reservados.

Technical Aspects of the Anterior Transmanubrial Approach in Thoracic Inlet Tumor Surgery

A B S T R A C T

Surgical treatment of thoracic inlet tumors represents a challenge to the surgeon due to its location and anatomical elements contained in that region. Several surgical approaches have been proposed, each of them showing some advantages but drawbacks as well. In our opinion, the anterior transmanubrial approach described in 1997 is one of the most convenient. The objective of this paper is to describe and comment on some technical aspects of the procedure in order to aid surgeons who intend to perform this surgical approach. Moreover, we show our results in five patients and also comment on other approaches in this pathology.

© 2012 SEPAR. Published by Elsevier España, S.L. All rights reserved.

Keywords:

Thoracic inlet

Anterior transmanubrial approach

Cervicothoracic tumor

Lung cancer

Subclavian vessels

Introducción

Los tumores del estrecho torácico superior suponen un reto para el cirujano por presentar una localización de difícil acceso, al estar ocultos por la clavícula y las costillas y por estar próximos a estructuras vasculonerviosas importantes de la cabeza y los miembros superiores¹. Para su abordaje se han propuesto varios accesos²⁻⁵, cada uno con sus ventajas e inconvenientes. En nuestra opinión, el abordaje anterior transmanubrial descrito en 1997⁵ es uno de los más adecuados. En este texto pretendemos realizar la descripción y aportar comentarios sobre algunos detalles técnicos como ayuda

al cirujano que pretenda realizar este abordaje, así como mostrar nuestros resultados.

Descripción de la técnica

El paciente es colocado en decúbito supino con el miembro superior en abducción (el codo en ligera flexión para evitar lesiones nerviosas por estiramiento forzado) del lado a intervenir y una almohadilla retroescapular. La cabeza se gira 45-60° hacia el lado contralateral y se deja el campo preparado: cuello, tórax anterior y región deltopectoral.

La incisión cutánea tiene forma de L sobre el lado izquierdo y de L invertida sobre el lado derecho, redondeando el ángulo para favorecer la sutura cutánea final. La rama vertical se realiza medial al músculo esternocleidomastoideo (ECM) y la horizontal discurre caudal a la clavícula unos 2 cm y se prolonga hasta el pliegue

* Autor para correspondencia.

Correo electrónico: tonyhonguero@yahoo.es (A.F. Honguero Martínez).

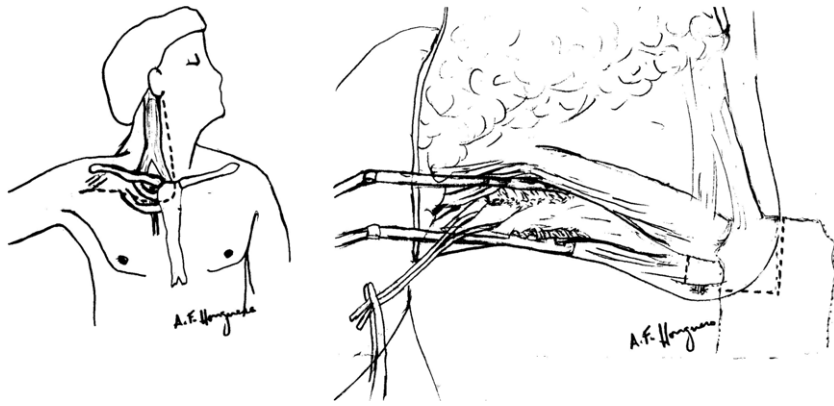


Figura 1. Posición del paciente para realizar la incisión cutánea: miembro superior en abducción y el cuello rotado 45-60° hacia el lado contralateral. Detalle del control distal de los vasos subclavios mediante la separación de los haces musculares del pectoral mayor con un separador autoestático y la posterior sección del músculo pectoral menor.

deltopectoral (fig. 1). El cirujano se coloca en el mismo lado de la incisión cutánea. Una vez disecado el tejido celular subcutáneo, se realiza la disección muscular de la siguiente forma: siguiendo el borde más anterior del músculo ECM a la altura de la laringe hasta su inserción en el esternón, se rechaza este músculo lateralmente para acceder a la vena yugular interna, se la referencia con un *vessel loop* y nos sirve de guía para identificar su unión con la vena subclavia ipsilateral y localizar la vena innominada contralateral. El músculo pectoral mayor es disecado separando sus fibras musculares en dirección horizontal con ayuda de tijeras y electrocoagulación, y un separador autoestático facilita la exposición del músculo pectoral menor subyacente (fig. 1). El pectoral menor se diseña con facilidad usando una pinza disectora gruesa o simplemente con el dedo, teniendo en cuenta que debajo quedan los vasos subclavios que van buscando la axila. Una vez disecado, se secciona y se diseña la grasa que recubre los vasos axilares y las ramas del plexo braquial. De este modo se accede al control distal vascular (fig. 1). A continuación se realiza la sección en L del manubrio esternal con el esternotomo tras ligar los vasos mamarios internos. La sección horizontal sobre el manubrio esternal está a la altura del primer espacio intercostal, es decir, el manubrio se secciona entre la primera costilla y la segunda. Seguidamente se realiza la costotomía sobre la primera costilla a unos 1,5-2 cm del manubrio seccionado; de este modo se inicia la elevación del colgajo osteomuscular formado por el músculo ECM, la clavícula, una parte pequeña de la primera costilla seccionada y adherida al manubrio seccionado, y

el manubrio esternal seccionado. Sin embargo, el momento más dificultoso consiste en separar la clavícula de la primera costilla cortando el firme ligamento costoclavicular. Para ello, es más cómodo si el cirujano se cambia de sitio y se coloca en el lado contralateral a la incisión para tener una visión frontal, directa y una posición más ergonómica (fig. 2). El plano vascular venoso es el más anterior y superficial, y siguiendo la disección de la vena yugular interna y su unión con la vena subclavia se consigue una buena guía o referencia para ir seccionando el citado ligamento y evitar cualquier lesión vascular iatrogénica. Pueden aparecer pequeñas ramas venosas colaterales que se pueden ligar. A medida que se va seccionando el ligamento costoclavicular, el ayudante va tirando con un cordón hacia arriba del colgajo osteomuscular, levantando el manubrio seccionado y unido a la clavícula para facilitar la visión y ampliar el campo al cirujano (fig. 2). Una vez seccionado, el campo queda expuesto y comienza la siguiente etapa de la intervención, que es evaluar la extensión de la lesión, disecarla y determinar a qué estructuras afecta para, a continuación, realizar la resección y una posible reconstrucción vascular si fuese necesaria. La resección de la vena innominada no precisa reconstrucción. Puede que en el postoperatorio el paciente presente edema en el miembro superior, pero suele ser temporal (unos días o semanas) si es mantenido elevado, con vendajes elásticos y con ayuda de masajes o fisioterapia. Para la reconstrucción arterial suele emplearse una prótesis de PTFE (del número 6-8 según el calibre) tras clampado vascular y previa heparinización intravenosa (0,5 mg/kg).




Figura 2. Detalle de la sección del ligamento costoclavicular para permitir la elevación del colgajo osteomuscular separando la clavícula y el músculo esternocleidomastoideo de la primera costilla y de los vasos subclavios subyacentes. Colocación del cirujano en el lado opuesto de la incisión inicial para tener una visión directa y una posición más ergonómica (el cirujano se cambia de lugar). Esquema de la tracción craneal y lateral tras la sección del ligamento costoclavicular elevando el colgajo osteomuscular y exposición de los vasos subclavios (control proximal y distal).

Tabla 1
Características de los pacientes con abordaje anterior transmanubrial

Paciente	1	2	3	4	5
Edad (años)	78	20	40	72	57
Sexo	M	M	V	V	M
Lado	Derecho	Derecho	Izquierdo	Derecho	Derecho
Histología	Tumor fibroso solitario	Neurofibroma plexiforme	Teratoma maduro	Schwannoma benigno	Tumor desmoide
Tamaño (cm)	3,5	11,5	3,5	7,5	5,5
Tipo de resección	Tumor	Tumor	Tumor	Tumor y bypass arterial	Tumor, vena subclavia y costillas 1-3
Estancia (días)	7	8	7	17	8
Complicaciones	No	Lesión raíces C5 y C6	No	ACV contralateral	Edema temporal MSD

M: mujer; V: varón. ACV: accidente cerebrovascular; MSD: miembro superior derecho.

El cierre de la herida es fácil y rápido. Se realiza la osteosíntesis del manubrio esternal con 2 suturas de acero, o bien con placas de titanio (Sternalock®, Walter Lorenz Surgical, Jacksonville, Florida, EE.UU.). Luego se aproxima el músculo pectoral mayor, el tejido celular subcutáneo y la piel tras dejar un drenaje cervical y otro torácico.

Si se tratase de un tumor pulmonar, la realización de una lobectomía mediante el abordaje descrito podría resultar dificultosa o incómoda, aunque no imposible. Para ello, una vez liberado el tumor apical de las estructuras que afecta, se cierra la herida y se prosigue con la toracotomía según el hábito y la preferencia de cada cirujano (posterolateral, anterolateral con preservación muscular o asistida por videotoroscopia).

Procedimiento

En nuestra experiencia, realizamos este abordaje en 5 pacientes entre 2008 y 2011. Cuatro casos fueron derechos y uno izquierdo (tabla 1).

Se realizó resección simple de la tumoración en 3 casos. En un caso, además, hubo resección de la vena subclavia junto con 3 costillas en bloque, y en otro se implantó una prótesis de PTFE-6 lateroterminal entre la arteria innominada y la arteria subclavia en un paciente que fue operado 2 veces previas con resección incompleta y recidiva tumoral (paciente n.º 4). El bypass se aplicó de forma profiláctica, ya que la arteria subclavia sufrió una oclusión total tras las cirugías previas y desarrolló una irrigación del miembro superior derecho a expensas, principalmente, de ramas arteriales procedentes de la arteria mamaria interna que es seccionada en este abordaje. Este paciente sufrió un accidente cerebrovascular contralateral en el postoperatorio inmediato, sin encontrar relación con la técnica quirúrgica, pero actualmente se encuentra asintomático. No hubo complicaciones sobre la herida quirúrgica ni deformidad torácica en ningún caso. La paciente n.º 2 sufrió lesiones de las raíces nerviosas C5 y C6, probablemente debido a que los tumores de origen nervioso (en su caso enfermedad de von Recklinghausen) pueden ser funcionantes y su exéresis puede producir déficits neurológicos.

Comentarios

Se han descrito varios abordajes para la cirugía de los tumores del estrecho torácico. Esos tumores pueden ser cervicomediaestínicos, de la pared torácica o del ápex pulmonar (tumor de Pancoast-Tobías)⁶⁻⁷. Cada abordaje presenta ventajas e inconvenientes que todo cirujano que realice estas operaciones debe conocer, aparte de estar familiarizado con las estructuras anatómicas cervicotorácicas. Actualmente no existe ningún consenso sobre cuál debe ser la vía de acceso más adecuada para abordar los tumores de localización anterior, si bien para los de localización posterior está más consolidada la vía de Shaw-Paulson-Lee⁸.

Los primeros en describir un abordaje anterior para tratar los tumores apicales anteriores fueron Masaoka et al.² en 1979 mediante la vía anterior transesternal, que incluía una esternotomía media proximal extendida a una toracotomía anterior sobre el cuarto espacio intercostal y otra extensión cervical horizontal por encima de la clavícula. Sin embargo, este abordaje no permite un buen acceso ni control de los vasos subclavios distales, del plexo braquial, de la parte posterior de las costillas, de las apófisis transversas ni de los cuerpos vertebrales en caso de afectación por el tumor.

Posteriormente, fueron Darteville et al.³⁻⁴ quienes describieron el abordaje anterior transclavicular, utilizado por los cirujanos vasculares franceses para acceder a la arteria subclavia⁹ y en el que se realiza la resección de la mitad interna de la clavícula para el control de los vasos subclavios y del plexo braquial. Esta novedad abrió las puertas al tratamiento con resección completa de los tumores anteriores del ápex que invadían estructuras vasculonerviosas difíciles de controlar. Sin embargo, esta opción presenta como principal inconveniente el defecto estético de la resección ósea, la inestabilidad clavicular y, si durante la toracotomía se lesionase el nervio torácico largo, podría quedar una escápula alada sobre una clavícula seccionada sin estabilidad ni freno del desplazamiento de la escápula y del miembro superior.

En 1994, Tatsumura et al.¹⁰ describieron un abordaje mediante una gran incisión que se inicia sobre la 2.^a-3.^a apófisis espinosa torácica rodeando la escápula caudalmente y curvándose hasta la altura de la mamila, o bien con prolongación hasta la articulación esternoclavicular si hubiese necesidad de control de los vasos subclavios. Este abordaje permite una evaluación del ápex pulmonar en su porción posterior y anterior, pero se seccionan muchos músculos (trapecio, romboides, serrato mayor, pectorales) y puede haber dificultad en la movilidad del miembro superior durante el postoperatorio o incluso atrofia muscular en caso de comprometer su innervación.

La vía *hemiclamshell* o *trapdoor*¹¹ también supone otra alternativa válida, ya que permite un control del mediastino y del pulmón, aunque no ofrece un control adecuado de los vasos subclavios distales ni del plexo braquial. Sin embargo, mediante este abordaje se han descrito resecciones de cuerpos vertebrales por invasión tumoral¹².

El abordaje anterior transmanubrial fue descrito por Grunenwald y Spaggiari⁵ en 1997. Ofrece las ventajas del propuesto por Darteville et al.³ pero deja intacta la clavícula y el músculo ECM (como se detalla en la descripción técnica), de modo que no supone ninguna desestabilización de la movilidad del miembro superior ni defecto estético alguno. También se han descrito otras variantes con algunas modificaciones mediante la desinserción de la articulación clavículo-esternal para traccionar la clavícula caudalmente, alejarla del opérculo torácico y acceder a los vasos subclavios y al plexo braquial¹³, un *mini-trapdoor*¹⁴ o una sección del esternón para ampliar el

campo cervical¹⁵. El abordaje anterior transmanubrial también permite acceder a la columna vertebral desde C3-T3 en caso de invasión^{5,16}.

Indicaciones y limitaciones

Las indicaciones para este abordaje pueden ser múltiples: tumores cervicomedialstínicos (benignos, malignos), tumores del sulcus pulmonar (tumor de Pancoast-Tobías) y de la pared torácica (primera costilla, clavícula), infecciones del vértice pulmonar u osteomielitis de la primera costilla o de la articulación esternoclavicular, patología vascular de los vasos subclavios y cirugía sobre la columna cervical y torácica alta.

No siempre es necesario realizar una ampliación de la herida hasta el surco deltopectoral ni disecar todas las estructuras, como se detalló previamente, sino que se puede adaptar a la situación según la patología y las imágenes preoperatorias para limitar la exposición, o por el contrario, ampliarla según los hallazgos intraoperatorios¹⁶. Existen diferentes abordajes de los tumores cervicotorácicos anteriores, con algunas variaciones entre ellos. Creemos que la vía anterior transmanubrial ofrece un excelente campo de trabajo con control sobre los vasos subclavios, plexo braquial, exposición de la columna cervical y dorsal alta y una reconstrucción fácil con buenos resultados estéticos y funcionales. La aplicación de otros abordajes similares puede ser útil según el tipo de intervención propuesta, su localización, su etiología y las estructuras que invade.

Conflicto de intereses

Los autores declaran no tener ningún conflicto de intereses.

Bibliografía

1. Demondion X, Herbinet P, Van Sint Jan S, Boutry N, Chantelot C, Cotton A. Imaging assessment of thoracic outlet syndrome. *RadioGraphics*. 2006;26:1735-50.
2. Masaoka A, Ito Y, Yasumitsu T. Anterior approach for tumor of the superior sulcus. *J Thorac Cardiovasc Surg*. 1979;78:413-5.
3. Dartheville P, Levasseur P, Rojas-Miranda A, Merlier M, Le Brigand H. Exérèse par voie combinée cervico-thoracique des tumeurs responsables de syndrome de Pancoast-Tobias. *Nouv Presse Med*. 1981;10:1051-4.
4. Dartheville PG, Chapelier AR, Macchiarini P, Lenot B, Cerrina J, Ladurie FL, et al. Anterior transcervical-thoracic approach for radical resection of lung tumors invading the thoracic inlet. *J Thorac Cardiovasc Surg*. 1993;105:1025-34.
5. Grunenwald D, Spaggiari L. Transmanubrial osteomuscular sparing approach for apical chest tumors. *Ann Thorac Surg*. 1997;63:563-6.
6. Pancoast HK. Importance of careful roentgen-ray investigations of apical chest tumors. *JAMA*. 1924;83:1407-11.
7. Tobías JW. Síndrome ápico-costal-doloroso por tumor apical: su valor diagnóstico en el cáncer primitivo del pulmón. *Rev Med Lat Am*. 1932;19:1552-6.
8. Shaw RR, Paulson DL, Lee JL. Treatment of superior sulcus tumor by irradiation followed by resection. *Ann Surg*. 1961;54:29-40.
9. Cormier JM. Voie d'abord: abord de l'artère sous-clavière. En: Patel J, Léger L, editors. *Nouveau Traité de Technique Chirurgicale*, V. París: Masson et Cie; 1970. p. 107-40.
10. Tatsumura T, Sato H, Mori A, Miyazaki M, Koyama S, Tsujimoto M, et al. A new surgical approach to apical segment lung diseases, including carcinomas and inflammatory diseases. *J Thorac Cardiovasc Surg*. 1994;107:32-6.
11. Bains MS, Ginsberg RJ, Jones WG, McCormack PM, Rusch VW, Burt ME, et al. The clamshell incision: an improved approach to bilateral pulmonary and mediastinal tumors. *Ann Thorac Surg*. 1994;58:30-3.
12. Korst RJ, Burt ME. Cervicothoracic tumors: results of resection by the 'hemi-clamshell' approach. *J Thorac Cardiovasc Surg*. 1998;115:286-95.
13. Nazari S. Transcervical approach (Dartheville technique) for resection of lung tumors invading the thoracic inlet, sparing the clavicle. *J Thorac Cardiovasc Surg*. 1996;112:558-9.
14. Ge PS, Imai TA, Van Natta TL. Versatility of a mini-trapdoor incision in upper mediastinal exposure. *Ann Thorac Surg*. 2011;91:938-40.
15. Ladas G, Rhys-Evans PH, Goldstraw P. Anterior cervical-transsternal approach for resection of benign tumors at the thoracic inlet. *Ann Thorac Surg*. 1999;67:785-9.
16. Di Rienzo G, Surrante C, Lopez C, Urgese AL. Modified transmanubrial osteomuscular sparing approach for resection of T1 vertebral tumor. *Eur J Cardiothorac Surg*. 2007;32:810-2.