

cara y el cuello a través del lecho de extracción del cordal. Se han descrito factores predisponentes al enfisema, siendo el más frecuente, hasta en un 80% de los casos, el empleo del torno<sup>3</sup> (turbinas de aire y agua), que puede introducir aire, hasta una presión de 16 mmHg. Así, las raíces del primer, segundo y tercer molar comunican directamente con el espacio sublingual y submandibular. El espacio sublingual comunica a su vez con los espacios pterigomandibular, parafaríngeo y retrofaríngeo. El aire entra a presión desde las raíces molares hasta el espacio retrofaríngeo comunicando este con el mediastino. La clínica varía en función de la cantidad, de la localización del aire y de la presencia o no de infección. Así, podemos encontrar desde un simple enfisema subcutáneo autolimitado y prácticamente asintomático hasta, si se disecan planos más profundos, un neumomediastino, neumotórax o neumopericardio que, al asociarse a infección, puede ocasionar celulitis, síndrome de Lemierre y mediastinitis<sup>3,4</sup>; sin embargo, la mayoría de los casos serán paucisintomáticos, como nuestro paciente. En la exploración física es característica la crepitación a la palpación de la región torácica y cervical, y además puede existir el signo de Hamman<sup>3</sup> (crujidos sincrónicos con el latido cardíaco), puede haber hipoventilación en campos pulmonares, y desviación de la tráquea si cursa con neumotórax. El diagnóstico diferencial se establece con angioedema, reacción anafiláctica, hematoma y celulitis<sup>3,5</sup>. El diagnóstico es radiológico, con radiografías simples para demostrar la presencia de aire y TC para descartar colecciones asociadas. La descompresión quirúrgica urgente es requerida si hay colapso cardiovascular u obstrucción de la vía aérea, pero esto es infrecuente. Si el paciente está asintomático, se recomienda un tratamiento conservador con ingreso bajo observación y antibioprofilaxis, para descartar el desarrollo de una infección, pues se ha descrito<sup>6</sup> el uso de aire y agua no estéril durante la extracción del molar como factor de riesgo de infección. En la mayoría de los casos el enfisema subcutáneo comenzará a desaparecer en 3-5 días. Es importante aconsejar a los pacientes evitar el aumento de presión intraoral, pues aumentaría la introducción de aire a nivel cervical.

Concluimos que el desarrollo de un enfisema subcutáneo y neumomediastino en la extracción cordal es una complicación poco

frecuente pero que debe tenerse en cuenta si se utiliza una turbina de aire.

### Financiación

Artículo financiado en parte por el FFIS (Fundación para la Formación e Investigación Sanitaria de la Región de Murcia, Grupo FFIS-008).

### Conflicto de intereses

Los autores declaran no tener ningún conflicto de intereses.

### Bibliografía

- Kunkel M, Morbach T, Kleis W, Wagner W. Third molar complications requiring hospitalization. *Oral Surg Oral Med Oral Pathol Oral Radiol Endod.* 2006;102:300-6.
- Kunkel M, Kleis W, Morbach T, Wagner W. Severe third molar complications including death — lessons from 100 cases requiring hospitalization. *J Oral Maxillofac Surg.* 2007;65:1700-6.
- Abadal JM, Álvarez MJ, De la Torre J, Guerra AB. Enfisema subcutáneo y neumomediastino secundarios a extracción dental. *Radiología.* 2002;44:27-9.
- Chen S-C, Lin F-Y, Chang K-J. Subcutaneous emphysema and pneumomediastinum after dental extraction. *Am J Emerg Med.* 1999;17:678-80.
- Ouahes N, Petit A, Poirier F, Sigal-Nahum M. Subcutaneous emphysema and pneumomediastinum following dental extraction. *Dermatology.* 1993;186:264-5.
- Gamboa Vidal CA, Vega Pizarro CA, Almeida Arriagada A. Subcutaneous emphysema secondary to dental treatment: case report. *Med Oral Patol Oral Cir Bucal.* 2007;12:76-8.

Pilar Guillén-Paredes<sup>a,\*</sup>, Vania Novoa-Juiz<sup>b</sup>  
y Luis Carrasco-González<sup>a</sup>

<sup>a</sup> Servicio de Cirugía General y Digestiva, Hospital Universitario Morales Meseguer, Murcia, España

<sup>b</sup> Servicio de Otorrinolaringología, Hospital Universitario Morales Meseguer, Murcia, España

\* Autor para correspondencia.  
Correo electrónico: [magirapi@hotmail.com](mailto:magirapi@hotmail.com) (P. Guillén-Paredes).

doi:10.1016/j.arbres.2012.01.005

## Osteonecrosis mandibular en un paciente con cáncer de pulmón no microcítico avanzado tratado con bevacizumab

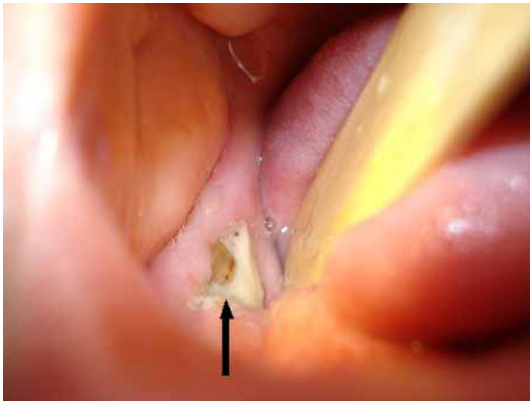
### *Osteonecrosis of the Jaw in a Patient With Advanced Non-Small-Cell Lung Cancer Receiving Bevacizumab*

Sr. Director:

La osteonecrosis mandibular (ONM) se produce en hasta el 18% de los pacientes tratados con bisfosfonatos por metástasis óseas<sup>1</sup>. La evidencia reciente sugiere que el bevacizumab, un nuevo fármaco antiangiogénico, podría inducir por sí solo una ONM y que la combinación de ambos fármacos puede aumentar el riesgo de ONM<sup>2,3</sup>. Aquí presentamos un caso de ONM atribuida a bevacizumab en un paciente con cáncer de pulmón avanzado, y revisamos el conocimiento reciente en este campo.

A un varón de 57 años se le diagnosticó cáncer de pulmón macrocítico. En el momento del diagnóstico, el paciente presentaba metástasis óseas en el hueso ilíaco y el fémur derechos y se le trató con radioterapia paliativa combinada con 4 mg de ácido zoledrónico por vía intravenosa una vez al mes. Al mismo tiempo, se inició una quimioterapia combinada consistente en cisplatino (75 mg/m<sup>2</sup>) y paclitaxel (75 mg/m<sup>2</sup>) cada

3 semanas. Después de completados 3 ciclos, se añadió al tratamiento bevacizumab, a dosis de 15 mg/kg cada 3 semanas, hasta llegar a un total de 8 ciclos. Mientras el paciente recibía esta nueva pauta de tratamiento durante 3 meses, refirió la presencia de fiebre de baja intensidad, con dolor en la mandíbula derecha y una hinchazón indolora del párpado derecho. El paciente utilizaba dentadura postiza y no había mencionado ningún antecedente reciente de cirugía oral o dental. A la exploración se observó una zona de hueso al descubierto en la parte posterior de la mandíbula derecha, que medía 1,8 × 0,5 cm y tenía un aspecto necrótico, con inflamación de los tejidos blandos circundantes (fig. 1). Las muestras obtenidas con escobillón de la zona de hueso necrótico fueron negativas para bacterias. La TC maxilofacial descartó la enfermedad metastásica. Se suspendió la administración de bevacizumab y de bisfosfonatos, y el paciente fue tratado con ampicilina-sulbactam 3 veces al día durante 21 días y con enjuagues con clorhexidina al 0,2%, observándose una remisión de la inflamación y el edema facial y una mejora aunque sin cobertura completa del hueso alveolar expuesto. Dado que no se identificó ninguna otra causa obvia, el origen relacionado con la medicación (bevacizumab) se continuó considerando la presunta causa más probable del trastorno.



**Figura 1.** Zona de hueso al descubierto en la parte posterior de la mandíbula derecha (flecha negra).

La ONM es un proceso de desarrollo lento (a lo largo de 6 semanas) que se caracteriza por la exposición de hueso mandibular o maxilar en pacientes tratados con bisfosfonatos. Se han identificado varios factores de riesgo, como la administración de bisfosfonatos nitrogenados, una duración prolongada del tratamiento, el uso concomitante de corticosteroides o las intervenciones quirúrgicas dentales y los traumatismos causados por la dentadura postiza. Sin embargo, su mecanismo de producción exacto continúa sin estar claro. Se han sugerido dos hipótesis principales: la inhibición osteoclástica inducida por los bisfosfonatos y la supresión excesiva del metabolismo óseo y sus propiedades antiangiogénicas<sup>1</sup>.

El factor de crecimiento endotelial vascular está sobreexpresado en diferentes tumores humanos y es también indispensable para la diferenciación osteogénica y la formación del hueso. El bevacizumab, un anticuerpo monoclonal dirigido contra el VEGF, ejerce un efecto antitumoral intenso, pero, en combinación con bisfosfonatos, induce con mayor frecuencia una ONM (16%)<sup>2,4</sup>. Además, el tratamiento con bevacizumab por sí solo se ha relacionado con la ONM en unas pocas presentaciones de casos<sup>3</sup>.

La osteonecrosis puede ser producida también por la radioterapia local, la quimioterapia con contenido de corticoides, la diabetes, la osteodistrofia renal, la vasculitis o la enfermedad vascular periférica<sup>1</sup>. En el caso que se presenta, el bevacizumab parece ser el producto responsable, y ello está respaldado por la asociación

temporal observada entre el inicio de la administración de este fármaco y la aparición de la ONM (12 semanas después de la administración). No pudo descartarse un posible efecto sinérgico de los bisfosfonatos. Sin embargo, en ese caso hubiera sido de esperar la presencia de manifestaciones clínicas más evidentes de ONM antes de iniciar la administración de bevacizumab. Los microtraumatismos causados por la dentadura postiza del paciente podrían haber desempeñado también un papel, al afectar a la integridad microvascular local.

Hasta la fecha, no se ha establecido la eficacia de ningún tratamiento. El ozono médico (O<sub>3</sub>) administrado en una suspensión oleosa podría ser un tratamiento prometedor, pero el enfoque actualmente utilizado es conservador<sup>5</sup>. Una buena higiene y prevención oral, y la evitación de las intervenciones dentales invasivas, deben formar parte de la asistencia estándar antes de que los pacientes sean tratados con bevacizumab.

### Bibliografía

1. Migliorati CA, Epstein JB, Abt E, Berenson JR. Osteonecrosis of the jaw and bisphosphonates in cancer: a narrative review. *Nat Rev Endocrinol.* 2011;7:34-42.
2. Van Poznak C. Osteonecrosis of the jaw and bevacizumab therapy. *Breast Cancer Res Treat.* 2010;122:189-91.
3. Estilo CC, Fournier M, Farooki A, Carlson D, Bohle 3rd G, Hury JM. Osteonecrosis of the jaw related to bevacizumab. *J Clin Oncol.* 2008;26:4037-8.
4. Christodoulou C, Pervena A, Klouvas G, Galani E, Falagas ME, Tsakalos G, et al. Combination of bisphosphonates and antiangiogenic factors induces osteonecrosis of the jaw more frequently than bisphosphonates alone. *Oncology.* 2009;76:209-11.
5. Ripamonti CI, Cislighi E, Mariani L, Maniezzo M. Efficacy and safety of medical ozone (O<sub>3</sub>) delivered in oil suspension applications for the treatment of osteonecrosis of the jaw in patients with bone metastases treated with bisphosphonates: preliminary results of a phase I-II study. *Oral Oncol.* 2011;47:185-90.

Stamatis Katsenos<sup>a,\*</sup>, Charalampos Christophylakis<sup>b</sup> y Konstantinos Psathakis<sup>a</sup>

<sup>a</sup> *Department of Pneumology, Army General Hospital of Athens, Atenas, Grecia*

<sup>b</sup> *Department of Medical Oncology, Army General Hospital of Athens, Atenas, Grecia*

\* Autor para correspondencia.

Correo electrónico: [skatsenos@yahoo.gr](mailto:skatsenos@yahoo.gr) (S. Katsenos).

doi:10.1016/j.arbres.2012.01.007