



Nota clínica

Tratamiento endoscópico de la fuga aérea persistente alveolo-pleural con una válvula endobronquial unidireccional

Antoni Rosell^{a,*}, Rosa López-Lisbona^a, Noelia Cubero^a, Carme Obiols^b, Francisco Rivas^c y Jordi Dorca^a

^a Servei de Pneumologia, Direcció Clínica de Malalties Respiratòries, Hospital Universitari de Bellvitge-IDIBELL, L'Hospitalet de Llobregat, Barcelona, España

^b Servei de Cirurgia Toràctica, Hospital Universitari Mútua de Terrassa, Terrassa, Barcelona, España

^c Servei de Cirurgia Toràctica, Direcció Clínica de Malalties Respiratòries, Hospital Universitari de Bellvitge, L'Hospitalet de Llobregat, Barcelona, España

INFORMACIÓN DEL ARTÍCULO

Historia del artículo:

Recibido el 16 de septiembre de 2010

Aceptado el 13 de noviembre de 2010

On-line el 21 de marzo de 2011

Palabras clave:

Neumotórax

Válvula endobronquial

Broncoscopia

Fistula alveolo-pleural

RESUMEN

La fuga aérea persistente por fistula alveolo-pleural no es una complicación infrecuente del neumotórax, sobretodo de los secundarios. Las válvulas endobronquiales de flujo unidireccional diseñadas para la reducción del volumen pulmonar son la última incorporación en el arsenal terapéutico.

Se presenta el caso de un paciente con enfermedad pulmonar obstructiva crónica (EPOC), con un neumotórax persistente a pesar del tratamiento con tres pleurodesis, y que pudo resolverse con la implantación de dos válvulas tipo IBV.

© 2010 SEPAR. Publicado por Elsevier España, S.L. Todos los derechos reservados.

Endoscopic Treatment of Persistent Alveolar-Pleural Air Leaks with a Unidirectional Endobronchial Valve

ABSTRACT

Persistent air leaks due to alveolo-pleural fistula are not an uncommon complication of pneumothorax, particularly secondary ones. Unidirectional flow endobronchial valves designed for lung volume reduction are the latest incorporation to the therapeutic armamentarium.

We present the case of a patient with chronic obstructive pulmonary disease (COPD) with persistent pneumothorax in spite of treatment with three pleurodesis which was able to be resolved with the placement of two IBVTM valves.

© 2010 SEPAR. Published by Elsevier España, S.L. All rights reserved.

Introducción

La fuga aérea persistente por fistula alveolo-pleural no es una complicación infrecuente del neumotórax, sobretodo de los secundarios. En pacientes con EPOC puede alcanzar el 20%^{1,2}, y en pacientes con enfisema pulmonar sometidos a cirugía de reducción de volumen pulmonar se describe hasta en un 45%³. Esta complicación conlleva morbimortalidad, estancias hospitalarias largas y costes añadidos. Las válvulas endobronquiales de flujo unidireccional diseñadas para la reducción del volumen pulmonar son la última incorporación en el arsenal terapéutico. Se presenta el primer caso

en España, y el segundo a nivel internacional, de implantación de válvulas IBV[®] de Olympus Corp. (Tokyo, Japón) para el tratamiento de una fuga aérea persistente.

Observación clínica

Paciente varón de 88 años, exfumador, con EPOC moderada (FEV1 53%) que no había requerido ingresos hospitalarios previos, con hipertensión arterial sistémica, intervenido de prótesis de cadera derecha y glaucoma, con buena calidad de vida y totalmente independiente para las actividades cotidianas. Consultó en su hospital comarcal por disnea, constatándose por pulsioximetría en aire ambiente una saturación de < 90% y en la radiografía de tórax simple, un neumotórax derecho ocupando 1/3 del hemitórax y cambios crónicos de bronconeumopatía con hiperclaridad apical.

* Autor para correspondencia.

Correo electrónico: arosell@bellvitgehospital.cat (A. Rosell).

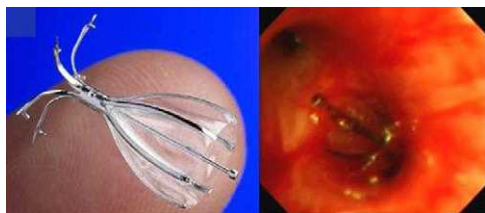

Figura 1. Aspecto de una válvula IBV desplegada y visión endoscópica tras su colocación.

Se colocó un drenaje pleural, pero ante la persistencia de la fuga aérea, se traslada a su hospital de referencia para tratamiento quirúrgico electivo. A las dos semanas se realiza una bullectomía apical y pleurodesis con talco a través de videotoracoscopia, pudiendo ser dado de alta con reexpansión pulmonar a la semana. Sin embargo, 48 h después el paciente reingresa en su hospital comarcal por neumonía basal derecha sin filiación bacteriológica que se complica a los tres días con un hidroneumotórax. Se deriva nuevamente a su hospital de referencia realizándose una pleuroscopia con una segunda pleurodesis con talco sin ser efectivo, y a los 15 días una tercera pleurodesis con sangre autóloga sin éxito. Ante la persistencia de la fuga aérea el paciente es derivado a nuestro centro. A su llegada se retira el sistema de drenaje convencional bajo sello de agua y se incorpora el sistema de aspiración eléctrico Thopaz™ (Medela, Baar, Suiza) que objetiva un débito de 330 ml/min aproximadamente bajo aspiración de -20 cm de agua. El paciente se intuba con un tubo orotraqueal de diámetro interno de 9 mm para evitar un bajo volumen corriente que pudiese disminuir la fuga aérea. Con un videobroncoscopio terapéutico Olympus BF-1T180 (Tokyo, Japón) y un balón de Fogarty arterial del número 4 (Edwards Lifesciences LLC, Irvine, CA, USA) se ocluyen secuencialmente los bronquios lobares y en caso de declive de la fuga, los segmentarios pertinentes. En el LSD, se certifica caída significativa del débito durante la oclusión del segmento anterior y apical, pero leve (40 ml/min) en el segmento posterior. Se decide sólo implantar válvulas en los dos primeros. Tras medición de los diámetros con un balón previamente calibrado propio del sistema IBV®, se coloca válvula de 7 mm de diámetro en el segmento anterior y de 6 mm en el segmento apical (fig. 1), pudiendo anular la fuga aérea. Sin embargo, a las pocas horas, se reinició la fuga aérea con una salida de unos 150 ml/min bajo una aspiración continua -20 cm de agua. La radiografía simple de tórax tras el procedimiento y con aspiración continua, mostró una práctica reexpansión del neumotórax derecho (fig. 2). El paciente fue derivado a su hospital de origen, de donde fue dado de alta con un tubo de drenaje conectado a una

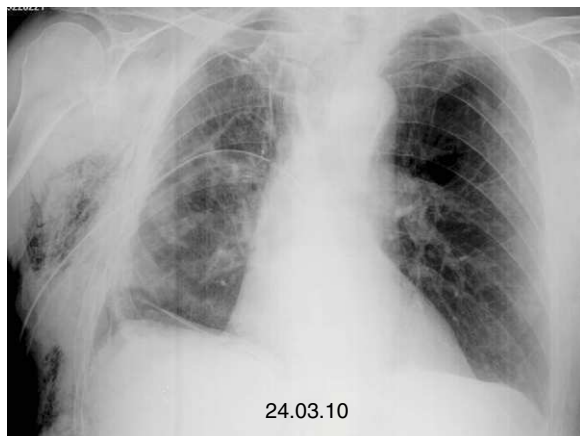


Figura 2. Reexpansión del neumotórax derecho.

válvula de Heimlich que se pudo retirar a los 10 días. Seis meses después del alta médica el paciente permanece estable sin haberse retirado las válvulas, planteándose una futura extracción tan solo ante una eventual complicación pulmonar asociada a las mismas.

Discusión

Son causa de fistula alveolopleural las resecciones pulmonares, el enfisema bulloso, la sarcoidosis avanzada, cambios fibróticos post radioterapia o ablación por radiofrecuencia. Se define, por consenso, que una fuga aérea es persistente si no cesa en 7 días. No existe una base fisiopatológica para considerar que este tiempo sea el requerido para empezar a considerar iniciar una acción terapéutica y otras variables como la enfermedad de base del paciente, su repercusión clínica o la magnitud de la fuga aérea, deberían también considerarse. De esta forma, si el débito de la fuga es escaso a moderado, la actitud conservadora con mantenimiento del tubo de drenaje más allá de los 7 días puede ser la adecuada. Para fugas importantes o con repercusión clínica sobre el paciente, el tratamiento quirúrgico precoz antes de los 7 días, es la mejor opción. Según normativas actuales sobre el manejo del neumotórax, cuando la cirugía no es posible ya sea por enfermedad de base avanzada, situación clínica inestable o la negación del paciente, deben contemplarse tratamientos alternativos como los endoscópicos. Sin embargo, es posible que en futuras ediciones y ante la progresiva evidencia de su efectividad, el tratamiento endoscópico con válvulas unidireccionales ocupe una posición incluso anterior a la cirugía. El coste global del procedimiento (aproximadamente unos 2.200€ por válvula en Europa), también favorecerán su implantación. Existen diferentes tipos de tratamiento endoscópico para la fuga aérea persistente por fistula alveolopleural. Estos incluyen la aplicación de sustancias adhesivas como fibrina, albúmina o glutaraldehído, otras son irritantes proinflamatorias como el etanol o antibióticos y un tercer grupo comprenden la implantación de bloqueadores endobronquiales como los tapones de Watanabe (Novatech, Cedex, Francia) y más recientemente las válvulas de flujo unidireccional como las Zephyr® de Pulmonx (Redwood City, CA; USA) y las IBV® de Olympus Corp. (Tokyo, Japón).

Los tapones de Watanabe están específicamente diseñados para reducir la fuga aérea mediante una oclusión total del bronquio afecto. Están fabricados de silicona radiopaca y disponen de diversos diámetros (5, 6 y 7 mm) con una longitud de entre 1 y 1,5 cm. Watanabe et al consiguen en 60 pacientes una resolución en el 40% y una reducción del débito en el 38% de los casos, con una media de 4 tapones por paciente⁴. Las válvulas unidireccionales Zephyr® e IBV® permiten la salida centrípeta de aire y secreciones, y fueron inicialmente diseñadas para el tratamiento de reducción de volumen pulmonar en el enfisema. Tras incorporar evidencia bibliográfica suficiente, la *Food and Drug Administration* (FDA) de Estados Unidos, aprobó para las IBV® su indicación como tratamiento de la fuga aérea persistente en 2006. La válvula Zephyr® tiene una abertura en su centro y funciona por medio de un sistema parecido a la válvula de Heimlich. Por el contrario, la válvula IBV® permite la salida de aire y secreciones en todo su perímetro por un sistema de varillas metálicas flexibles tipo paraguas. Travaline et al utilizaron las válvulas Zephyr® en el tratamiento de 40 sujetos, afectados de fuga aérea alveolopleural persistente de etiología variada (25 neumotórax espontáneo, 7 postquirúrgica, 6 iatrogénica, 1 cirugía de reducción de volumen, 1 traumática), consiguiendo una resolución completa en el 47,5% de los casos y el 45% en una reducción de la fuga⁵. Se utilizaron una media de entre dos y tres válvulas por paciente, rango entre 1 y 9 válvulas. A parte de esta publicación, se comunicaron otros 13 pacientes en 6 artículos distintos con una tasa de éxito de elevada. El único caso publicado utilizando las válvulas IBV® corresponde a una paciente que presentó un neumotórax y un

enfisema subcutáneo masivo a los 8 días de una ablación por radiofrecuencia de una recidiva local tras resección atípica por carcinoma escamoso tres años antes. Los autores describen una reducción significativa de la fuga con la implantación de dos válvulas a los 15 minutos de acabar el procedimiento⁶.

Todos los abordajes endoscópicos exigen de la localización del bronquio más distal posible del que depende el flujo de aire entrante. El sistema más utilizado es la oclusión consecutiva de las luces bronquiales de más calibre a menos calibre, durante un tiempo que oscila entre 30 segundos a tres minutos, dependiendo de los autores. La visualización de la variación de intensidad del burbujeo de los sistemas convencionales de aspiración bajo sellado de agua, es el procedimiento hasta la fecha empleado para orientar al neumólogo durante la oclusión con balón. La incorporación de aspiradores eléctricos con pantalla digital, como el ThopazTM de Medela, permiten comprobar numéricamente el débito de aire en tiempo real, por lo que representan un avance en el manejo de estas situaciones.

En los casos publicados se constatan dos hechos que estarían indirectamente reflejando la complejidad de la fuga aérea persistente. En primer lugar, el que no se consiga el cese completo de la fuga en la totalidad de los pacientes en el momento de la implantación, y en segundo lugar que el número de válvulas necesarias oscile entre 2 y 4 como media. El modelo de 1 orificio fistuloso dependiendo de 1 bronquio segmentario representaría un modelo simplista. La reducción incompleta de la fuga aérea, ya sea durante la oclusión con balón o tras la implantación de las válvulas, pudiera explicarse por la circulación intrapulmonar de aire⁷ o la presencia de múltiples orificios fistulosos. Exploraciones complementarias como la TC⁸, la broncografía por TC⁹ o la gammagrafía de ventilación con Tc^{99m}¹⁰, pueden ser útiles para localizar y determinar el número de fistulas. Recientemente la compañía Pulmonx dispone del sistema Chartis[®], un neumotacómetro acoplado a un balón endobronquial, que pudiera ser una herramienta útil para determinar la existencia de circulación colateral¹¹. La imposibilidad de una oclusión completa de la fistula después de la implantación de las válvulas no deber considerarse de entrada como un fracaso.

La simple reducción del débito aéreo puede transformar una fuga aérea incontrolable a una situación de manejo conservador, hasta su curación, como ocurrió en el paciente descrito.

Conflicto de intereses

Los autores declaran no tener ningún conflicto de intereses.

Agradecimientos

Al Dr. X. Gonzalez por sus comentarios.

Bibliografía

1. George RB, Herbert SJ, Shames JM, Ellithorpe DB, Weill H, Ziskind MM. Pneumothorax complicating pulmonary emphysema. *JAMA*. 1975;234:389-93.
2. Videm V, Pillgram-Larsen J, Ellingsen O, Andersen G, Ovrum E. Spontaneous pneumothorax in chronic obstructive pulmonary disease: complications, treatment and recurrences. *Eur J Respir Dis*. 1987;71:365-71.
3. Ciccone AM, Meyers BF, Guthrie TJ, Davis GE, Yusen RD, Lefrak SS, et al. Long-term outcome of bilateral lung volume reduction in 250 consecutive patients with emphysema. *J Thorac Cardiovasc Surg*. 2003;125:513-25.
4. Watanabe Y, Matsuo K, Tamaoki A, Komoto R, Hiraki S. Bronchial occlusion with endobronchial Watanabe spigot. *J Bronchol*. 2003;10:264-7.
5. Travaline JM, McKenna Jr RJ, De Giacomo T, Venuta F, Hazelrigg SR, Boomer M, et al., Endobronchial Valve for Persistent Air Leak Group. Treatment of persistent pulmonary air leaks using endobronchial valves. *Chest*. 2009;136:355-60.
6. Abu-Hijleh M, Blundin M. Emergency use of an endobronchial one-way valve in the management of severe air leak and massive subcutaneous emphysema. *Lung*. 2010;188:253-7.
7. Fessler HE. Collateral ventilation, the bane of bronchoscopic volume reduction. *Am J Respir Crit Care Med*. 2005;171:423-4.
8. Ricci ZJ, Haramati LB, Rosenbaum AT, Liebling MS. Role of computed tomography in guiding the management of peripheral bronchopleural fistula. *J Thorac Imaging*. 2002;17:214-8.
9. Sarkar P, Patel N, Chusid J, Shah R, Talwar A. The role of computed tomography bronchography in the management of bronchopleural fistulas. *J Thorac Imaging*. 2010;25:W10-3.
10. Nielsen KR, Blake LM, Mark JB, DeCampi W, McDougall IR. Localization of bronchopleural fistula using ventilation scintigraphy. *J Nucl Med*. 1994;35:867-9.
11. Aljuri N, Freitag L. Validation and pilot clinical study of a new bronchoscopic method to measure collateral ventilation prior to endobronchial lung volume reduction. *J Appl Physiol*. 2009;106:774-83.