

Nota clínica

Sarcoidosis pulmonar inducida por antagonistas del factor de necrosis tumoral en la artritis reumatoide: presentación de un caso y revisión de la literatura médica

Laia Gifre^{a,*}, Virginia Ruiz-Esquide^a, Antoni Xaubet^b, José A. Gómez-Puerta^a, M. Victoria Hernández^a y Raimon Sanmartí^a

^a Servicio de Reumatología, Hospital Clínic de Barcelona, Barcelona, España

^b Servicio de Neumología, Hospital Clínic de Barcelona, Barcelona, España

INFORMACIÓN DEL ARTÍCULO

Historia del artículo:

Recibido el 21 de abril de 2010

Aceptado el 12 de mayo de 2010

On-line el 17 de julio de 2010

Palabras clave:

Sarcoidosis
Tratamiento contra el factor de necrosis tumoral
Etanercept
Citocinas

Keywords:

Sarcoidosis
Anti-TNF
Etanercept
Cytokines

RESUMEN

Se presenta una paciente de 72 años con artritis reumatoide evolucionada que fue diagnosticada de granulomatosis pulmonar compatible con sarcoidosis tras 49 meses de tratamiento con etanercept. El cuadro clínico y radiológico remitió al suspender el tratamiento contra el factor de necrosis tumoral (TNF) y con tratamiento corticoideo. Hasta la actualidad se han descrito 27 casos de sarcoidosis pulmonar, comprobados histológicamente, durante el tratamiento con antagonistas del TNF, siendo más frecuente con etanercept que con los anticuerpos monoclonales anti-TNF infliximab y adalimumab. Se discuten los probables mecanismos patogénicos de esta acción paradójica de los antagonistas del TNF. Es importante para el clínico reconocer esta infrecuente complicación del tratamiento anti-TNF.

© 2010 SEPAR. Publicado por Elsevier España, S.L. Todos los derechos reservados.

Lung Sarcoidosis Induced by TNF Antagonists in Rheumatoid Arthritis: A Case Presentation and a Literature Review

ABSTRACT

We report on a 72 year-old woman with long-standing rheumatoid arthritis diagnosed as granulomatosis due to pulmonary sarcoidosis after 49 months of treatment with etanercept. A clinical and radiological improvement was seen after tumor necrosis factor (TNF) antagonist withdrawal plus a course of steroids. Currently, 27 cases of histological proven sarcoidosis with pulmonary involvement have been reported in relation to anti-TNF therapy, with etanercept being more frequent in comparison with the anti-TNF monoclonal antibodies infliximab and adalimumab. Potential pathogenic mechanisms of the paradoxical effect of anti-TNF treatment is discussed. It is important for clinicians to be aware of this potential and uncommon complication of biological therapy with TNF antagonists.

© 2010 SEPAR. Published by Elsevier España, S.L. All rights reserved.

Introducción

La sarcoidosis es una enfermedad granulomatosa sistémica de etiología desconocida. Se ha descrito la asociación entre sarcoidosis y enfermedades autoinmunes tales como el síndrome de Sjögren, el lupus eritematoso sistémico, la polimiositis, la espondilitis anquilosante, la miositis con cuerpos de inclusión y la esclerodermia¹,

así como con la artritis reumatoide (AR), aunque dicha asociación parece excepcional². En los últimos años se han documentado casos de granulomatosis compatible con sarcoidosis en pacientes con AR y otras enfermedades inflamatorias durante el tratamiento con antagonistas del factor de necrosis tumoral (TNF)³.

Se presenta el caso de una paciente con AR en la que se detectó la presencia de sarcoidosis pulmonar a los 49 meses de tratamiento con el receptor soluble del TNF, etanercept (ETN). Se realiza una revisión de la bibliografía de los casos descritos de granulomatosis sarcoidea con afectación pulmonar en pacientes tratados con antagonistas del TNF y se sugieren hipótesis fisiopatológicas.

* Autor para correspondencia.

Correos electrónicos: lgifre@clinic.ub.es, laiagifre@hotmail.com (L. Gifre).

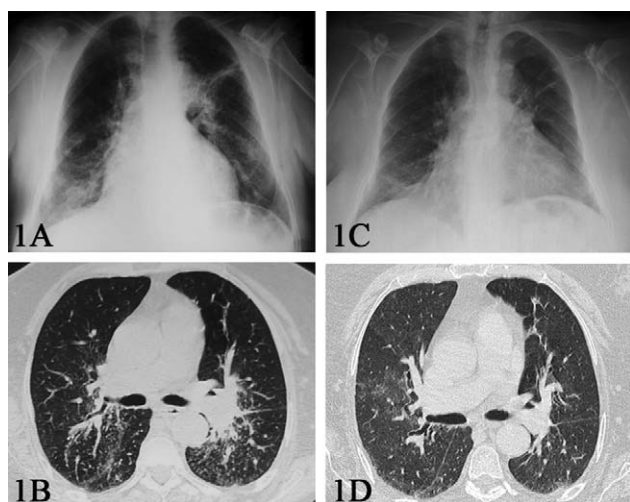


Figura 1. A) Radiografía de tórax en el momento del diagnóstico, en la que se observan infiltrados reticulonodulillares a nivel parahiliar izquierdo y en el lóbulo inferior derecho. B) Tomografía computarizada que muestra conglomerados adenopáticos peribroncoalveolares. C) Radiografía de tórax al año. D) Tomografía computarizada al año, sin conglomerados adenopáticos.

Caso clínico

Mujer de 72 años con historia de AR seropositiva y erosiva de 10 años de evolución, que había realizado tratamiento con antiinflamatorios no esteroideos, glucocorticoides y diversos fármacos antirreumáticos modificadores de enfermedad (sales de oro, metotrexato y leflunomida) que fueron retirados por escasa eficacia. En 2002 inició tratamiento con infliximab (INF), retirado por pérdida de la eficacia, y en agosto de 2004 inició tratamiento con ETN en dosis de 25 mg/2 veces por semana en monoterapia con muy buena respuesta clínica. Como secuela de su enfermedad, la paciente requirió artroplastia total de ambas rodillas. Entre otros antecedentes, destacaban la hipertensión arterial y la osteoporosis con fractura del fémur y fractura vertebral a nivel L5.

En septiembre de 2008, la paciente presentó un cuadro de 10 semanas de disnea progresiva y astenia. La paciente presentaba taquipnea. La auscultación respiratoria era normal, y la exploración articular mostró tumefacción de la tercera articulación metacarpofalángica de la mano derecha. Se realizó una radiografía de tórax que evidenció infiltrados reticulonodulillares a nivel parahiliar izquierdo y en el lóbulo inferior derecho (fig. 1A). La tomografía computarizada (TAC) torácica de alta resolución mostró un patrón nodulillar difuso con conglomerados perihiliares (fig. 1B). Los análisis sanguíneos mostraron una VSG de 96 mm/h, una PCR de 4,26 mg/dl y una hemoglobina de 9,9 g/dl, con función renal y hepática normal. Los niveles de la enzima convertidora de la angiotensina (ECA) fueron de 49 UI (valor normal <60 UI). El factor reumatoide fue de 49 UI/l (valor normal <25 UI/l) y los anticuerpos frente a los péptidos citrulinados de 731 UI (valor normal <25 UI). Tanto los marcadores tumorales como el resto de los autoanticuerpos fueron negativos (incluidos los anticuerpos antimembrana basal, anti-ADN y ANCA), así como la prueba cutánea de Mantoux. La exploración funcional respiratoria mostró una alteración ventilatoria restrictiva (FVC de 1,95 l [el 69% de los valores de referencia], FEV1 de 1,38 l [el 67% de los valores de referencia], FEV1/FVC del 98% y disminución de la capacidad de transferencia para el monóxido de carbono de 13,9 ml/min/mmHg [el 65% de los valores de referencia]). La gasometría arterial evidenció hipoxemia (PaO_2 de 75 mmHg, PaCO_2 de 35 mmHg y saturación basal de oxígeno del 97%). Los hemocultivos y el análisis del esputo fueron negativos. Se le realizó una fibrobroncoscopia que mostró inflamación difusa de la mucosa bronquial. El análisis microbiológico del lavado broncoalveolar (cultivo para bac-

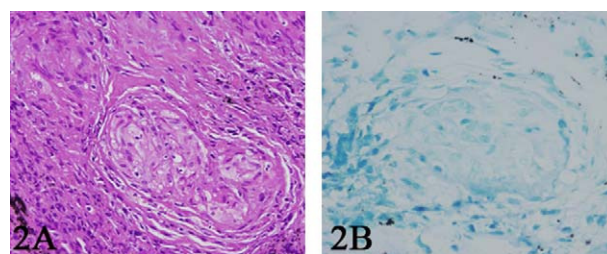


Figura 2. A) Biopsia transbronquial con tinción hematoxilina-eosina ($\times 20$) en la que se observa un granuloma con células histiocitarias, células gigantes multinucleadas (sin necrosis ni caseum) compatible con el diagnóstico de sarcoidosis. B) Tinción de Ziehl-Nielsen ($\times 40$) de la biopsia transbronquial, sin demostración de bacilos de Koch.

terias y hongos, tinción de Ziehl-Nielsen, tinción de plata, PCR de micobacterias y cultivo de Lowenstein) fue negativo. El análisis citológico del lavado broncoalveolar mostró un aumento del cociente linfocitos CD4/CD8 de 5,7 (valores de referencia de 1,6–1,8). Se realizó una biopsia transbronquial que demostró la presencia de granulomas con células histiocitarias y células gigantes multinucleadas sin necrosis ni caseum compatible con el diagnóstico de sarcoidosis (fig. 2A y B).

Se retiró el tratamiento con ETN y se inició tratamiento con prednisona en dosis de 40 mg al día con reducción progresiva de la dosis. Al mes de iniciar el tratamiento con corticoides, la paciente estaba asintomática y la TAC mostró la resolución de los conglomerados adenopáticos. A los cinco meses del inicio del tratamiento corticoideo, y a pesar del tratamiento con dosis bajas de prednisona (5 mg), se produjo una reactivación moderada de la artritis, por lo que se inició tratamiento con leflunomida (10mg/día) con buena respuesta clínica. A los 12 meses de seguimiento, la radiografía de tórax mostró una mejoría de los infiltrados pulmonares (fig. 1C) y en la TAC (fig. 1D) no se evidenciaron adenopatías.

Revisión

Se describe el caso de una paciente con AR que desarrolló una sarcoidosis pulmonar mientras recibía tratamiento con ETN, un fármaco biológico antagonista del TNF. El cuadro clínico respiratorio y los infiltrados pulmonares mejoraron con la retirada del tratamiento biológico y el inicio del tratamiento con glucocorticoides, por lo que se considera que el ETN podría tener un papel en el desarrollo de la enfermedad granulomatosa en esta paciente.

Se han descrito 27 casos, incluido el caso presentado en el artículo, de sarcoidosis con confirmación histopatológica inducida por tratamiento con antagonistas del TNF en pacientes con enfermedades reumáticas inflamatorias. En la tabla 1 se resumen los principales datos de estos pacientes. La mayoría eran mujeres (78%) con una media de edad de 49 años (rango de 27–72 años). Quince pacientes tenían AR, 7 espondiloartropatía, 4 artritis psoriásica y un paciente síndrome de sinovitis, acné, pustulosis, hiperostosis y osteítis. El antagonista del TNF más empleado fue el ETN (en el 52% de los casos), seguido de INF (30%) y adalimumab (18%). La media de meses de tratamiento biológico antes del diagnóstico de sarcoidosis fue de 23 meses (rango de 1–60 meses). Un 41% de los pacientes tenía afectación extrapulmonar concomitante, destacando la afectación cutánea, seguida de la ocular y parotídea. Las adenopatías mediastínicas y paratraqueales fueron las afectaciones pulmonares más frecuentes (85%), seguidas del infiltrado reticulonodulillar y los nódulos pulmonares (67%). Un 33% presentaba un patrón radiológico de Siltzbach en estadio I, un 52% un patrón radiológico en estadio II y un 15% en estadio III; ningún paciente presentaba fibrosis pulmonar. Los valores de la ECA estaban aumentados en 9 de los 21 pacientes (43%) en que se analizó. En todos los pacientes se suspendió el tratamiento biológico y en un 52% se añadió tratamiento

Tabla 1
Pacientes con sarcoidosis pulmonar inducidas por el tratamiento con antagonistas del factor de necrosis tumoral¹³⁻¹⁹

Autor	Edad. Sexo	Enfermedad de base	Anti-TNF y duración (meses)	Afectación pulmonar y extrapulmonar:	ECA	Suspensión de anti-TNF	Resolución
González López, 2006	70. H	EA	ETN (21 m)	Adenopatías hiliares y paratraqueales+nódulos cutáneos	↑	Sí	Total
Verschuieren, 2007	53. M	AR	ETN (6 m)+MTX	Adenopatías mediastínicas+infiltrado reticulonodulillar	↑	Sí	Total
Verschuieren, 2007	46. M	AR	ETN (12 m)	Adenopatías hiliares+lesiones cutáneas	Nd	Sí	Total
Farah, 2007	40. M	APs	ETN (10 m)	Adenopatías mediastínicas+nódulos pulmonares	↑	Sí	Total
Kudrin, 2007	52. M	AR	ETN (18 m)	Adenopatías mediastínicas+nódulos pulmonares+tumefacción parotídea	N	Sí	Total
Louie, 2007	35. M	EA	ETN (1 m)	Adenopatías hiliares y mediastínicas+infiltrados pulmonares+uveítis	Nd	Sí	Total
Toussiro, 2008	49. M	AR	ETN (26 m)	Adenopatías hiliares+infiltrado reticulonodulillar	N	Sí	Total
Peno-Green, 2002	50. M	AR	ETN (2 m)	Infiltrado reticulonodulillar+lesiones cutáneas	N	Sí	Total
Phillips, 2005	37. H	APs	ETN (19 m)	Infiltrado reticulonodulillar bilateral	N	Sí. Inicio de ADA	Total
Daïen, 2009	69. M	AR	ETN (27 m)+GC	Adenopatías mediastínicas y apicales+eritema nodoso+uveítis anterior bilateral	N	Sí. Inicio de ADA	Total
Ishiguro, 2008	65. M	AR	ETN (21 m)	Adenopatías hiliares+nódulos pulmonares	N	Sí	Total
Daïen, 2009	38. M	EA	ETN (18 m)	Infiltrados pulmonares bibasales	Nd	Sí. Inicio de ADA	Total
Skoie, 2010	48. M	AR	ETN (36 m)+MTX	Adenopatías hiliares	N	Sí	Total
Josse, 2009	64. M	AR	INF (38 m)	Adenopatías paratraqueales bilateral+nódulos pulmonares+lesiones cutáneas	N	Sí. Inicio de rituximab	Parcial
O'Shea, 2006	34. H	APs	INF (60 m)	Adenopatías hiliares+derrame pleural	Nd	Sí	Parcial
Toussiro, 2008	27. H	EA	INF (17 m)	Adenopatías hiliares+infiltrados pulmonares	↑	Sí	Total
Almodovar, 2007	34. M	EA	INF (24 m)	Adenopatías hiliares+infiltrados pulmonares	Nd	Sí	Total
Massara, 2009	45. H	APs	INF (25 m)	Adenopatías hiliares+infiltrado reticulonodulillar	N	Sí	Total
Daïen, 2009	54. M	EA	INF (14 m)	Adenopatías mediastínicas+infiltrado basal	Nd	Sí. Inicio de ETN	Total
Daïen, 2009	50. H	EA	INF (51 m)	Adenopatías hiliares y mediastínicas	↑	Sí	Total
Van der Stoep, 2009	51. M	AR	INF (48 m)+MTX	Adenopatías hiliares+tumefacción parotídea	N	Sí. Inicio de ETN	Total
Massara, 2009	30. M	AR	ADA (27 m)+MTX	Infiltrados pulmonares bilateral	↑	Sí	Total
Daïen, 2009	53. M	AR	ADA (21 m)	Adenopatías mediastínicas+infiltrados pulmonares+eritema nodoso	↑	Sí	Parcial (pulmonar)
Daïen, 2009	51. M	SAPHO	ADA (1 m)	Adenopatías hiliares y mediastínicas+infiltrados pulmonares	↑	Sí	Total
Metyas, 2007	62. M	AR	ADA (24 m)+MTX+LFN	Adenopatías subcarinales y paratraqueales+granulomas en la médula ósea	↑	Sí. Inicio de HCQ	Total
Van der Stoep, 2009	55. M	AR	ADA (8 m)	Adenopatías hiliares y mediastínicas+eritema nodoso	N	Sí. Re inicio de ADA	Total
Caso presentado	72. M	AR	ETN (49 m)	Adenopatías hiliares+nódulos pulmonares	N	Sí	Total

↑: elevado; ADA: adalimumab; APs: artritis psoriásica; AR: artritis reumatoide; EA: espondilitis anquilosante; ECA: enzima convertidora de la angiotensina; ETN: etanercept; H: hombre; HCQ: hidroxicloroquina; INF: infliximab; LFN: leflunomida; M: mujer; MTX: metotrexato; N: normal; Nd: no disponible; SAPHO: sinovitis, acné, pustulosis, hiperostosis y osteítis; TNF: factor de necrosis tumoral.

Tabla 2Pacientes con sarcoidosis extrapulmonar inducida por el tratamiento con antagonistas del factor de necrosis tumoral^{15,14–16,20}

Autor	Edad. Sexo	Enfermedad de base	Anti-TNF y duración (meses)	Afectación extrapulmonar:	ECA	Suspensión de anti-TNF	Resolución
Hashkes, 2003	7. H	AIJ	ETN (2 m)	Uveítis+hepatitis	↑	Sí	Parcial
Baughman, 2003	46. H	APs	ETN (2 m)	Nódulos cutáneos	N	Sí	Total
Popper, 1999	72. M	AR	ETN (18 m)+MTX	Reacción inflamatoria dolorosa sobre lesiones cicatriciales cutáneas	↑	Sí. Reinicio de ETN	Total
Skoie, 2010	42. H	EA	ETN (12 m)	Tumefacción parotídea+adenopatías cervicales, paraaórticas y mesentéricas+afectación hepática	↑	Sí. Inicio de ADA+MTX	Total
Sturfelt, 2008	41. M	AR	INF(69 m)+MTX	Meningoencefalitis+iridociclitis+adenopatías mediastínicas+afectación parotídea	N	Sí	Derivación ventriculoperitoneal
Dhaille, 2010	56. M	AIJ	ADA (3 m)	Nódulos cutáneos+reacción inflamatoria en lesiones cicatriciales cutáneas	N	Sí	Total

↑: elevado; ADA: adalimumab; AIJ: artritis idiopática juvenil; APs: artritis psoriásica; AR: artritis reumatoide; ECA: enzima convertidora de la angiotensina; ETN: etanercept; H: hombre; INF: infliximab; M: mujer; MTX: metotrexato; N: normal; TNF: factor de necrosis tumoral.

con glucocorticoides. El 26% de los pacientes requirió tratamiento biológico con otro fármaco por reactivación de la artritis, excepto un caso, indicado por afectación pulmonar sarcoide. La evolución de la sarcoidosis fue satisfactoria con resolución completa en su mayoría (89%), excepto en 3 pacientes en que fue parcial.

Además de los pacientes con sarcoidosis pulmonar inducida por el tratamiento biológico, se han descrito casos de granulomatosis sarcoide, confirmada por histología, sin afectación pulmonar durante el tratamiento con antagonistas del TNF (tabla 2). Se han comunicado 6 casos (50% mujeres) con una media de edad 44 años (rango de 7–72 años), y en un 50% de los casos la concentración de la ECA estaba aumentada. El fármaco principalmente implicado fue también el ETN y la media de meses de tratamiento antes de la aparición de la sarcoidosis fue de 18 meses. Un paciente con artritis psoriásica tratado con los tres fármacos anti-TNF actualmente disponibles presentó nódulos cutáneos compatibles con sarcoidosis⁴.

Al igual que el caso de los antagonistas del TNF, también se han descrito casos de sarcoidosis durante el tratamiento con interferón α^3 , fármaco utilizado en el tratamiento de neoplasias, esclerosis múltiple e infecciones por el virus de la hepatitis C⁵. Se ha sugerido que el interferón α , por su acción inmunomoduladora, podría inducir la activación de macrófagos y la formación de granulomas, produciendo lesiones tipo sarcoidosis⁵.

Discusión

Se desconocen los mecanismos patogénicos implicados en la aparición de la granulomatosis sarcoide en pacientes tratados con antagonistas del TNF. De hecho, el TNF- α interviene en la formación y el mantenimiento del granuloma^{6,7}, por lo que se ha postulado que los antagonistas del TNF podrían ser útiles para el tratamiento de enfermedades granulomatosas como la sarcoidosis⁸. En una serie de 9 pacientes con sarcoidosis pulmonar, el tratamiento con INF fue efectivo en todos los casos⁹. En un posterior estudio controlado a doble ciego en 138 pacientes se comprobó la eficacia de INF en esta enfermedad¹⁰. En este sentido, la inducción de la granulomatosis sarcoide en el curso del tratamiento con antagonistas del TNF debería ser considerada como un efecto paradójico de difícil explicación. Además, podrían existir diferencias notables en cuanto al riesgo de esta complicación, que es más elevada en el curso del tratamiento con ETN. Apoyaría este incremento del riesgo el estudio prospectivo en fase II con 17 pacientes con sarcoidosis pulmonar que fueron tratados con ETN y que fue cancelado antes de su finalización, ya que la mayoría de los pacientes tratados no mejoraron o incluso empeoraron¹¹.

Aunque todos los fármacos anti-TNF ejercen su acción bloqueando a la citocina proinflamatoria TNF- α , tienen importantes

diferencias tanto en su estructura como en las características farmacocinéticas y farmacodinámicas, lo que podría explicar, en parte, las diferencias que pueden observarse en cuanto a la eficacia clínica para un mismo paciente y a la distinta frecuencia o características de los posibles efectos adversos, incluida la inducción de lesiones granulomatosas^{6,12}.

Este hecho podría explicar, en parte, la mayor incidencia de sarcoidosis con ETN en comparación con los anticuerpos monoclonales. El ETN, a diferencia del INF, se une solo de forma parcial al TNF transmembrana, dejando también libre la forma soluble monomérica, y no produce lisis celular, por lo que la inhibición del TNF no sería suficiente para preservar la formación del granuloma^{6,12}. Por otra parte, hay que considerar que existen otras citocinas que también están implicadas en la formación y el mantenimiento del granuloma, como la IL-2, la IL-18 y el gammainterferón⁸. Se ha sugerido que los antagonistas del TNF podrían modular la expresión de estas citocinas, restableciendo una respuesta TH1. Así, el ETN ha demostrado que induce un incremento de la síntesis linfocitaria del gammainterferón. Se ha sugerido también que, por su particular cinética de unión entre el receptor soluble y la molécula del TNF, podría producirse una redistribución del TNF- α de los lugares de producción de la inflamación a otros tejidos^{6,12}. Por otra parte, aunque con menor frecuencia, la sarcoidosis puede ser inducida por anticuerpos monoclonales anti-TNF, que, a su vez, incrementan la tasa TH1/TH2 en la sangre periférica⁶.

En resumen, se han descrito 27 casos de sarcoidosis pulmonar durante el tratamiento anti-TNF, la mayoría con ETN, que, por sus características y relación temporal, parecen ser consecuencia directa del tratamiento biológico. Es importante para el clínico reconocer esta posible complicación, que deberá contemplarse en el diagnóstico diferencial de las diversas formas de afectación pulmonar que pueden observarse en pacientes con enfermedades reumáticas inflamatorias, especialmente la AR.

Bibliografía

- Torralla KD, Quismorio Jr FP. Sarcoidosis and the rheumatologist. *Curr Opin Rheumatol*. 2009;21:62–70.
- Kucera RF. A possible association of rheumatoid arthritis and sarcoidosis. *Chest*. 1898;95:604–6.
- Ramos-Casals M, Brito-Zerón P, Soto M-J, Cuadrado M-J, Khamashta MA. Autoimmune disease induced by TNF-targeted therapies. *Best Pract Res Clin Rheumatol*. 2008;22:847–61.
- Dhaille F, Viseux V, Caudron A, Dadban A, Tribout C, Boumier P, et al. Cutaneous sarcoidosis occurring during anti-TNF-alpha treatment: Report of two cases. *Dermatology*. 2010;220, 234–7.
- Doyle MK, Berggren R, Magnus JH. Interferon-induced sarcoidosis. *J Clin Rheumatol*. 2006;12:241–8.
- Wallis RS, Ehlers S. Tumor necrosis factor and granuloma biology: Explaining the differential infection risk of etanercept and infliximab. *Semin Arthritis Rheum*. 2005;34:34–8.

7. Ray JC, Flynn JL, Kirschner DE. Synergy between individual TNF-dependent functions determines granuloma performance for controlling *Mycobacterium tuberculosis* infection. *J Immunol*. 2009;182:3706–17.
8. Callejas-Rubio JL, López-Pérez L, Ortego-Centeno N. Tumor necrosis factor- α inhibitor treatment for sarcoidosis. *Ther Clin Risk Manag*. 2008;4:1305–13.
9. Sweiss NJ, Welsch MJ, Curran JJ, Ellman MH. Tumor necrosis factor inhibition as a novel treatment for refractory sarcoidosis. *Arthritis Rheum*. 2005;15:788–91.
10. Judson MA, Baughman RP, Costabel U, Flavin S, Lo KH, Kavuru MS, et al. Efficacy of infliximab in extrapulmonary sarcoidosis: Results from a randomised trial. *Eur Respir J*. 2008;31:1189–96.
11. Utz JP, Limper AH, Kalra S, Specks U, Scott JP, Vuk-Pavlovic ZV, et al. Etanercept for the treatment of stage II and III progressive pulmonary sarcoidosis. *Chest*. 2003;124:177–85.
12. Ehlers S. Tumor Necrosis factor and its blockade in granulomatous infections: Differential modes of action of infliximab and etanercept. *Clin Infect Dis*. 2005;41:S199–203.
13. González-López MA, Blanco R, González-Vela MC, Fernández-Llaca H, Rodríguez-Valverde V. Development of sarcoidosis during etanercept therapy. *Arthritis Rheum*. 2006;55:817–20.
14. Massara A, Cavazzini L, La Corte R, Trotta F. Sarcoidosis appearing during anti-tumor necrosis factor alpha therapy: A new “class effect” paradoxical phenomenon. Two case reports and literature review. *Semin Arthritis Rheum*. 2010;39:313–9.
15. Daien CI, Monnier A, Claudepierre P, Constantin A, Eschard JP, Houvenagel E, et al. Sarcoid-like granulomatosis in patients treated with tumor necrosis factor blockers: 10 cases. *Rheumatology*. 2009;48:883–6.
16. Skoie IM, Wildhagen K, Omdal R. Development of sarcoidosis following etanercept treatment: A report of three cases. *Rheumatol Int*. 2010. En prensa.
17. Josse S, Klemmer N, Moreno-Swirc S, Göeb V, Lequerré T, Vittecoq O. Infliximab induced skin and pulmonary sarcoidosis in a rheumatoid arthritis patient. *Joint Bone Spine*. 2009;76:718–9.
18. Van der Stoep D, Braunstahl G, Zeven J, Wouters J. Sarcoidosis during anti-tumor necrosis factor- α therapy: No relapse after rechallenge. *J Rheumatol*. 2009;36:12.
19. Metyas SK, Tadros RM, Arkfeld DG. Adalimumab-induced noncaseating granuloma in the bone marrow of a patient being treated for rheumatoid arthritis. *Rheumatol Int*. 2009;29:437–9.
20. Popper HH. Epithelioid cell granulomatosis of the lung: New insights and concepts. *Sarcoidosis Vasc Diffuse Lung Dis*. 1999;16:32–46.