

- Kaneko Y, Satoh H, Haraguchi N, Imagawa S, Sekizawa K. Radiologic findings in primary pulmonary plasmacytoma. *J Thorac Imaging*. 2005;20:53-4.
- Goździuk K, Kedra M, Rybojad P, Sagan D. A rare case of solitary plasmacytoma mimicking a primary lung tumor. *Ann Thorac Surg*. 2009;87:e25-6.
- Luh SP, Lai YS, Tsai CH, Tsao TC. Extramedullary plasmacytoma (EMP): Report of a case manifested as a mediastinal mass and multiple pulmonary nodules and review of literature. *World J Surg Oncol*. 2007;5:123.
- Marisavljevic D, Markovic O, Cemerikic-Martinovic V, Ponomarev D. Plasmacytoma of the lung: an indolent disease resistant to conventional myeloma treatment: Informe de un caso. *Med Oncol*. 2005;22:207-10.

Edson Marchiori\*, Arthur Cardoso, Gláucia Zanetti y Bruno Hochhegger

Servicio de Radiología, Universidade Federal Fluminense, Rio de Janeiro, Brasil

\*Autor para correspondencia.

Correo electrónico: edmarchiori@gmail.com (E. Marchiori).

doi:10.1016/j.arbres.2010.01.002

## Tumor de Askin intrapulmonar. Una forma inusual de presentación

### *Intrapulmonary Askin Tumour: an Unusual Form of Presentation*

Sr. Director:

Askin en 1979<sup>1</sup> llamó la atención sobre la existencia de un tumor maligno de la pared torácica, que afectaba a gente joven y presentaba un comportamiento agresivo; actualmente este tumor se incluye dentro de los tumores neuroectodérmicos primitivos periféricos (pPNET), siendo su localización más frecuente la pared torácica<sup>2</sup>. Presentamos un caso de tumor pPNET, intrapulmonar sin afectación de la pared torácica.

Hombre de 76 años que estaba siendo estudiado por EPOC y al que se le detecta en la Rx de tórax (no mostrada) una tumoración en el vértice pulmonar derecho. El paciente no refería dolor torácico. Se le practicó una TC torácica (fig. 1), apreciándose en el segmento apical del lóbulo superior derecho, la presencia de una tumoración sólida, con contorno espiculado, de 3,5 cm de diámetro, sin adenopatías o derrame pleural asociado. Tras la intervención, el diagnóstico anatomopatológico fue de tumor neuroendocrino pulmonar primitivo (pPNET-tumor de Askin). El paciente recibió tratamiento coadyuvante con de quimioterapia (adriamicina, vincristina y ciclofosfamida), falleciendo a los 6 meses.

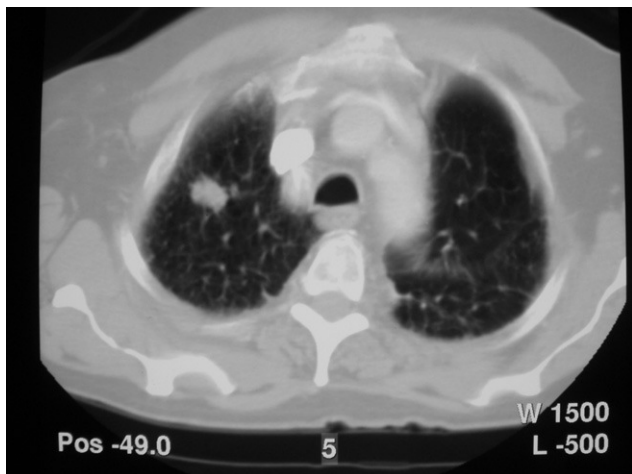


Figura 1. TC de tórax: tumoración de contornos espiculados en vértice pulmonar derecho sin contacto con la pleura.

El término de pPNET es el preferido actualmente para describir una familia de tumores que se caracterizan por una translocación cromosómica específica, t(11; 22) (q24; p12), y que presentan en grado variable características de diferenciación neuroectodérmicas<sup>3</sup>. La clínica asociada suele ser dolor torácico (39%), deformidad de la pared o masa palpable; se ha descrito su asociación con otras neoplasias de tipo hematológica, como la enfermedad de Hodgkin<sup>4</sup>.

Radiológicamente, se presenta como una masa de partes blandas de pared torácica que puede asociarse a erosión costal y derrame pleural, siendo fácilmente diagnosticada mediante TC y RM, que además, permiten delimitar su extensión, valorar los efectos de la quimioterapia y las posibles recurrencias tras la cirugía<sup>3</sup>. Dentro de la rareza de este tipo de neoplasia de la pared torácica, la localización intrapulmonar (como en nuestro caso) ha sido escasamente reportada<sup>5</sup>.

El diagnóstico definitivo de estos tumores se realiza mediante el estudio anatomopatológico de la pieza quirúrgica. El tratamiento consiste en la resección radical de la tumoración, acompañada de quimioterapia con/sin radioterapia. Se han descrito recidivas tras la cirugía (local o a distancia) siendo el pronóstico generalmente infausto<sup>2,3</sup>.

## Bibliografía

- Askin FB, Rosai J, Sibley RK, Dehner LP, Mc Alister WH. Malignant small cell tumour of the thoracopulmonary region in childhood: a distinctive clinicopathologic entity of uncertain histogenesis. *Cancer*. 1979;43:2438-51.
- Cañizares MA, Arnau A, Cantó A. Tumor de Askin de pared torácica con metástasis precoz. *Arch Bronconeumol*. 2001;37:215-6.
- Tazi I, Zafad S, Madani A, Harif M, Quessar A, Benchekroun S. Tumeur d'Askin : à propos d'un cas avec revue de la littérature. *Issue Series Title: Cancer Radiother*. 2009;13:771-4.
- Gladish GW, Sabloff BM, Munden RF, Truong MT, Erasmus JJ, Chasen MH. Primary Thoracic Sarcomas. *RadioGraphics*. 2002;22:621-37.
- Verfaillie G, Hoorens A, Lamote J. Primary primitive neuro-ectodermal tumour of the lung. *Acta Chir Belg*. 2009;109:381-4.

José Manuel Cabello-Bautista\*, Ángel Daniel Domínguez-Pérez y María Alcázar Iribarren-Marín

Unidad de Gestión Clínica de Radiodiagnóstico, Hospitales Universitarios Virgen del Rocío, Sevilla, España

\*Autor para correspondencia.

Correo electrónico: jmc82@hotmail.com (J.M. Cabello-Bautista).

doi:10.1016/j.arbres.2010.01.011