

crónica. En este caso hallamos que el compromiso pulmonar de la psoriasis, que se hallaba en una fase de exacerbación, fue una neumonía organizada confirmada por anatomía patológica, que respondió de manera excelente al tratamiento con esteroides, al igual que el cuadro de psoriasis.

Después de una exhaustiva búsqueda sólo hallamos la publicación de 2 casos de psoriasis con neumonía organizada. En uno se constató una infección aguda por citomegalovirus, por lo que se asumió como secundaria a este virus⁵. En el otro caso es difícil precisar, aunque no se descarta, que la causa de esta enfermedad pulmonar fuera la psoriasis, ya que la paciente tenía el antecedente de haberse tratado con metotrexate y ciclosporina y que en el transcurso de la hospitalización se le administraron múltiples fármacos que pueden haber producido la afectación pulmonar, entre ellos acitretin, cuya vinculación con el compromiso intersticial se halla bien documentada⁶. En el caso de la paciente que comunicamos, no recibió ningún fármaco que justificara el cuadro, como así también fueron negativos todos los estudios bacteriológicos realizados. Asimismo, la respuesta a esteroides, sin ninguna otro fármaco, fue muy buena desde el punto de vista pulmonar como cutáneo, por lo que inferimos que existió una clara asociación entre las 2 entidades y que sería el primer caso comunicado que vincula, sin dudas, la neumonía organizada con la psoriasis.

En conclusión, debemos decir que la psoriasis puede cursar con manifestaciones pulmonares y que la neumonía organizada puede ser una forma más de afectación pulmonar de esta enfermedad.

doi:10.1016/j.arbres.2009.11.002

Bibliografía

1. Epler GR, Colby TV, Mc Loud TC, Carrington CB, Gaensler EA. Bronchiolitis obliterans organizing pneumonia. *N Eng J Med.* 1985;312:152-8.
2. Cordier JF. Cryptogenic organizing pneumonia. *Clin Chest Med.* 2004;25:727-738. vi-vii. Revisión.
3. Bravo Soberón A, Torres Sánchez MI, García Río F, Sánchez Almaraz C, Parrón Pajares M, Pardo Rodríguez M. Patrones de presentación de la neumonía organizada mediante tomografía computarizada de alta resolución. *Arch Bronconeumol.* 2006;413-6.
4. Xaubet A, Ancochea J, Blanquer R, Montero C, Morell F, Rodríguez Becerra E, et al. Diagnóstico y tratamiento de las enfermedades pulmonares intersticiales difusas. *Arch Bronconeumol.* 2003;39:580-600.
5. Messina M, Scichilone N, Guddo F, Bellia V. Rapidly progressive organizing pneumonia associated with cytomegalovirus infection in a patient with psoriasis. *Monaldi Arch Chest Dis.* 2007;67:165-8.
6. Webber NK, Elston CM, O'Toole EA. Generalized pustular psoriasis and cryptogenic organizing pneumonia. *Br J Dermatol.* 2008;158:853-4.

Miguel Penizzotto^{a,*}, Mariela Retegui^b y
María Florencia Arrién Zucco^c

^a Servicio de Neumonología, Sanatorio San Roque, Curuzú Cuatiá, Corrientes, Argentina

^b Servicio de Anatomía Patológica, Sanatorio San Roque, Curuzú Cuatiá, Corrientes, Argentina

^c Servicio de Diagnóstico por Imágenes Sanatorio San Roque, Curuzú Cuatiá, Corrientes, Argentina

*Autor para correspondencia.

Correo electrónico: penitato@curuzu.net (M. Penizzotto).

Neumonía redonda: una causa poco habitual de nódulos pulmonares múltiples

Round Pneumonia: A Rare Cause of Multiple Pulmonary Nodes

Sr. Director:

La neumonía redonda (NR) es una causa muy infrecuente de nódulo pulmonar solitario, más aún en adultos, y raramente puede presentarse como nódulos múltiples y simular una afectación tumoral difusa del parénquima pulmonar. Presentamos el caso de una mujer de 56 años, con antecedentes de asma bronquial y fumadora de 50 cigarrillos/día. Acudió a nuestro hospital con clínica de 5 días de evolución de dolor pleurítico en el hemitórax izquierdo, tos seca, sudoración nocturna, fiebre elevada, astenia y pérdida de peso de 2 kg en este tiempo. El examen físico general fue normal, salvo por la auscultación de algún crepitante aislado en el hemitórax izquierdo. No había signos de cianosis, acropaquias ni adenopatías a ningún nivel. La clínica y los parámetros hematológicos y bioquímicos apoyaban la etiología infecciosa: leucocitosis (15.800/mm³), elevación de la proteína C reactiva (33,4UI) y velocidad de sedimentación globular (62 mm/h), pero la radiografía de tórax reveló la presencia de varios nódulos pulmonares, por lo que se decidió su ingreso para estudio de las lesiones descritas con objeto de descartar un origen neoplásico. Igualmente se inició tratamiento antibiótico oral con levofloxacino (500 mg/24 h) y se solicitó una TC de tórax. Se amplió el estudio con pruebas microbiológicas, marcadores tumorales e inmunología, que resultaron todas negativas, salvo la antigenemia en orina, que reveló positividad para neumococo. Dos días después de su ingreso se constató

mejoría de la clínica respiratoria. Posteriormente, en el séptimo día de ingreso, se solicitó un nuevo control analítico y radiológico donde se pudo comprobar la normalización de los parámetros sanguíneos alterados y la resolución de los nódulos pulmonares, hecho que confirmó la TC, en la que no se evidenciaron las lesiones descritas ni adenopatías a ningún nivel. Se mantuvo el tratamiento antibiótico hasta completar 10 días y se decidió el alta médica de la paciente y su seguimiento ambulatorio en consulta. A la vista de los resultados, la paciente se diagnosticó de una NR de localización múltiple por neumococo. Seis meses después del episodio, la paciente continúa asintomática, las pruebas hematológicas son normales y no hay evidencia radiológica de recidiva (fig. 1).

La NR es un subtipo raro de neumonía lobular debida a un defecto del desarrollo del tejido conectivo (poros de Köhn y canales de Lambert). Mientras que en la infancia es una entidad bien conocida (afecta principalmente a los niños menores de 8 años), apenas se ha descrito en adultos. Se presenta habitualmente como una lesión única, en forma de nódulo o masa, en el contexto de un cuadro indicativo de infección respiratoria. Existen pocos casos en los que se haya comunicado su presentación en forma de lesiones nodulares múltiples o como un nódulo principal con varios satélites, lo que le confiere especial importancia, pues puede simular una afectación tumoral, más aún si existen antecedentes y factores de riesgo. Los síntomas y las alteraciones analíticas están relacionados con el tamaño¹ y suelen ser los habituales (fiebre, tos, disnea, dolor torácico, leucocitosis, elevación de la proteína C reactiva y velocidad de sedimentación globular), pero con frecuencia estas neumonías pasan inadvertidas en los adultos y aparecen como hallazgo casual en pacientes asintomáticos. Radiológicamente¹⁻³ la NR puede presentarse como un nódulo de hasta 7 cm de diámetro máximo, localizado

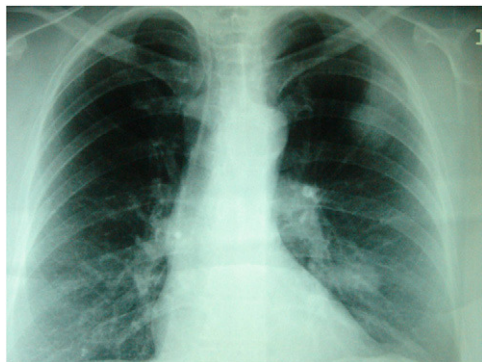


Figura 1. Radiografía posteroanterior de tórax. Se visualizan 3 lesiones nodulares sin broncograma aéreo, de 2-3 cm de diámetro, localizadas en el hemitórax izquierdo; 2 adyacentes situadas en el lóbulo superior izquierdo, periféricas, y otra central y parahiliar en el lóbulo inferior del mismo lado.

en los lóbulos inferiores y posteriores, adyacente a la pleura, a veces con broncograma aéreo y de bordes lisos o no bien definidos, y son posibles las lesiones satélites. Aunque la etiología microbiana es muy variada, la mayoría de los casos, tanto en niños como en adultos, se atribuyen a *Streptococcus pneumoniae*. No obstante, otros autores⁴ defienden la hipótesis de que probablemente la fiebre Q sea la causa más frecuente de NR en los adultos, sobre todo cuando las lesiones son múltiples. El diagnóstico diferencial⁵ incluye principalmente las neoplasias, sobre todo si las lesiones se encuentran en los lóbulos superiores (carcinoma bronquioloalveolar, metástasis o linfomas), otras infecciones (quistes hidatídicos, parásitos y oportunistas o embolias sépticas), causas inmunológicas (sarcoidosis o Wegener), metabólicas, vasculares (malformaciones arteriovenosas) y enfermedades profesionales. A pesar de todos los estudios analíticos y radiológicos habituales, en ocasiones es difícil descartar el diagnóstico de malignidad, salvo por la clínica y la evolución final, de manera que hoy en día se barajan otras pruebas diagnósticas, de momento sin éxito, como la PET⁶. En cuanto a su evolución, en la mayoría de los casos suele ser favorable, ya sea autolimitada o tras instaurar tratamiento antibiótico y se resuelve por completo. Por esto, varios autores⁵ afirman que es importante conocer esta entidad cuando nos

encontramos ante un diagnóstico de nódulos pulmonares múltiples a fin de poder descartarla antes de realizarle al paciente estudios complementarios más intensivos.

Como puede verse, éste es un ejemplo de NR de presentación radiológica atípica, que simula una afectación tumoral parenquimatosa difusa y que se resolvió tras la administración de tratamiento antibiótico. A nuestro entender podríamos resumir, por tanto, que la NR de localización múltiple es una causa infrecuente, pero benigna, de nódulos pulmonares múltiples, por lo que debería tenerse en cuenta, aun en pacientes asintomáticos, a la hora de elaborar un diagnóstico diferencial correcto.

Bibliografía

1. Miyake H, Kaku A, Okino Y, Hori Y, Nakano F, Takuma M, et al. Clinical manifestations and chest radiographic and CT findings of round pneumonia in adults. *Nippon Igaku Hoshasen Gakkai Zasshi*. 1999;59:448-51.
2. Wagner AL, Szabunio M, Hazlett KS, Wagner SG. Radiologic manifestations of round pneumonia in adults. *AJR Am J Roentgenol*. 1998;170:723-6.
3. Kim YW, Donnelly LF. Round pneumonia: Imaging findings in a large series of children. *Pediatr Radiol*. 2007;37:1235-40.
4. Antón E. A frequent error in etiology of round pneumonia. *Chest*. 2004;125:1592-1593.
5. Zylberman M, Cordova E, Farace G. Round pneumonia in adults, an unusual presentation of lung parenchyma infection: A report of two cases and review of the literature. *Clinical Pulmonary Medicine*. 2006;13:229-31.
6. Shie P, Farukhi I, Hughes RS, Oz OK. Round pneumonia mimicking pulmonary malignancy on F-18 FDG PET/CT. *Clin Nucl Med*. 2007;32:55-6.

Miguel A. Núñez Viejo ^{*,a,b}, Ana Fernández Montes ^{a,b} y David Iturbe Fernández ^{a,b}

^aDepartamento de Medicina Interna, Hospital Universitario Marqués de Valdecilla, Universidad de Cantabria, Santander, España

^bDepartamento de Neumología, Hospital Universitario Marqués de Valdecilla, Universidad de Cantabria, Santander, España

*Autor para correspondencia.

Correos electrónicos: manuvi2004@hotmail.com, minunez@humv.es (M.A. Núñez Viejo).