



Nota clínica

Neumonitis por hipersensibilidad tras exposición a *Candida* sppCarlos Serrano^a, Alfonso Torrego^b, Alfonso Loosli^c, Antonio Valero^{c,*} y César Picado^c^a Unidad de Alergia, Hospital Fundación Valle del Lili, Cali, Colombia^b Servicio de Neumología, Hospital de la Santa Creu i Sant Pau, Barcelona, España^c Servicio de Neumología y Alergia Respiratoria, Institut del Tórax, Hospital Clínic, Barcelona, España

INFORMACIÓN DEL ARTÍCULO

Historia del artículo:

Recibido el 28 de agosto de 2009

Aceptado el 29 de agosto de 2009

On-line el 7 de octubre de 2009

Palabras clave:

Neumonitis por hipersensibilidad

Candida albicans

Enfermedad pulmonar

RESUMEN

La neumonitis por hipersensibilidad (NH) es una enfermedad pulmonar debida a la exposición a diferentes antígenos por vía inhalada de forma intensa y recurrente. Describimos el caso de un paciente con NH por exposición doméstica a *Candida* spp. Para llegar al diagnóstico se consideraron la presentación clínica, el antecedente de exposición, los hallazgos radiológicos, el lavado broncoalveolar, la función pulmonar y el estudio inmunoalérgico, siendo confirmado de forma definitiva tras la realización de la provocación bronquial específica. Se ha demostrado reactividad cruzada entre diferentes especies de *Candida* y, a pesar de realizar el diagnóstico en este caso con *Candida albicans*, no podemos definir con exactitud qué especie es la responsable de la NH.

© 2009 SEPAR. Publicado por Elsevier España, S.L. Todos los derechos reservados.

Hypersensitivity Pneumonitis after Exposure to *Candida* spp

ABSTRACT

Hypersensitivity pneumonitis (HP) is a lung disease caused by heavy and recurrent inhalation of antigens. We describe the case of a patient with HP caused by domestic exposure to *Candida* spp. The diagnosis was made by taking into consideration the, clinical presentation, exposure history, radiological findings, bronchoalveolar lavage, lung function and the immuno-allergy study. The diagnosis was definitively confirmed by performing a specific bronchial provocation test. It has been shown that there is cross-reactivity between different *Candida* species, and despite making the diagnosis in this case with *Candida albicans*, we were unable to define exactly which species was responsible for the HP.

© 2009 SEPAR. Published by Elsevier España, S.L. All rights reserved.

Keywords:

Hypersensitivity pneumonitis

Candida albicans

Lung disease

Introducción

La neumonitis por hipersensibilidad (NH), también llamada alveolitis alérgica extrínseca, es una enfermedad pulmonar debida a la exposición a diferentes antígenos por vía inhalada de forma intensa y recurrente. Clásicamente, la presentación clínica de la enfermedad se ha subdividido en 3 tipos, agudo, subagudo y crónico, los cuales van a estar determinados por la intensidad, frecuencia y duración de la exposición al antígeno¹.

El diagnóstico se realiza a partir de síntomas clínicos, patrón radiológico de la tomografía computarizada (TAC), lavado broncoalveolar, pruebas de función pulmonar, provocación bronquial específica y exámenes inmunológicos. La demostración de precipitinas y la positividad de las pruebas cutáneas al antígeno sospechoso son útiles pero no diagnósticas. La reproducción del patrón de síntomas mediante una provocación bronquial específica se considera la prueba definitiva en su diagnóstico².

Candida albicans es un saprofito común del aparato respiratorio superior y raramente causa enfermedad pulmonar. De hecho, las infecciones pulmonares por *Candida* ocurren exclusivamente en niños pequeños, ancianos y pacientes inmunocomprometidos.

Se ha descrito la presencia de la enfermedad asociada a la exposición a *Candida* y otros mohos en el uso de humidificadores ultrasónicos³⁻⁵, y también a partir de la diseminación hematogena de antígeno de *Candida* desde la mucosa intestinal^{6,7}. Se han comunicado pocos casos de NH en que *Candida* se identifique como el agente causal^{8,9}, a pesar de la dificultad para definir de forma precisa la especie de *Candida* responsable⁸.

Describimos un caso de NH secundaria a la exposición doméstica a *Candida*.

Observación clínica

Varón de 39 años con antecedentes personales de rinitis alérgica y asma leve intermitente, fumador de 10 paquetes-año, empleado en el sector de la automoción. Refería episodios recurrentes de tos seca, disnea progresiva (hasta esfuerzos

* Autor para correspondencia.

Correo electrónico: valero@clinic.ub.es (A. Valero).

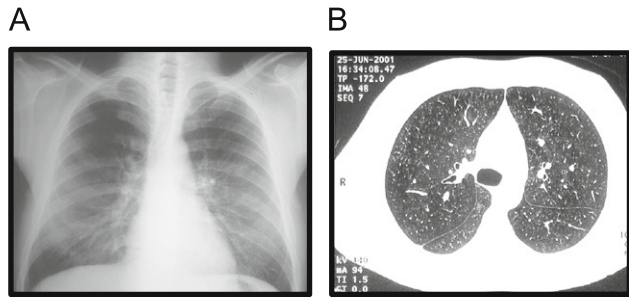


Figura 1. Patrón radiológico: infiltrado intersticial difuso en la radiografía de tórax simple (A), e infiltrado micronodular con fondo en vidrio esmerilado en la tomografía computarizada de tórax de alta resolución (B).

moderados), astenia, artralgias, mialgias y fiebre, por lo que en varias ocasiones había sido visitado en urgencias, donde se habían constatado cuadros febriles (39–40°C) con estertores finos bibasales, requiriendo hospitalización en una de estas visitas.

El paciente refería que el inicio de los síntomas coincidía con la aparición en su lavabo de unas humedades ocasionadas por una fuga de aguas residuales. Había observado que los síntomas mejoraban al trasladarse a vivir fuera de su domicilio habitual. Aportó muestras de su domicilio, obtenidas de las zonas de humedad del lavabo. Se realizaron cultivos de este material, donde se identificaron *Alternaria* spp., *Fusarium* spp., *Penicillium* spp., *Candida* spp. y *Aspergillus* spp.

De los exámenes complementarios realizados, fueron negativos la serología, los hemocultivos y los cultivos para micobacterias. El hemograma era normal con 12.500 leucocitos (un 68% neutrófilos), al igual que los parámetros bioquímicos y de coagulación.

En cuanto a las pruebas de función respiratoria, los resultados de la espirometría forzada fueron los siguientes: volumen espiratorio forzado en el primer segundo del 101%, capacidad vital forzada del 98%, índice de 82 y prueba broncodilatadora no significativa. En la pletismografía, la capacidad pulmonar total fue del 97%, el volumen residual del 98%, la capacidad inspiratoria del 93% y el volumen corriente del 102%. La capacidad de difusión del monóxido de carbono era del 73%, y la relación entre ésta y el volumen alveolar, del 71%. Los resultados de gases en sangre arterial (21%) fueron: presión arterial de oxígeno de 80 mmHg, presión arterial de anhídrido carbónico de 39,5 mmHg y pH de 7,39.

En la radiografía convencional y la TAC se observó un patrón intersticial difuso, así como una imagen de vidrio deslustrado en la TAC (fig. 1).

Se efectuaron fibrobroncoscopia y lavado broncoalveolar. La fórmula celular fue la siguiente: un 42% macrófagos (normal: 80–90%), un 29% linfocitos (normal \leq 12%) y un 28% neutrófilos (normal \leq 3%).

Por lo que se refiere al estudio inmunológico, se realizaron pruebas cutáneas intradérmicas y determinación de precipitinas con *Penicillium notatum*, *Aspergillus fumigatus*, *Cladosporium herbarum*, *Alternaria alternata* y *Micropolyspora faeni*, y únicamente fueron positivas a *Candida* (fig. 2). La determinación de inmunoglobulina G (IgG) a 3 especies de *Candida* (*C. albicans*, *C. krusei* y *C. parapsilosis*) fue positiva.

Se practicó una provocación bronquial específica a *C. albicans*¹⁰. A las 9 h de recibir nebulización con el extracto (1 mg/ml) el paciente desarrolló síntomas respiratorios (tos, disnea, estertores crepitantes), fiebre, leucocitosis, infiltrados radiológicos y deterioro funcional respiratorio (el volumen espiratorio forzado en el primer segundo pasó del 114 al 67%, la capacidad vital forzado del 109 al 68% y la presión arterial de oxígeno de 87 a 64 mmHg), con recuperación completa 12 h más tarde.

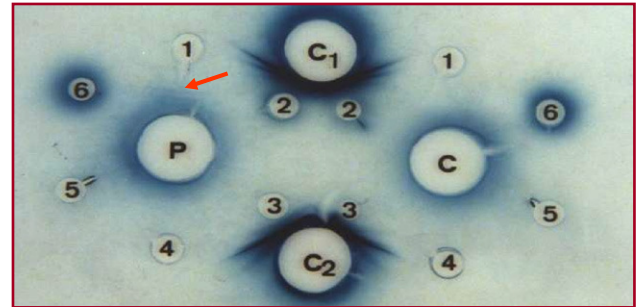


Figura 2. Resultado de las precipitinas contra diferentes mohos. Para estudiar en el suero del paciente la presencia de anticuerpos capaces de producir inmuno-complejos precipitantes con proteínas presentes en los extractos, se utilizó la técnica de doble difusión. Obsérvese la banda de positividad tenue pero significativa (flecha) contra *Candida albicans*. C: suero control negativo (mezcla de 2 personas no alérgicas); C1: suero de conejo anti-*Penicillium notatum*; C2: suero de conejo anti-*Aspergillus fumigatus*; P: paciente; 1: extracto de *Candida albicans*; 2: extracto de *Penicillium notatum*; 3: extracto de *Aspergillus fumigatus*; 4: Extracto de *Cladosporium herbarum*; 5: extracto de *Alternaria alternata*; 6: extracto de *Micropolyspora faeni*.

Discusión

Hemos descrito un caso de NH cuyo agente etiológico es *Candida* y cuyo diagnóstico se realizó mediante pruebas cutáneas, determinación de precipitinas, estudio radiológico, lavado broncoalveolar y, de forma definitiva, con la realización de una prueba de provocación bronquial específica. El paciente cambió de domicilio mientras se arreglaban las humedades del cuarto de baño, tras lo cual regresó sin volver a presentar síntomas hasta la actualidad.

Algunos autores consideran poco específicas las pruebas cutáneas al dar resultados muy dispares¹¹, mientras que otros les otorgan un valor importante en el diagnóstico¹². En este caso en concreto, creemos que las pruebas cutáneas intradérmicas positivas a *Candida* no constituyen una ayuda muy importante en el diagnóstico, dado que *C. albicans* es un moho ubicuo en el ser humano y que la candidina, un extracto obtenido de *C. albicans* que se utiliza para determinar la inmunidad celular, tiene una prevalencia de positividad muy alta entre la población.

Las precipitinas son muy sensibles, pero poco específicas. Se detectan en el 40–50% de las personas expuestas que están asintomáticas, lo cual indica que su presencia no se relaciona necesariamente con la de la enfermedad¹¹. En nuestro paciente fueron positivas a *Candida* spp., pero no a los otros mohos que crecieron en el cultivo del material obtenido del lavado del paciente.

Si bien las pruebas cutáneas, la determinación de precipitinas y el protocolo de provocación se realizaron con extracto de *C. albicans* y fueron claramente positivos, la positividad de los anticuerpos IgG específicos frente a otras 2 especies de *Candida*, que demuestra reactividad cruzada entre ellas, hace que no podamos asegurar qué especie de *Candida* es la responsable de la NH en este caso.

Debido a la escasa frecuencia de *Candida* como responsable de una NH y a las connotaciones legales de indemnización en este caso, consideramos necesaria la realización de la prueba de provocación para definir de forma precisa la fuente antigénica desencadenante de la NH.

En conclusión, describimos un caso infrecuente de NH por exposición a *Candida* spp. en ambiente doméstico, demostrado tras la realización de la provocación bronquial específica. La positividad de anticuerpos IgG específicos contra diversas especies de *Candida* indica la existencia de reactividad cruzada entre ellas.

Agradecimientos

A Bartolomé Borja, del Departamento de I+D de Bial-Aristegui (Bilbao), por la determinación de precipitinas para el estudio de este caso.

A Jorge Martínez, del Departamento de Inmunología, Microbiología y Parasitología de la Facultad de Farmacia (Universidad del País Vasco, Vitoria), por la determinación de las inmunoglobulinas G específicas frente a las diferentes especies de *Candida*.

Bibliografía

1. Fink JN, Ortega HG, Reynolds HY, Cormier YF, Fan LL, Franks TJ, et al. Needs and opportunities for research in hypersensitivity pneumonitis. *Am J Respir Crit Care Med*. 2005;171:792-8.
2. Patel AM, Ryu JH, Reed CE. Hypersensitivity pneumonitis: current concepts and future questions. *J Allergy Clin Immunol*. 2001;108:661-70.
3. Suda T, Sato A, Ida M, Gemma H, Hayakawa H, Chida K. Hypersensitivity pneumonitis associated with home ultrasonic humidifiers. *Chest*. 1995;107:711-7.
4. Álvarez-Fernández JA, Quince S, Calleja JL, Cuevas M, Losada E. Hypersensitivity pneumonitis due to an ultrasonic humidifier. *Allergy*. 1998;53:210-2.
5. Ordoqui E, Orta M, Aranzábal A, Martínez MC, Idoate F, Trujillo MJ, et al. Alveolitis alérgica extrínseca por exposición a un humidificador ultrasónico. *Alergol Inmunol Clin*. 2000;15:400-4.
6. Schreiber J, Struben C, Rosahl W, Amthor M. Hypersensitivity alveolitis induced by endogenous candida species. *Eur J Med Res*. 2000;5:126.
7. Schreiber J, Goring HD, Struben C, Rosahl W, Lakotta W, Amthor M. Interstitial lung disease induced by endogenous *Candida albicans*. *Eur J Med Res*. 2001;6:71-4.
8. Ando M, Yoshida H, Nakashima H, Sugihara Y, Kashida Y. Role of *Candida albicans* in chronic hypersensitivity pneumonitis. *Chest*. 1994;105:317-8.
9. González-Mancebo E, Díez-Gómez ML, Pulido Z, Alfaya T, León F. Swimming-pool pneumonitis. *Allergy*. 2000;55:782-3.
10. Hinojosa M, Fraj J, De la Hoz B, Alcázar R, Sueiro A. Hypersensitivity pneumonitis in workers exposed to esparto grass (*stipa tenacissima*) fibers. *J Allergy Clin Immunol*. 1996;98:985-91.
11. Lacasse Y, Selman M, Costabel U, Dalphin JC, Ando M, Morell F, et al. Clinical diagnosis of hypersensitivity pneumonitis. *Am J Respir Crit Care Med*. 2003;168:952-8.
12. Morell F. Usefulness of specific skin test in the diagnosis of hypersensitivity pneumonitis. *J Allergy Clin Immunol*. 2002;110:939.