

buena respuesta. Esto nos llevó a preguntarnos si la infección, más que consecuencia de la PAP, fue la causa originaria de ésta, como se ha descrito en un subgrupo de pacientes con proteinosis secundarias. En cuanto a la respuesta favorable a los corticoides en la proteinosis, no hemos encontrado ninguna referencia en la literatura médica. En todo caso, probablemente en nuestro paciente fue determinante la acción antiinflamatoria coadyuvante de estos fármacos, unida a la del propio antibiótico. Aunque algunas formas primarias remiten de manera espontánea, se han descrito resultados favorables con el factor estimulante de colonias granulocíticas y microcíticas⁵. A pesar de los avances en el tratamiento, el lavado pulmonar total sigue siendo el tratamiento de referencia, con una tasa de recurrencia, aunque sea transitoria, del 80%⁴.

Silvia Sánchez-Cuellar^a, Francisco Javier García-Pérez^a y María Teresa Reina^b

^aServicio de Neumología. Hospital Universitario de la Princesa. Madrid. España.

^bServicio de Anatomía Patológica. Hospital Universitario de la Princesa. Madrid. España.

- Rossi SE, Erasmus JJ, Volpacchio M, Franquet T, Castiglioni T, McAdams H. "Crazy-paving" pattern at thin-section CT of the lungs: radiologic-pathologic overview. *Radiographics*. 2003;23:1509-19.
- Schoch OD, Shanz U, Koller M, Nakata K, Seymour JF, Russi EW, et al. BAL findings in a patient with pulmonary alveolar proteinosis successfully treated with GM-CSF. *Thorax*. 2002;57:277-80.
- Wang BM, Stern EJ, Schmidt RA, Pierson DJ. Diagnosing pulmonary alveolar proteinosis: a review and an update. *Chest*. 1997;111:460-6.
- Seymour JF, Presneil JJ. Pulmonary alveolar proteinosis. Progress in the first 44 years. *Am J Respir Crit Care Med*. 2002;166:215-35.
- Acosta O, Marañes I, Pérez A, Hernández AI, Bello MD, López Y. Eficacia del GM-CSF en la proteinosis alveolar pulmonar. *Arch Bronconeumol*. 2002;38:191-3.
- Montón C, Peña R, Marín A. Proteinosis alveolar. Tratamiento mediante lavado pulmonar completo. *Arch Bronconeumol*. 2000;36:291-2.



Diafragma multifenestrado como único hallazgo toracoscópico en neumotórax recidivante

Sr. Director: El neumotórax catamenial se define como un neumotórax recidivante, cuyos episodios aparecen en las 48-72 h de la menstruación^{1,3}. Desde que se describió por primera vez, en 1958, se han planteado muchas dudas acerca de su mecanismo fisiopatológico y algunos autores han postulado un origen multifactorial^{1,3}. Se estima que el neumotórax catamenial se asocia sólo en un 22-37% de los casos a endometriosis pleural o diafragmática, y en un 19-33% a fenestraciones

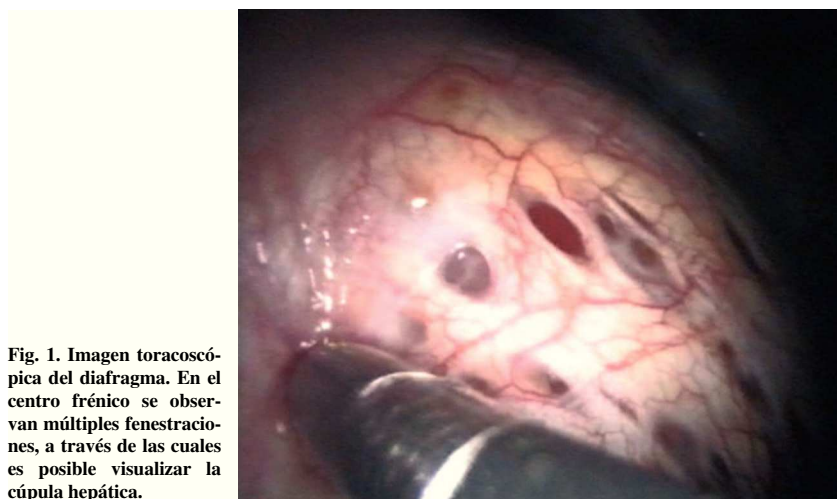


Fig. 1. Imagen toracoscópica del diafragma. En el centro frénico se observan múltiples fenestraciones, a través de las cuales es posible visualizar la cúpula hepática.

de diafragmáticas congénitas o secundarias a endometriosis^{1,3}. Estas lesiones se han descrito como hallazgos intraoperatorios y han inducido a algunos autores a postular la teoría del paso transdiafragmático de aire o de los focos endometriósicos^{1,3}. La mayor frecuencia de estos implantes en el diafragma y su preferencia por el lado derecho podrían reforzar dicha hipótesis^{1,3}.

Presentamos el caso de una paciente de 40 años de edad, sin antecedentes patológicos de importancia, que presentó 3 episodios de neumotórax derecho, manifestado por dolor pleurítico, tos no productiva y disnea leve. Ninguno tuvo relación con los ciclos menstruales ni apareció durante el período menstrual. Los 2 primeros se trataron con drenaje pleural y sucedieron en un lapso de 20 días. El tercer episodio ocurrió a los 7 meses de los anteriores y se indicó una toracoscopía para su tratamiento. Durante ésta no se hallaron lesiones pleuropulmonares. Se efectuaron biopsias de la pleura parietal y del pulmón, sin que se observaran hallazgos patológicos diferenciados. Como únicas lesiones evidentes, se observaron múltiples fenestraciones en el centro frénico del diafragma, por donde se podía ver el hígado (fig. 1). Se efectuó pleurodesis con talco como único procedimiento terapéutico. La evolución fue favorable, sin complicaciones ni recidivas durante un año de observación. En estudios ginecológicos posteriores no ha podido confirmarse la presencia de alteraciones menstruales ni de endometriosis. La paciente refiere frecuentes dispepsias y dolores abdominales inespecíficos, que no se han relacionado con el ciclo menstrual ni con las relaciones sexuales.

En la bibliografía hay pocas referencias de defectos diafragmáticos múltiples en el contexto de un neumotórax recidivante en que no se los relacione con el neumotórax catamenial^{3,4}. En nuestro caso, la falta de concordancia con los ciclos menstruales y la ausencia de endometriosis pleural y diafragmática en la toracoscopía efectuada durante el período menstrual nos inducen descartar este diagnóstico. Cabría entonces preguntarse si el diafragma multifenestrado podría relacionarse con el mecanismo de producción del neumotórax recidivante o sería sólo un hallazgo toracoscópico.

En algunas publicaciones se postula que la entrada de aire por vía transuterina durante las relaciones sexuales (principalmente en posición genupectoral y en la insuflación orogenital) como causa de neumoperitoneo no quirúrgico^{3,5}. Debido a la absorción espontánea del

neumoperitoneo y al tabú que impide hablar sobre temas sexuales, muchas veces presente en el momento de confeccionar una historia clínica, es difícil conocer su verdadera incidencia, que posiblemente esté subestimada³. Algunos autores han conjeturado la combinación de estos 2 infrecuentes mecanismos: la entrada de aire transuterina durante el coito o el ejercicio (que podría estar asociada a una disminución del moco cervical durante la menstruación) con la producción de un neumoperitoneo, y el posterior paso a la pleura a través de las fenestraciones diafragmáticas^{1,4}.

Consideramos válida esta teoría para los casos excepcionales en que, como en el nuestro, se evidencian, como únicos hallazgos patológicos, múltiples fenestraciones en el hemidiafragma derecho, en ausencia de clínica indicativa de otras causas de neumotórax. En nuestra paciente el tratamiento con pleurodesis con talco por toracoscopía fue satisfactorio.

Carlos Alberto Rombolá^a, Pablo del Pozo^b, Antonio Hongo Martínez^a y Pablo León Atance^a

^aServicio de Cirugía Torácica. Complejo Hospitalario Universitario de Albacete. Albacete. España.

^bServicio de Cirugía General. Hospital Morales Meseguer. Murcia. España.

- Cowl CT, Dunn WF, Deschamps C. Visualization of diaphragmatic fenestration associated with catamenial pneumothorax. *Ann Thorac Surg*. 1999;68:1413-4.
- Van Schil PE, Vercauteren SR, Vermeire PA, Nackaerts YH, Van Marck EA. Catamenial pneumothorax caused by thoracic endometriosis. *Ann Thorac Surg*. 1996;62:585-6.
- Alifano M, Jablonski C, Kadiri H, Falcoz P, Gompel A, Camilleri-Broet S, et al. Catamenial and non-catamenial, endometriosis-related or not pneumothorax referred for surgery. *Am J Respir Crit Care Med*. 2007;176:1048-53.
- Funatsu K. Catamenial pneumothorax. Can all cases be explained by the pore hypothesis?. *Chest*. 2003;124:766.
- Jacobs VR, Mundhenke C, Maass N, Hilpert F, Jonat W. Sexual activity as cause for non-surgical pneumoperitoneum. *JSLs*. 2000;4:279-300.