



Tumor carcinoide bronquial metacrónico bilateral

Sr. Director: Los carcinoides bronquiales son tumores neuroendocrinos bien diferenciados, que se clasifican en típicos y atípicos según sus características histológicas, curso clínico y pronóstico. La presentación de un tumor carcinoide bronquial metacrónico es bastante rara, pero aún lo es más la aparición de un tumor carcinoide atípico a los 10 años de haber tratado un carcinoide típico en el hemitórax contralateral, como es el caso que se expone a continuación.

Mujer de 43 años sin antecedentes de interés, con hallazgo casual en la radiografía de tórax de un nódulo pulmonar en el lóbulo inferior izquierdo. En la tomografía computarizada (TC) de tórax se apreciaba un nódulo pulmonar de 1 cm en el segmento 6 izquierdo, sin adenopatías mediastínicas significativas (fig. 1a). La fibrobroncoscopia fue normal. Se realizó videotoroscopia con resección atípica del nódulo. El estudio intraoperatorio mostró la presencia de un tumor carcinoide bronquial, con lo que se procedió a toracotomía posterolateral y segmentectomía típica del segmento 6 izquierdo. El estudio anatomopatológico definitivo mostró la presencia de un tumor carcinoide bronquial típico clasificado como TINOM0.

Tras 10 años de seguimiento sin alteraciones clinicoradiológicas, una radiografía de tórax evidenció en el lóbulo superior derecho un nódulo de 1 cm que no se había apreciado previamente. La TAC de tórax mostró un nódulo de 1,2 cm en dicho lóbulo (fig. 1b) con adenopatías mediastínicas significativas. La fibrobroncoscopia fue normal. La tomografía por emisión de positrones mostró un área de débil actividad metabólica en el LSD, junto a otro foco de moderada actividad metabólica en la región subcarínica. La gammagrafía con pentatreótido ¹¹¹In no reveló depósitos de captación patoló-

gicos. Se realizó toracotomía lateral, hallando un nódulo en el segmento apical del LSD y un conglomerado adenopático subcarínico. Se procedió a efectuar resección atípica de dicho nódulo y estudio anatomopatológico intraoperatorio, el cual reveló la presencia de un tumor neuroendocrino probablemente carcinoide y, en palabras del anatomopatólogo, "especialmente agresivo" por sus características histopatológicas. Se amplió la cirugía realizando lobectomía superior derecha más linfadenectomía mediastínica. El estudio anatomopatológico definitivo mostró la presencia de un tumor carcinoide atípico de 1,5 cm, con afectación extracapsular de los ganglios de los grupos 2, 4 y 7.

Los carcinoides bronquiales son tumores de estirpe neuroendocrina. Se cree que forman parte de un espectro de tumores que, según sus características estructurales y funcionales, abarcan desde el carcinoide típico (bajo grado de malignidad) hasta los carcinomas de células grandes y de células pequeñas (alto grado de malignidad), pasando por el carcinoide atípico (grado intermedio de malignidad)^{1,2}. La mejor técnica de imagen para su diagnóstico es la TC de tórax. Una prueba orientativa es la gammagrafía con octreótido.

El tratamiento del tumor carcinoide consiste en la resección completa de la lesión primaria intentando conservar la mayor cantidad de parénquima sano. Está indicada la linfadenectomía completa cuando se aprecian ganglios afectados o se trata de un carcinoide atípico. En el caso aquí comunicado se realizó segmentectomía típica en la primera intervención, mientras que en la segunda se llevó a cabo lobectomía superior derecha más linfadenectomía, dada la agresividad del segundo tumor.

Lo interesante de este caso es que tras 10 años de seguimiento después de haber tratado un tumor carcinoide típico aparezca otro tumor carcinoide en el hemitórax contralateral, que además resulta ser un carcinoide atípico muy agresivo con afectación extracapsular de varias estaciones ganglionares. La sospecha clínica previa a la cirugía era de tumor carcinoide. El hecho de que histopatológicamente fuera un tumor carcinoide atípico llevó a con-

firmar la hipótesis de que se trataba de un segundo tumor primario pulmonar o tumor metacrónico.

La mayoría de los artículos publicados sobre carcinoides múltiples se refieren a tumores sincrónicos³. Se han publicado pocos casos de tumores carcinoides pulmonares metacrónicos^{4,5}. No hay artículos referentes al caso antes expuesto, es decir, a la presencia de tumores carcinoides metacrónicos pulmonares con distinta histología. Por otro lado, hay que tener en cuenta que, tras la revisión de los criterios diagnósticos del tumor carcinoide, determinados tumores que antes se clasificaban como típicos actualmente quedarían enmarcados en el grupo de los atípicos. En nuestra opinión, esto no es aplicable al caso que nos ocupa, ya que la agresividad del segundo tumor no se corresponde con la del primero, que durante los 10 años de seguimiento ha permanecido sin alteraciones clinicoradiológicas.

Roberto Mongil Poce, Enrique Bermejo Casero y Ricardo Arrabal Sánchez
Servicio de Cirugía Torácica. Hospital Regional Universitario Carlos Haya. Málaga. España.

1. Flieder DB. Neuroendocrine tumors of the lung: recent developments in histopathology. *Curr Opin Pulm Med.* 2002;8:275-80.
2. World Health Organization. World Health Organization histological typing of lung tumors. 3rd ed. Geneva: World Health Organization; 1999.
3. Beshay M, Roth T, Stein R, Schmid RA. Synchronous bilateral typical pulmonary carcinoid tumors. *Eur J Cardiothorac Surg.* 2003;23: 251-3.
4. Cardillo G, Sera F, Di Martino M, Graziano P, Giunti R, Carbone L, et al. Bronchial carcinoid tumors: nodal status and long-term survival after resection. *Ann Thorac Surg.* 2004;77:1781-5.
5. Rea F, Rizzardi G, Marulli G, Bortolotti L. Metachronous bronchial carcinoid tumor. *Eur J Cardiothorac Surg.* 2006;30:394-6.

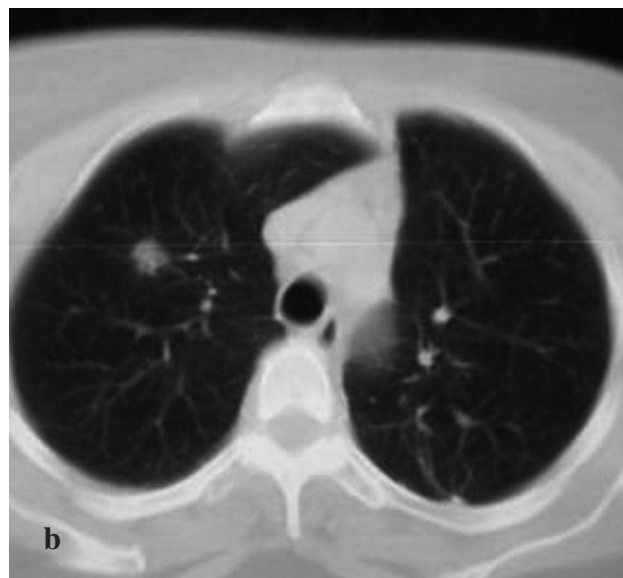
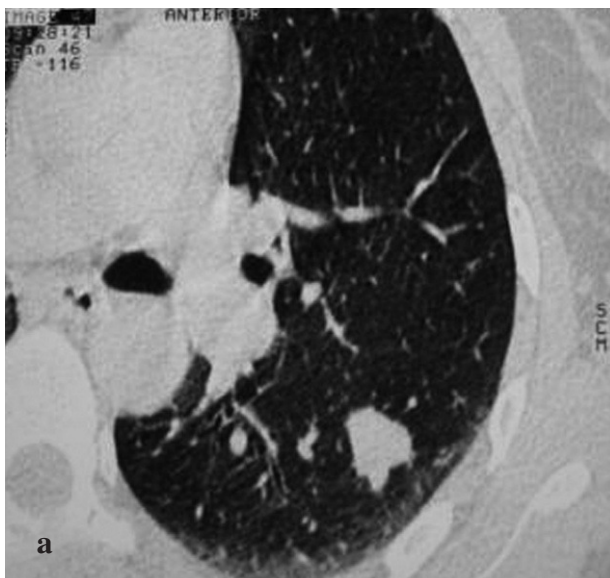

Fig. 1. Tomografías computarizadas de tórax: a) se aprecia un nódulo pulmonar periférico en el lóbulo inferior izquierdo; b) se observa un nódulo pulmonar intraparenquimatoso en el lóbulo superior derecho.