



Corticoides en las exacerbaciones de la EPOC: sí, pero menos

Sr. Director: El uso de glucocorticoides en las exacerbaciones de la enfermedad pulmonar obstructiva crónica (EPOC) se ha extendido ampliamente en la práctica clínica, pero aún no se ha definido la dosis óptima del fármaco. En su reciente revisión Carrera et al¹ aconsejan, apoyándose en recomendaciones de expertos, una dosis de prednisolona de 1,5 a 2 mg/kg/día (de 105 a 140 mg en un paciente tipo de 70 kg), lo que contrasta con los resultados de 2 estudios aleatorizados incluidos en su artículo en los que se proponen dosis menores^{2,3}.

Los glucocorticoides tienen efectos secundarios importantes que conviene tener presente en la práctica asistencial⁴. Entre los agudos, la hiperglucemia reactiva, que suele aparecer con dosis moderadamente altas incluso en períodos cortos, dificulta con frecuencia el manejo clínico de las exacerbaciones. Entre los efectos a largo plazo son especialmente graves la osteoporosis y las fracturas vertebrales, sobre todo en ancianos con masa ósea basalmente reducida. En los pacientes con EPOC grave, el catabolismo proteico está aumentado y la densidad mineral ósea reducida⁵. Además, en este tipo de pacientes se ha extendido el tratamiento prolongado con glucocorticoides inhalados a dosis altas, lo que además aumenta el riesgo de fracturas osteoporóticas⁶. En este contexto, a medida que la enfermedad progresa, las exacerbaciones son más frecuentes y es habitual el empleo repetido de corticoides, que tienen un efecto acumulativo como inductores de osteoporosis lumbar⁷.

Por lo tanto, conviene retomar las experiencias de Davies et al² (en pacientes hospitalizados con un volumen espiratorio forzado en el primer segundo medio del 25% sin acidosis), y de Aaron et al³ (en pacientes ambulatorios con volumen espiratorio forzado en el primer segundo medio < 40%), que con dosis de 30 y 40 mg diarios de prednisolona añadida al tratamiento broncodilatador y antibiótico demostraron un buen resultado clínico en las agudizaciones de la EPOC. Una dosis baja y, por lo tanto, con menor morbilidad parece la más idónea en esta situación clínica.

H. Vereza-Hernández
Servicio de Neumología.
Hospital Juan Canalejo.
La Coruña, España.

1. Carrera M, Sala E, Cosío BG, Agustí AG. Tratamiento hospitalario de los episodios de agudización de la EPOC. Una revisión basada en la evidencia. Arch Bronconeumol. 2005;41:220-9.
2. Davies L, Angus RM, Calverley PMA. Oral corticosteroids in patients admitted to hospital with exacerbations of chronic obstructive pulmonary disease: a prospective randomised trial. Lancet. 1999;354:456-60.

3. Aaron SD, Vandemheen KL, Hebert P, Dales R, Stiell IG, Ahuja J, et al. Outpatient oral prednisone after emergency treatment of chronic obstructive pulmonary disease. N Engl J Med. 2003;348:2618-25.
4. Walsh LJ, Wong CA, Osborne J, Cooper S, Pringue M, Hubbard R, et al. Adverse effects of oral corticosteroids in relation to dose in patients with lung disease. Thorax. 2001;56:279-84.
5. Bolton CE, Ionescu AA, Shiels KM, Pettit RJ, Edwards PH, Stone MD, et al. Associated loss of fat-free mass and bone mineral density in chronic obstructive pulmonary disease. Am J Respir Crit Care Med. 2004;170:1286-93.
6. De Vries F, Van Staa TP, Bracke MS, Cooper C, Leufkens HG, Lammers JW. Severity of obstructive airway disease and risk of osteoporotic fractures. Eur Respir J. 2005;25:879-84.
7. Dubois EF, Roder E, Dekhuijzen R, Zwinderman AE, Schweizer DH. Dual energy x-ray absorptiometry outcomes in male COPD patients after treatments with different glucocorticoid regimens. Chest. 2002;121:1456-63.



Respuesta

Sr. Director: Queremos agradecer a Vereza-Hernández por su interés y enriquecedora lectura crítica de nuestro trabajo¹. Los glucocorticoides sistémicos son eficaces en el tratamiento de la agudización de la enfermedad pulmonar obstructiva crónica (AEPOC)². Sin embargo, como se apuntaba en nuestro artículo, no hay estudios concluyentes sobre la dosis y duración óptima del tratamiento con glucocorticoides en estas circunstancias¹. La mejor evidencia médica disponible a este respecto es la derivada del estudio de Niewoehner et al³, el trabajo más extenso (271 pacientes) disponible diseñado específicamente para evaluar variables clínicas como objetivo primario en AEPOC. Sus resultados demuestran que utilizar dosis iniciales altas de glucocorticoides (125 mg/6 h de metilprednisolona) disminuye los fracasos terapéuticos, acorta la estancia hospitalaria y mejora la función pulmonar de estos pacientes³.

Es cierto que dosis menores de glucocorticoides (30-40 mg cada 24 h) han mostrado resultados positivos en trabajos más cortos⁴, realizados en pacientes ambulatorios⁵ o que continuaban con corticoides inhalados durante el estudio⁵. Este dato: a) confirma la utilidad de los glucocorticoides sistémicos en el tratamiento de las AEPOC; b) mantiene la indefinición acerca de la dosis óptima con que se debe iniciar el tratamiento, y c) permite suponer que las agudizaciones más leves pueden tratarse con dosis inferiores de glucocorticoides. Sin embargo, consideramos que no existe evidencia médica suficiente para recomendar dosis bajas de glucocorticoides en el tratamiento inicial de pacientes con AEPOC que requieren ingreso hospitalario. Por ello, en nuestro artículo¹ se recomiendan dosis iniciales de 0,5 mg/kg/6-8 h de prednisolona si-

guiendo las recomendaciones de la Sociedad Española de Neumología y Cirugía Torácica⁶, y con grado de evidencia D (opinión de grupos de consenso). En el otro extremo, y con el mismo grado de evidencia, el consenso de la American Toracic Society/European Respiratory Society⁷ recomienda emplear dosis bajas de glucocorticoides (30-40 mg/día de prednisolona) y considerar administrarlos por vía inhalatoria incluso en pacientes que requieren cuidados intensivos. En conclusión, la dosis inicial óptima no está bien establecida y cualquier recomendación que se haga sólo puede tener un nivel de evidencia D.

M. Carrera, E. Sala, B.G. Cosío y A.G.N. Agustí
Servicio de Neumología.
Hospital Universitario Son Dureta.
Palma de Mallorca. Mallorca, España.

1. Carrera M, Sala E, Cosío BG, Agustí AG. Tratamiento hospitalario de los episodios de agudización de la EPOC. Una revisión basada en la evidencia. Arch Bronconeumol. 2005;41:220-9.
2. Wood-Baker RR, Gibson PG, Hannay M, Walters EH, Walters JA. Systemic corticosteroids for acute exacerbations of chronic obstructive pulmonary disease. Cochrane Database Syst Rev. 2005;(1):CD001288.
3. Niewoehner DE, Marcia LE, Deupree RH, Collins D, Gross NJ, Light RW, et al. Effect of systemic glucocorticoids on exacerbations of chronic obstructive pulmonary disease. N Engl J Med. 1999;340:1941-7.
4. Davies L, Angus RM, Claverley PMA. Oral corticosteroids in patients admitted to hospital with exacerbations of chronic obstructive pulmonary disease: a prospective randomised trial. Lancet. 1999;354:456-60.
5. Aaron SD, Vandemheen KL, Hebert P, Dales R, Stiell IG, Ahuja J, et al. Outpatient oral prednisone after emergency treatment of chronic obstructive pulmonary disease. N Engl J Med. 2003;348:2618-25.
6. Barberá J, Peces-Barba G, Agustí A, Izquierdo J, Monso E, Montemayor T, et al. Guía clínica para el diagnóstico y el tratamiento de la enfermedad pulmonar obstructiva crónica. Arch Bronconeumol. 2001;37:297-316.
7. Celli BR, MacNee W. Standards for the diagnosis and treatment of patients with COPD: a summary of the ATS/ERS position paper. Eur Respir J. 2004;23:932-46.



Hemotórax espontáneo por rotura de aneurisma de arteria pulmonar en la enfermedad de Rendu-Osler-Weber

Sr. Director: Hemos leído con interés el artículo de Ausín et al¹, que hace referencia a la presencia de un hemotórax espontáneo por rotura de una malformación vascular en el contexto de una enfermedad de Rendu-Osler-Weber. Alrededor de la mitad de los casos de

fístulas arteriovenosas pulmonares se hallan asociados a la enfermedad. Si bien es una circunstancia muy poco frecuente, es bien conocida la posibilidad de que se produzca una rotura espontánea de la malformación que dé lugar a un hemotórax masivo. Esta posibilidad es muy importante en las pacientes que están en estado de gestación, en quienes el tamaño de las fístulas experimenta un importante aumento².

En nuestra unidad se tuvo la ocasión de tratar a una paciente de 24 años, embarazada de 27 semanas de gestación y con antecedentes familiares de enfermedad de Rendu-Osler-Weber. Ingresó en el hospital por un cuadro de disnea asociado a hipotensión (70/40 mmHg), taquicardia de 120 lat/min y taquipnea (40 respiraciones/min). Las manifestaciones clínicas y los hallazgos radiológicos confirmaron la presencia de un hemotórax y se colocó un drenaje pleural con un débito inicial de 300 ml de sangre. Se realizó una arteriografía pulmonar que detectó una imagen de fístula arteriovenosa. Debido a que la situación hemodinámica de la paciente se deterioró y se produjo una salida de sangre importante por el drenaje pleural, se indicó la cirugía de forma urgente. Se detectó la rotura de una fístula arteriovenosa pulmonar por la que se producía una importante hemorragia. Se realizaron sutura mecánica y resección de la misma. Se identificaron más fístulas, y una de ellas de mayor tamaño que también fue resecada³.

Las fístulas arteriovenosas de origen congénito suelen cursar de forma asintomática y en ocasiones con manifestaciones inespecíficas. Los signos y síntomas más frecuentes son la disnea, cianosis y policitemia, en relación con la presencia de hipoxia por la presencia de un *shunt* derecha-izquierda. También se han descrito abscesos cerebrales. La existencia de un hemotórax puede dar lugar a un cuadro hemorrágico muy grave con posibilidad de muerte inmediata por shock hipovolémico. Se ha descrito un mayor peligro de desarrollar esta complicación en la gestación por el mayor gasto cardíaco y por la relajación de la musculatura lisa inducida por las elevadas concentraciones de progesterona que se producen en el embarazo⁴.

Este caso ilustra una posibilidad que consideramos se debe tener en cuenta: cuando se produce un hemotórax espontáneo en una mujer en edad fértil, se debe siempre descartar la presencia de fístulas arteriovenosas y de embarazo. En los casos ya conocidos de enfermedad de Rendu-Osler-Weber y estado de gestación, es importante advertir a la paciente de la posibilidad de presentar un hemotórax espontáneo, el cual se suele producir con mayor frecuencia en la segunda parte del embarazo⁵.

Otra cuestión que queríamos señalar es la posibilidad que existe en la actualidad de utilizar técnicas mínimamente invasivas en el tratamiento de este tipo de situaciones. En un artículo reciente se describe el uso combinado de la embolización selectiva de la fístula y una videotoroscopia. Su aplicación requiere, no obstante, la estabilidad hemodinámica del paciente⁶, circunstancia que no se daba en nuestro caso. En los casos de enfermedad de Rendu-Osler-Weber y embarazo, un seguimiento estricto de las pacientes puede determinar un aumento significativo del tamaño de las fístulas arteriovenosas. En esta situa-

ción puede estar indicada la realización de una embolización profiláctica o incluso de una resección quirúrgica que pueda evitar un hemotórax masivo⁵.

J. Freixinet, P. Rodríguez y M. Hussein
Unidad de Cirugía Torácica. Hospital Universitario de Gran Canaria Dr. Negrín. Las Palmas de Gran Canaria. España.

1. Ausín P, Gómez-Caro A, Moradiellos FJ. Hemotórax espontáneo por rotura de aneurisma de arteria pulmonar en la enfermedad de Rendu-Osler-Weber. Arch Bronconeumol. 2004;40:602-3.
2. Gossage JR, Kani G. Pulmonary arteriovenous malformation: a state of the art review. Am J Respir Crit Care Med. 1998; 158:643-60.
3. Freixinet J, Sánchez-Palacios M, Guerrero F, Rodríguez de Castro F, González D, López L, et al. Pulmonary arteriovenous fistula ruptured to pleural cavity in pregnancy. Scand J Thor Cardiovasc Surg. 1995;29: 39-41.
4. Swinburne AJ. Pregnancy and pulmonary arteriovenous fistula. N Y State J Med. 1992; 12:515-6.
5. Jakobi P, Weiner Z, Best L, Itskovitz-Eldor J. Hereditary hemorrhagic telangiectasia with pulmonary arteriovenous malformations. Obstet Gynecol. 2001;97:813-4.
6. Litzer PY, Douvrin F, Bouchart F, Tabley A, Lemercier E, Baste JM, et al. Combined endovascular and video-assisted thoracoscopic procedure for treatment of a ruptured pulmonary arteriovenous fistula: case report and review of the literature. J Thorac Cardiovasc Surg. 2003;126:1204-7.

 Localizador web
Artículo 93.588

Bronconeumonía por *Nocardia asteroides* en paciente con EPOC

Sr. Director: La nocardiosis es una enfermedad poco frecuente que puede afectar de forma potencial al pulmón, tejidos blandos y cerebro. Su incidencia aumenta en pacientes inmunodeprimidos —infección por el virus de

la inmunodeficiencia humana (VIH), diabetes— y en los que reciben tratamiento inmunodepresor, aunque ocasionalmente se ha descrito en individuos no inmunodeprimidos. La utilización de técnicas diagnósticas más tempranas en los últimos años ha contribuido a que se diagnostique con más frecuencia. Presentamos el caso de un paciente afectado de enfermedad pulmonar obstructiva crónica (EPOC) y bronquiectasias que durante su evolución presentó una bronconeumonía grave por *Nocardia asteroides* que tuvo un curso favorable.

Varón de 57 años, con antecedentes de ex tabaquismo, ex enolismo, bronquiectasias y EPOC grave de 17 años de evolución, con múltiples ingresos por exacerbaciones. Ingresó por aumento de su disnea habitual, febrícula y tos con expectoración purulenta de 10 días de evolución. Como tratamiento de base precisaba oxígeno domiciliario, broncodilatadores, esteroides inhalados, teofilina, antibioterapia ocasional y esteroides orales de forma discontinua, que no recibía desde hacía 2 meses. En la exploración estaba consciente y orientado, sin cianosis, la frecuencia cardíaca era de 100 lat/min y la respiratoria de 25 respiraciones/min. En la auscultación pulmonar se apreciaban roncus y sibilancias diseminadas, sin otros datos destacables. En las pruebas complementarias destacaban: 10.700 leucocitos con desviación izquierda y velocidad de sedimentación globular de 77 mm/h; gasometría arterial (fracción inspiratoria de oxígeno: 0,24) con pH de 7,35, presión arterial de oxígeno de 85 mmHg, presión arterial de anhídrido carbónico de 51 mmHg y HCO₃ de 28. La radiografía de tórax objetivó insuficiencia pulmonar, lesiones residuales en ambos ápex pulmonares, aumento de la trama broncovascular, signos de hipertensión pulmonar de tipo precapilar y discreto patrón alveolar en la llingula. Tras instauración de tratamiento con oxígeno suplementario, broncodilatadores inhalados e intravenosos y antibioterapia empírica (amoxicilina-ácido clavulánico a dosis de 875/125 mg/8h), el paciente evolucionó desfavorablemente, con empeoramiento progresivo, presentando disnea, expectoración purulenta persistente y febrícula, por lo que se agregó ciprofloxacino (500 mg/12 h) al cuarto día del ingreso. El día 8 de su ingreso presentó pico febril de 39 °C, los hemocultivos fueron negativos y el examen del esputo reveló la flora habitual. Una radiografía de tórax mostró infiltrados alveolares parcheados bilaterales que afectaban al lóbulo inferior izquierdo, llingula y ambos lóbulos superiores (fig. 1). El día 9 de ingreso se practicó una fibrobroncoscopia y se observaron signos inflamatorios y secreciones purulentas sin lesiones endobronquiales. El examen microbiológico y cultivo procedente del catéter telescópico y broncoaspirado mostró bacilos grampositivos ramificados, débilmente teñidos con la técnica de Ziehl-Neelsen, que se identificaron como *N. aste-*

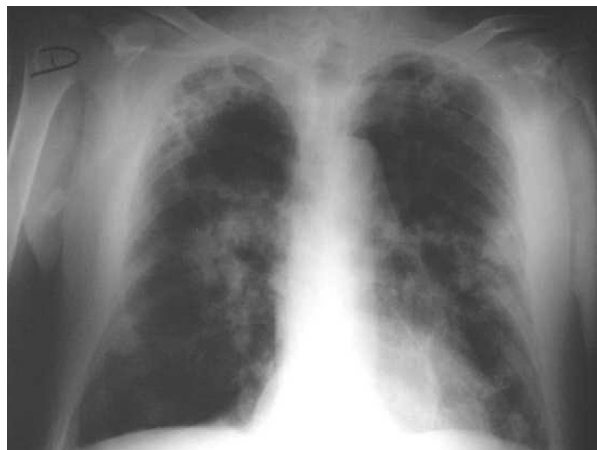


Fig. 1. Infiltrados alveolares parcheados bilaterales y bronquiectasias quísticas.