

## Linfangiomatosis torácica difusa: diagnóstico y tratamiento

E.J. Bermejo Casero, R. Mongil Poce, R. Arrabal Sánchez, A. Fernández de Rota Avecilla, A. Benítez Doménech y J.L. Fernández Bermúdez

Servicio de Cirugía Torácica. Hospital Regional Universitario Carlos Haya. Málaga. España.

La linfangiomatosis constituye una rara clase de tumoración benigna, desde el punto de vista histológico, resultado de un anormal desarrollo y proliferación del sistema linfático. La afectación torácica puede presentarse localizada (linfangioma) o difusa (linfangiomatosis). En la mayoría de los casos el curso evolutivo de la enfermedad es progresivo con aparición de clara morbilidad e incluso mortalidad.

En las formas localizadas la cirugía, principalmente, o la instilación local de sustancias esclerosantes (antígeno estreptocócico OK-432) son el tratamiento elegido. Ahora bien, en las formas difusas existe un material gelatinoso, infiltrante, sin límites definidos. Aquí la radioterapia constituye la principal opción terapéutica.

Se presentan 2 casos de linfangiomatosis torácica difusa con infiltración pulmonar. Se comprueba que la radioterapia a dosis adecuadas consigue la desaparición de los infiltrados pulmonares y del derrame pleural, así como de la disnea y mal estado general. La cirugía es necesaria en la resolución de las complicaciones paralelas a la enfermedad y como técnica diagnóstica.

**Palabras clave:** *Linfangiomatosis torácica. Linfangioma torácico. Infiltrados broncovasculares.*

### Introducción

Los linfangiomas son tumoraciones originadas a partir de un anormal desarrollo del sistema linfático. Afectan principalmente a niños, en los cuales se localizan en el cuello y la cara (higroma quístico)<sup>1</sup>. En el tórax aparecen como formas localizadas (linfangiomas) o proliferaciones difusas (linfangiomatosis). Los síntomas se derivan de la compresión debida a masas mediastínicas o pulmonares, de la existencia de derrames pleuropericárdicos, por fracturas costales o vertebrales, por dolor crónico óseo o disnea causada por infiltración intersticial.

Se presentan 2 casos de linfangiomatosis torácica difusa con infiltrados pulmonares, en una joven mujer de 23 años y un varón de 15 años, ambos de origen marro-

### Diffuse Thoracic Lymphangiomatosis: Diagnosis and Treatment

Histologically, lymphangiomatosis is a rare type of benign neoplasm caused by abnormal development and proliferation of the lymphatic system. Thoracic lymphangiomatosis can present in a localized (lymphangioma) or diffuse form (lymphangiomatosis). In most cases the disease progresses to serious morbidity or even death.

The treatment of choice for localized disease is usually surgery or, less frequently, local injection of sclerosing agents (streptococcus antigen OK-432). However, in diffuse forms there is a gelatinous infiltrate without defined limits. In these cases the main treatment option is radiotherapy.

We report 2 cases of diffuse thoracic lymphangiomatosis with pulmonary infiltrate. In both cases radiotherapy in appropriate doses successfully eliminated pulmonary infiltrates, pleural effusion, dyspnea, and general discomfort. Surgery was needed to resolve complications of the disease and for diagnosis.

**Key words:** *Thoracic lymphangiomatosis. Thoracic lymphangioma. Bronchoalveolar infiltrates.*

quí. Se expone cómo se llegó al diagnóstico de estas enfermedades, así como los resultados tras la aplicación del tratamiento específico.

### Observación clínica

#### Caso 1

Mujer de 23 años sin antecedentes personales de interés que, un año antes de su ingreso en nuestro servicio, había consultado en su país de origen por cuadro de astenia y malestar general. En el estudio radiográfico se detectó una masa mediastínica. Mediante mediastinotomía anterior izquierda se tomó biopsia de la lesión, que se diagnosticó en ese momento de angiolipoma (en su país).

Posteriormente acudió al servicio de urgencias de un hospital comarcal de su entorno al sufrir un cuadro de disnea brusca (a causa de un derrame pleural izquierdo masivo). Trasladada desde Melilla, en la exploración física la paciente presentaba un estado de desnutrición importante, así como palidez de piel y mucosas. En la auscultación destacaba hipofonosis del hemitórax izquierdo. Los análisis revelaron una he-

Correspondencia: Dr. E.J. Bermejo Casero.  
Servicio de Cirugía Torácica. Hospital Regional Universitario Carlos Haya.  
Avda. Carlos Haya, s/n. 29010 Málaga. España.

Recibido: 30-3-2004; aceptado para su publicación: 4-5-2004.

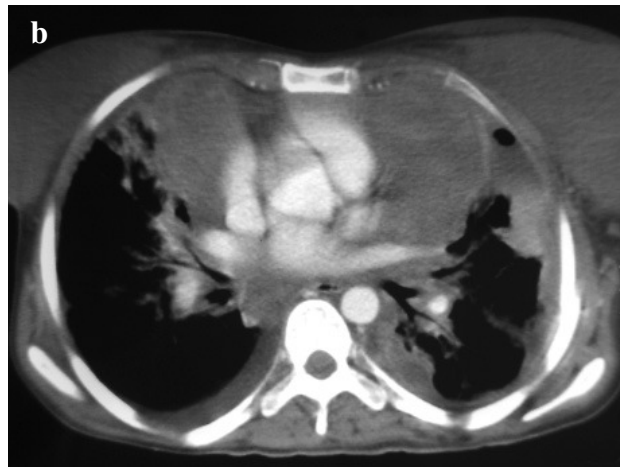
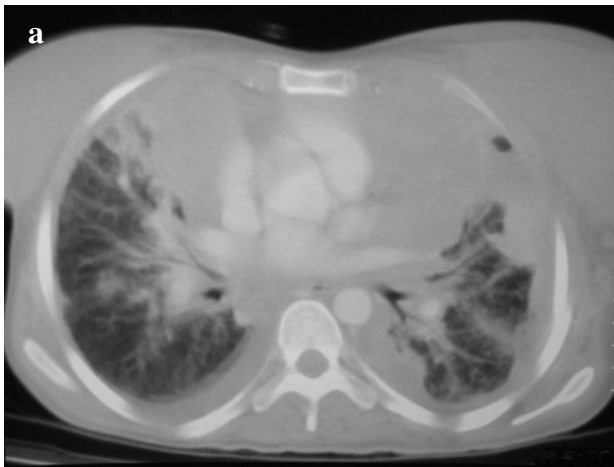


Fig. 1. Tumoraciones mediastínicas, con infiltrado peribroncovascular pulmonar (a) y con derrame pleural bilateral en la ventana mediastínica (b).

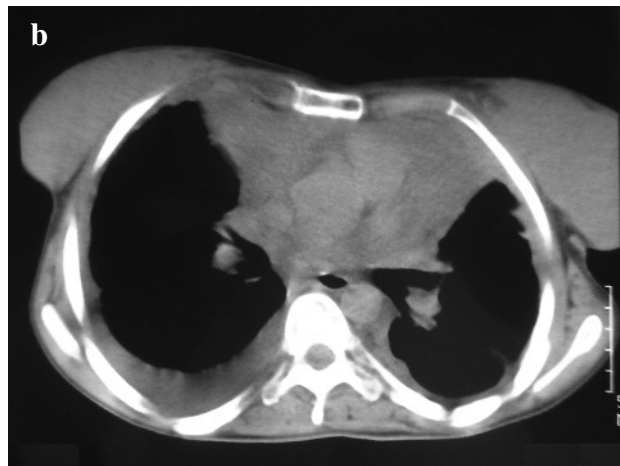
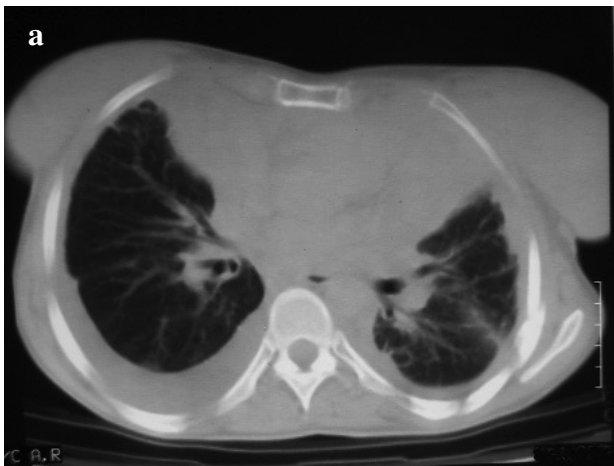
Fig. 2. Desaparición del infiltrado pulmonar tras la radioterapia (a) y reducción de la tumoración mediastínica tras la radioterapia (b).

moglobina de 9,1g/dl, 103.000/nl de plaquetas y 13.700/nl de leucocitos con fórmula normal. La coagulación y bioquímica fueron normales. La cifra total de proteínas era baja (4,9 g/dl) y la de albúmina, de 1,82 g/dl. En la radiografía posteroanterior y lateral de tórax se evidenció un derrame pleural izquierdo masivo. Se procedió a la colocación de un tubo de drenaje torácico para su evacuación y se mantuvo durante 6 días.

En la tomografía computarizada de tórax realizada se observó una gran masa mediastínica que rodeaba los vasos y el corazón, así como un empiema pleural izquierdo y un patrón intersticial pulmonar bilateral con engrosamiento del intersticio peribroncovascular y derrame bilateral (fig. 1). Radiológicamente se plantearon como posibilidades diagnósticas: linfoma agresivo, tumor embrionario mediastínico, carcinoma tímico o linfangiomatosis.

La paciente fue intervenida en un primer momento con el fin de realizar un tratamiento quirúrgico del empiema pleural y obtener una biopsia diagnóstica de la masa mediastínica. Radiológicamente daba la impresión de ser una tumoración irresecable. En la intervención quirúrgica se realizaron descorticación pulmonar izquierda y toma de biopsia sobre una masa mediastínica blanda, difusa, trabecular y con cavidades de contenido serohemático. La anatomía patológica informó de una pleura mediastínica con inflamación aguda abscesificada, con depósitos de fibrina y fibrosis reactiva. El estudio anatomo-

patológico de la biopsia de la masa mediastínica estableció el diagnóstico de linfangiomatosis. Tras la descorticación se consiguió mejorar la clínica respiratoria de la paciente, que sin embargo continuó con intensa astenia, debilidad generalizada y una disnea que se iba instaurando progresivamente, achacable al infiltrado pulmonar del tumor.

#### Caso 2

Joven varón de 15 años, sin antecedentes de interés, que había consultado en su país de procedencia por un cuadro de dolor pleurítico derecho sin sintomatología infecciosa. Se realizó una radiografía de tórax que evidenció derrame pleural derecho y cardiomegalia. Trasladado a nuestro hospital, objetivamos un derrame de aspecto quiloso y verificamos que se trataba de un quilotórax al cuantificar una cifra de triglicéridos en el líquido pleural de 802 ng/ml.

El análisis de la pericardiocentesis también concluyó la existencia de un quilopericardio. El derrame pericárdico había provocado un colapso telediastólico del ventrículo y la aurícula derechos. En la analítica de control sólo destacaba un porcentaje de eosinófilos del 6%.

La tomografía computarizada de tórax realizada evidenció neumomediastino, moderado derrame pericárdico y derrame

pleural bilateral, más derecho que izquierdo. Existían infiltrado en la base derecha y engrosamiento peribroncovascular, más derecho que izquierdo.

Se realizó una videotoroscopia para toma de muestra patológica. El pulmón estaba íntimamente adherido a la pared, con loculaciones parietales blanquecinas lechosas. Se tomó un fragmento de parénquima pulmonar (con *endopath* 45 mm), además de muestras pleurales. El resultado fue de pleuritis fibrinosa y linfangiectasias marcadas en la pleura visceral, con parénquima sin alteraciones significativas. Ante la ausencia de muestra histológica que acabase de confirmar el diagnóstico se realizó una mediastinotomía anterior izquierda, donde se obtuvo material mediastínico informado como linfangiomatosis.

Se inició tratamiento radioterápico en ambos pacientes con 18 Gy en 12 sesiones a lo largo de 18 días. Con estas dosis se llegó a controlar la enfermedad sin provocar fibrosis pulmonar. Al mes realizamos de manera ambulatoria una tomografía computarizada torácica de control y revisión clínica. En el caso de la mujer se observaron la desaparición del infiltrado pulmonar peribroncovascular (fig. 2), la disminución del tumor mediastínico y la clínica de disnea, astenia y malestar general. En el varón también habían desaparecido los infiltrados pulmonares y los derrames pleuropericárdicos.

## Discusión

El diagnóstico de la rara entidad que nos ocupa debe ser siempre histológico, con toma de biopsia. Nos hallamos ante una tumoración benigna pero que raramente sufrirá regresión espontánea y que lleva asociada una alta morbilidad y también mortalidad. Puede provocar derrames pleuropericárdicos<sup>2</sup>, síntomas compresivos mediastínicos o disnea. También infiltra las costillas y las vértebras, con fracturas patológicas o dolor óseo crónico. La cirugía se plantea como opción terapéutica sólo para formas localizadas<sup>3</sup>.

Los llamados tratamientos "esclerosantes" (antígeno estreptocócico OK-432, bleomicina, radioterapia, etc.) se han usado con diversos resultados. Su efecto radica en provocar una esclerosis del endotelio que cubre los quistes o conductos dilatados y así destruirlos mediante una reacción inflamatoria.

Dos tratamientos han presentado resultados esperanzadores: la radioterapia y la instilación local de OK-

432. El OK-432 puede usarse en las formas quísticas localizadas. Tras la aspiración del contenido quístico se introducen 0,1 mg de esta sustancia. Puede repetirse la instilación local hasta 4 veces según la respuesta. En un estudio prospectivo a lo largo de 5 años en la Universidad de Witwatersand (Johanesburgo), se demostró que son las formas macroquísticas (hasta 5 quistes) las que se benefician de este tratamiento, ya que las microquísticas (decenas o cientos de pequeños quistes) presentan mucho tejido conectivo y fibroso que no responde al intento de esclerosis<sup>4</sup>.

En las formas difusas se han intentado diversos tratamientos, entre ellos, la quimioterapia y el interferón gamma, sin éxito. Aquí la radioterapia resulta ser el único tratamiento eficaz, provocando también la esclerosis de los linfáticos dilatados.

La dosis total fraccionada debe ser de 20 Gy máximo. Así evitaremos una neumonitis y posterior fibrosis pulmonar. Las pautas usadas son de 20 Gy en 10 fracciones o 18 Gy en 12 a lo largo de 18 días. Conseguiremos así el edema endotelial linfático inducido por la radiación y la obstrucción de los canales por la fibrosis lograda<sup>5</sup>.

Como resumen, podemos decir que la linfangiomatosis es una enfermedad muy rara. Requiere de una muestra histológica para su diagnóstico. En nuestra experiencia presentan buena respuesta terapéutica al tratamiento radioterápico en las formas difusas de afectación mediastínica.

## BIBLIOGRAFÍA

1. Faul JL, Berry GJ, Colby TV, Ruoss SJ, Walter MB, Rosen GD, et al. Thoracic lymphangiomas, lymphangiectasis, lymphangiomatosis and lymphatic dysplasia syndrome. *Am J Respir Crit Care Med* 2000;161:1037-46.
2. Swensen SJ, Hartman TE, Mayo JR, Colby TV, Tazelaar HD, Muller NL. Diffuse pulmonary lymphangiomatosis: CT findings. *J Comput Assist Tomogr* 1995;19:348-52.
3. Díez Piña JM, Ruiz Zafra J, Pagés Navarrete C. Linfangioma quístico mediastínico. *Arch Bronconeumol* 2000;36:165.
4. Banieghbal B, Davies MRQ. Guidelines for the successful treatment of lymphangioma with OK-432. *Eur J Pediatr Surg* 2003; 13:103-7.
5. Rostom AY. Treatment of thoracic lymphangiomatosis. *Arch Dis Child* 2000;83:138-9.