

## Punción transbronquial en el carcinoma broncogénico con lesión visible: rendimiento y coste económico

J.A. Gullón, R. Fernández, A. Medina, G. Rubinos, I. Suárez, C. Ramos e I.J. González

Servicio de Neumología. Hospital Universitario de Canarias. La Laguna. Santa Cruz de Tenerife. España.

**FUNDAMENTO:** La punción transbronquial (PTB) es una técnica broncoscópica cuya utilidad en tumores con lesión endobronquial no está claramente establecida.

**OBJETIVO:** Con nuestro trabajo pretendemos estudiar si la combinación de la PTB con las técnicas diagnósticas convencionales (aspirado, cepillado y biopsia bronquiales) incrementa el rendimiento de la fibrobroncoscopia, sin repercutir negativamente en el coste económico (CE) del proceso diagnóstico.

**PACIENTES Y MÉTODOS:** Se analizó de forma retrospectiva a 130 pacientes diagnosticados de carcinoma broncogénico con lesión endoscópica visible, a quienes se les practicaron las técnicas convencionales, quedando a criterio del broncoscopista responsable la realización de PTB. Se calculó el coste final por proceso, en euros, constituido por la suma del coste de los procedimientos necesarios para lograr el diagnóstico, en los que se incluían los endoscópicos y otros (punción transtorácica, punción-biopsia ganglionar). Se compararon el rendimiento y el CE entre el grupo de pacientes a los que se practicaron las técnicas convencionales (ACB) y aquellos a los que se añadió PTB (ACB + PTB).

**RESULTADOS:** La PTB se realizó en 49 pacientes y proporcionó el diagnóstico de naturaleza en el 85,7% de los casos. Con ACB se logró la filiación citohistológica en el 80,2% de los casos, y en el 89,7% con ACB + PTB ( $p = 0,01$ ); se apreciaron diferencias significativas en: compresión extrínseca (ACB: 37,5%; ACB + PTB: 100%;  $p = 0,01$ ), infiltración submucosa (ACB: 54,6%; ACB + PTB: 85%;  $p = 0,03$ ) y masa exofítica con necrosis (ACB: 80%; ACB + PTB: 100%;  $p = 0,01$ ). El CE medio fue de  $381,60 \pm 156,53$  euros en ACB y  $413,25 \pm 112,91$  en ACB + PTB; al añadir la PTB se redujo el CE en infiltración submucosa, masa exofítica con necrosis y compresión extrínseca, aunque este ahorro sólo resultó significativo en compresión extrínseca.

**CONCLUSIÓN:** La punción transbronquial es una técnica de elevada rentabilidad en presencia de anomalías endobronquiales indicativas de neoformación, particularmente cuando la lesión visualizada corresponde a compresión extrínseca, infiltración submucosa o masa exofítica con superficie necrótica.

**Palabras clave:** Punción transbronquial. Carcinoma broncogénico. Lesión endobronquial. Coste.

### Transbronchial Needle Aspiration in Bronchogenic Carcinoma With Visible Lesions: Diagnostic Yield and Cost

**BACKGROUND:** Transbronchial needle aspiration (TBNA) is a bronchoscopic technique whose usefulness in diagnosing endobronchial lesions has not yet been clearly established.

**OBJECTIVE:** We aimed to determine whether the diagnostic yield of fiberoptic bronchoscopy could be increased, without a negative impact on diagnostic costs, if TBNA were used in combination with conventional diagnostic techniques (bronchial washings and bronchial brushings and forceps biopsy).

**PATIENTS AND METHODS:** The cases of 130 patients diagnosed with bronchogenic carcinoma with endoscopically visible lesions were analyzed retrospectively. All had undergone conventional diagnostic procedures; TBNA was also performed if the bronchoscopist considered it was indicated. The final cost was calculated in euros for each diagnosis as the sum of the cost of the procedures needed to reach the diagnosis, including both endoscopic procedures and others (transthoracic needle aspiration, lymph node biopsy). Diagnostic yield and costs in cases diagnosed using only conventional techniques were compared to the yield and costs in cases in which both conventional techniques and TBNA were used.

**RESULTS:** TBNA was performed in 49 patients and provided the diagnosis in 85.7%. Conventional techniques led to cytological and histological diagnosis in 80.2% of the cases, and the combination of conventional techniques and TBNA gave a diagnosis in 89.7% ( $P=0.01$ ). Significant differences were observed in extrinsic compression (conventional 37.5%; conventional+TBNA 100%;  $P=0.01$ ), submucosal infiltration (conventional 54.6%; conventional+TBNA 85%;  $P=0.03$ ), and exophytic mass with necrosis (conventional 80%; conventional+TBNA 100%;  $P=0.01$ ). The mean (SD) cost of diagnosis was €381.60 (€156.53) using conventional techniques and €413.25 (€112.91) for conventional techniques in combination with TBNA. By adding TBNA, costs decreased for diagnoses of submucosal infiltration, exophytic mass with necrosis and extrinsic compression, although the saving was significant only for extrinsic compression.

**CONCLUSION:** The diagnostic yield of TBNA is high for endoscopically visible bronchial anomalies suggesting neoplasm, particularly when the lesion is due to extrinsic compression, submucosal infiltration, or exophytic mass with necrosis.

**Key words:** Transbronchial needle aspiration. Bronchogenic carcinoma. Endobronchial lesion. Diagnostic cost.

Correspondencia: Dr. J.A. Gullón Blanco.  
Pérez Galdós, 11, 5.º dcha. 38002 Santa Cruz de Tenerife. España.  
Correo electrónico: jose993@separ.es

Recibido: 11-2-2003; aceptado para su publicación: 27-5-2003.

## Introducción

La fibrobroncoscopia es el método más utilizado en el diagnóstico del carcinoma broncogénico. Tradicionalmente se ha empleado la combinación de técnicas como biopsia, cepillado y aspirado bronquiales, ya que con ellas se consigue una rentabilidad elevada, con frecuencia superior al 80%, para la tipificación de malignidad.

La punción transbronquial (PTB) es una técnica broncoscópica de aparición relativamente reciente, cuya principal indicación es la estadificación ganglionar<sup>1</sup>. No obstante, también puede ser de gran utilidad cuando se visualizan masas endobronquiales con superficie necrosada o muy hemorrágicas<sup>2</sup> o lesiones submucosas y tumores de crecimiento peribronquial que condicionan compresión extrínseca<sup>3</sup>; sin embargo, el elevado coste que supone utilizar agujas de un solo uso parece no aconsejar su empleo sistemático en presencia de anomalías endobronquiales<sup>4</sup>. Por otro lado, hay que tener en cuenta que la combinación de técnicas como el cepillado y la biopsia bronquiales ya han mostrado una relación coste-efectividad adecuada en estos casos<sup>5</sup>.

Con nuestro trabajo pretendemos estudiar si la combinación de la PTB con las técnicas diagnósticas convencionales (aspirado, cepillado y biopsia bronquiales) incrementa el rendimiento de la fibrobroncoscopia sin gravar de manera significativa el coste económico del proceso diagnóstico.

## Pacientes y métodos

### Pacientes

Se analizó de manera retrospectiva a 140 sujetos diagnosticados de carcinoma broncogénico en nuestro servicio durante el período comprendido entre enero de 1999 y diciembre de 2001. A todos ellos se les realizó fibrobroncoscopia, con visión de lesión endobronquial definida como masa exofítica, infiltración mucosa (consistente en irregularidades o granulaciones de la pared bronquial con mucosa friable), infiltración submucosa (en presencia de engrosamiento o pérdida de los pliegues mucosos longitudinales) y compresión extrínseca (cuando se visualiza abombamiento de la pared o ensanchamiento carinal).

### Procedimiento

Las exploraciones las realizaron tres observadores distintos y se consideró requisito imprescindible que se extrajeran muestras de aspirado bronquial, cepillado bronquial y biopsia bronquial, quedando a criterio del broncoscopista responsable la práctica de PTB; en estos casos la PTB fue la técnica que se realizó en primer lugar. El número mínimo de muestras necesarias por paciente para ser incluido en el estudio fue: dos cepillados bronquiales, tres biopsias bronquiales y dos PTB.

El análisis citológico se consideró positivo sólo cuando se observaba un número adecuado de células malignas; la presencia de atipia celular o células anormales indicativas de malignidad se tipificó como negativo. El procesamiento de las muestras se realizó mediante fijación inmediata en alcohol de 95°; todas fueron valoradas por el mismo citólogo, que en el momento de la evaluación desconocía el diagnóstico obtenido por las técnicas histológicas.

Para la práctica de la PTB se utilizaron agujas de 22 Ga (MW-222 Mill-Rose Laboratorios, Mentor, Ohio, EE.UU.) y en el cepillado bronquial, catéteres de un solo uso de 1,7 mm

de diámetro (1601 Boston Scientific, Watertown, EE.UU.). La elección de la pinza para toma de biopsia bronquial varió según el criterio del broncoscopista responsable.

### Criterios de exclusión

Se excluyeron del estudio aquellos casos en los que fue necesario llevar cabo una toracotomía para confirmar la naturaleza neoplásica de la anomalía endobronquial y en los que el patólogo catalogó alguna de las muestras remitidas como no válida para el estudio citohistológico.

### Variables

En primer lugar se comparó el rendimiento de la exploración endoscópica entre los casos en que se practicó la combinación aspirado, cepillado y biopsia bronquiales (ACB) y aquellos en que a éstas se añadió la punción aspirativa transbronquial (ACB + PTB). La positividad de la fibrobroncoscopia en ambos grupos se analizó en función de la lesión visualizada.

Por otro lado se calculó el coste económico del proceso diagnóstico en euros, utilizando los datos emitidos por el Servicio de Facturación de nuestro hospital. El coste final por proceso lo constituía la suma del coste de los procedimientos necesarios para lograr el diagnóstico, en los que se incluían los endoscópicos y otros (punción transtorácica, punción aspirativa ganglionar). La tasación de los estudios empleados se expresa en la tabla I. El coste económico se comparó entre ambos grupos globalmente y de acuerdo con la anomalía endobronquial observada.

### Análisis estadístico

Los resultados del análisis de datos de las variables cuantitativas se expresan como medias  $\pm$  desviación estándar. En las variables cualitativas se utilizaron porcentajes. La comparación de proporciones se realizó por medio de la prueba de la  $\chi^2$  y para la comparación de medias independientes se usó la prueba de la t de Student.

## Resultados

### Datos generales

De los 140 pacientes estudiados, en 10 se cumplía alguno de los criterios de exclusión: dos por toracotomía y 8 por muestra no adecuada. Por tanto, el grupo de estudio lo formaron 130 pacientes: 120 varones (91,5%),

TABLA I  
Tarifación en euros de los procedimientos diagnósticos empleados

Procedimiento	Coste económico
Técnica diagnóstica	
Fibrobroncoscopia	77,42
Fibrobroncoscopia con biopsia bronquial	93,07
Cepillado bronquial	77,42
Punción transbronquial	77,07
Punción transtorácica guiada por TC	311,32
Punción-biopsia ganglionar	64,66
Muestra citohistológica	
Citología cepillado-aspirado bronquiales y punción aspirativa transbronquial	35,76
Biopsia bronquial y ganglionar	100,37
Citología, punción transtorácica y ganglionar	45,68

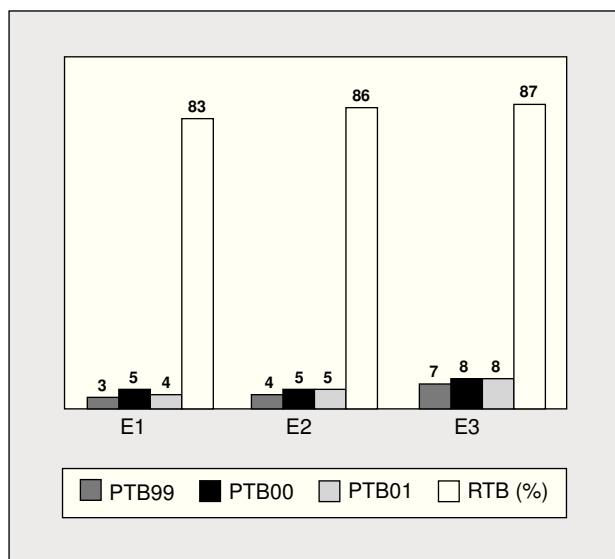


Fig. 1. Punciones transbronquiales y rentabilidad según explorador. E1: explorador 1; E2: explorador 2; E3: explorador 3; PTB99: punciones transbronquiales en el año 1999; PTB00: punciones transbronquiales en el año 2000; PTB01: punciones transbronquiales en el año 2001; RTB: rentabilidad punción transbronquial.

con una edad media de  $62,02 \pm 9,90$  años. Durante la exploración las anomalías observadas fueron: masa exofítica en 55 casos, infiltración mucosa en 31, compresión extrínseca en 13 e infiltración submucosa en 31. Las estirpes histológicas eran carcinoma epidermoide en 71 casos (54,6%), adenocarcinoma en 28 (21,5%), carcinoma microcítico en 17 (13,1%) y carcinoma indiferenciado de células grandes en 14 (10,8%).

La punción transbronquial se practicó en 49 casos y resultó positiva en el 85,7%, mostrándose como la técnica más rentable en todas las lesiones endobronquiales (tabla II). No se produjeron complicaciones mayores derivadas de su empleo, excepto en dos ocasiones en que provocó sendas hemorragias en cuantía moderada, que fue controlada con medidas endoscópicas convencionales.

En la figura 1 se indican las PTB realizadas por cada uno de los exploradores así como la rentabilidad obtenida. En la tabla III se recogen las características de los pacientes según se realizara o no la PTB.

Fue preciso practicar técnicas no endoscópicas en 21 ocasiones: 18 punciones transtorácicas, dos biopsias ganglionares y una punción ganglionar.

### Rentabilidad de la fibrobroncoscopia

Con ACB se logró la filiación citohistológica en el 80,2% de los casos, mientras que con ACB + PTB aumentaba la positividad de la exploración al 89,7% ( $p = 0,01$ ).

Al analizar las anomalías visualizadas, este incremento mantuvo la significación en la compresión extrínseca (ACB: 37,5%; ACB + PTB: 100%;  $p = 0,01$ ), infiltración submucosa (ACB: 54,5%; ACB + PTB: 85%;  $p = 0,03$ ) y masa exofítica con superficie necrótica (ACB: 80%; ACB + PTB: 100%;  $p = 0,01$ ). En la tabla IV se indica la rentabilidad en función de la lesión endobronquial y presencia de necrosis.

### Estudio de costes

El coste medio del proceso diagnóstico fue de  $393,53 \pm 142,04$  euros:  $381,60 \pm 156,53$  en ACB y  $413,25 \pm 112,91$  en ACB + PTB.

Como se refleja en la tabla IV, al añadir la punción aspirativa se consiguió una disminución del coste económico en presencia de infiltración submucosa (ACB:  $488,68 \pm 209,44$  euros; ACB + PTB:  $419,70 \pm 125,95$  euros), masa exofítica con necrosis (ACB:  $386,59 \pm 169,10$  euros; ACB + PTB:  $376,74 \pm 24,92$  euros) y compresión extrínseca (ACB:  $557,04 \pm 207,56$ ; ACB + PTB:  $383 \pm 0$  euros;  $p = 0,02$ ).

### Discusión

Si bien el papel de la punción aspirativa transbronquial en la estadificación del carcinoma de pulmón ha sido ampliamente estudiado y su práctica recomendada en las normativas de las distintas sociedades científicas, no ocurre lo mismo en el diagnóstico de naturaleza con lesión endoscópicamente visible, donde pocos autores han evaluado la utilidad de dicha técnica.

En nuestro caso hemos realizado un estudio retrospectivo en el que apreciamos que la PTB proporcionó el diagnóstico de malignidad en el 85,7% de las ocasiones, de modo que fue la técnica más rentable, superando a la biopsia bronquial en todas las anomalías endobronquiales; de igual manera resultó el único método diagnóstico en el 17% de los casos en que se realizó. Por otro lado, al añadir la PTB a las técnicas citohistológicas convencionales se incrementó significativamente el rendimiento de la exploración endoscópica en un 9,5%, alcanzando el 89,7%; este aumento se constató en masas

TABLA II  
Positividad de las técnicas endoscópicas y lesión endobronquial

	AB	CB	BB	PTB
Lesión				
Masa exofítica	56,3% (31/55)	63,6% (35/55)	83,6% (46/55)	90,9% (10/11)
Infiltración mucosa	64,5% (20/31)	67,7% (21/31)	83,8% (26/31)	84,6% (11/13)
Compresión extrínseca	23,1% (3/13)	30,8% (4/13)	0% (0/13)	100% (5/5)
Infiltración submucosa	38,7% (12/31)	54,8% (17/31)	67,7% (21/31)	80% (16/20)
Global	50,4%	59,2%	71,5%	85,7%
Dx único	1,5%	1,5%	13,8%	17%

AB: aspirado bronquial; CB: cepillado bronquial; BB: biopsia bronquial; PTB: punción transbronquial. Dx: diagnóstico.

TABLA III  
Características generales

	ACB	ACB + PTB
Edad	61,69 ± 9,51	62,49 ± 10,8
Sexo		
Varón	75 (92,6%)	44 (89,8%)
Mujer	6 (7,4%)	5 (10,2%)
Tipo histológico		
Adenocarcinoma	21 (25,9%)	7 (14,3%)
Epidermoide	47 (58%)	24 (49%)
Microcítico	9 (11,1%)	8 (16,3%)
Indiferenciado de células grandes	4 (4,9%)	10 (20,4%)
Localización endoscópica		
Lóbulos superiores y segmento 6	33 (40,7%)	29 (59,1%)
Otros	48 (59,3%)	20 (40,9%)
Lesión endobronquial		
Masa exofítica	44	11
Necrótica	10	10
No necrótica	34	1
Infiltración mucosa	18	13
Infiltración submucosa	11	20
Compresión extrínseca	8	5
Técnicas no endoscópicas		
Punción transtorácica	14 (17,3%)	4 (8,2%)
Punción ganglionar	1 (1,2%)	
Biopsia ganglionar	1 (1,2%)	1 (2%)

ACB: técnicas convencionales (aspirado, cepillado y biopsia bronquiales); PTB: punción transbronquial.

exofíticas con superficie necrótica, infiltraciones submucosas y compresiones extrínsecas.

Similares resultados han sido expuestos por otros autores. Así, en un análisis prospectivo de Govert et al<sup>6</sup>, la punción mostró una sensibilidad para la tipificación de malignidad del 79% y al realizarla junto con biopsia y aspirado bronquial incrementaba de forma significativa, hasta un 95%, la positividad de la exploración, aunque la mayor utilidad se apreciaba en la compresión extrínseca e infiltración submucosa. Dasgupta et al<sup>7</sup>, en un estudio de parecidas características obtuvieron un rendimiento global de la punción aspirativa del 85%, y su combinación con cepillado y biopsia bronquiales aumentaba la rentabilidad hasta el 96%, tanto en presencia de masa exofítica como de compresión extrínseca o infiltración submucosa. Igualmente en infiltración submucosa se ha comunicado una rentabilidad entre el 82 y 97%<sup>8,9</sup>.

Considerando todo lo comentado, la utilidad de la punción transbronquial parece fuera de toda duda; no

obstante, debemos matizar que el propósito de incorporar una nueva técnica al abordaje diagnóstico de los pacientes con carcinoma de pulmón es incrementar las posibilidades diagnósticas minimizando o reduciendo los costes<sup>10</sup>. Si aplicamos el criterio expuesto por Govert et al<sup>5</sup>, según el cual una técnica citológica que aumente el 6% el rendimiento de la endoscopia es coste-efectiva, la posibilidad del empleo habitual parece reforzarse, de acuerdo con nuestros resultados y el resto de series citadas. Igualmente debemos recordar que el objetivo del endoscopista es conseguir disminuir el número de exploraciones no diagnósticas y evitar la práctica de otras técnicas<sup>11</sup>. En nuestro caso, aunando estos aspectos llevamos a cabo un estudio económico, en el que incluimos no sólo el importe de los procedimientos endoscópicos, sino también el derivado de técnicas no endoscópicas necesarias para la filiación citohistológica. Con ello, si analizamos los datos de la tabla IV, apreciamos que la combinación de PTB con el resto de las técnicas disminuye el número de endoscopias no diagnósticas, fundamentalmente cuando la lesión visualizada corresponde a infiltración submucosa, masa exofítica con necrosis o compresión extrínseca, y esto se expresa en una reducción del coste, aunque este ahorro es significativo sólo en la compresión extrínseca.

Por tanto, podemos deducir que la punción transbronquial, al menos en estos supuestos, cumple los requisitos necesarios para considerar justificado su empleo sistemático en el diagnóstico de naturaleza del carcinoma broncogénico con lesión endoscópica visible.

Es preciso puntualizar que en nuestro estudio, por su diseño retrospectivo, puede existir un sesgo de selección, motivado por la posibilidad inherente de cierto grado de variabilidad entre los tres exploradores en la interpretación y descripción de la lesión visualizada, así como en la rentabilidad de la fibrobroncoscopia; en el mismo sentido, las muestras citológicas fueron analizadas siempre por el mismo patólogo, pero en las histológicas intervinieron dos grupos distintos. No obstante, estimamos que su influencia final es poco llamativa, ya que tanto los tres exploradores como los patólogos tienen experiencia contrastada que les permite definir la anomalía observada de manera similar, y no se apreció variación significativa entre ellos en la rentabilidad; por otro lado, todos los datos fueron recogidos, de forma protocolizada, por una única persona y exigimos para la inclusión la toma de un número mínimo de muestras, reseñadas ya en recomendaciones previas.

TABLA IV  
Rentabilidad y coste económico en euros de la fibrobroncoscopia según lesión visualizada

Lesión	ACB Rentabilidad/coste	ACB + PTB Rentabilidad/coste
Masa exofítica	90,9% (40/44)/344,59 ± 116,64	90,9% (10/11)/413,81 ± 125,21
Infiltración mucosa	88,9% (16/18)/328,66 ± 94,53	92,3% (12/13)/414,30 ± 111,24*
Compresión extrínseca	37,5% (3/8)/557,04 ± 207,56	100% (5/5)*/383,45 ± 0*
Infiltración submucosa	54,5% (6/11)/488,68 ± 209,44	85% (17/20)*/419,70 ± 125,95
Masa exofítica necrótica	80% (8/10)/386,59 ± 169,10	100% (10/10)*/376,74 ± 24,92
Global	80,2% (65/81)/381,60 ± 156,53	89,7% (44/49)*/413,25 ± 112,25

ACB: técnicas convencionales (aspirado, cepillado y biopsia bronquiales); PTB: punción transbronquial. \*p < 0,05.

Pese a estas limitaciones, creemos que nuestros resultados tienen validez y adquieren especial relevancia si se tienen en cuenta dos matices: *a)* dado el peso de factores ajenos a la exploración endoscópica, como el observador<sup>12</sup> y el patólogo responsables, toda técnica que ayude a optimizar el rendimiento de la fibrobroncoscopia sería de gran ayuda, y *b)* aunque el papel de la PTB en la consecución de este objetivo parece lo suficientemente importante, como reconocen normativas de sociedades científicas<sup>13</sup>, continúa siendo una técnica infrutilizada, probablemente por desconocimiento de ella, lo que se refleja en diversas series<sup>14,15</sup>; en este punto, el desarrollo de nuevos estudios que pongan de manifiesto la seguridad y coste-efectividad adecuado de la técnica, como parece intuirse en nuestro caso, sin duda sería de gran ayuda para salvar esta barrera.

Concluimos que la PTB es una técnica que incrementa de manera llamativa la rentabilidad de la exploración endoscópica en presencia de lesiones endobronquiales indicativas de neoformación, sin repercutir negativamente en el coste económico del proceso diagnóstico, cuando éstas corresponden a infiltración submucosa, masa exofítica con necrosis y compresión extrínseca.

#### BIBLIOGRAFÍA

1. Disdier C, Rodríguez de Castro F. Punción transbronquial aspirativa. Arch Bronconeumol 2000;36:580-93.
2. Castella J, Hernández F, Puzo C, Padilla I, Pachón E, De las Heras P, et al. Punción bronquial aspirativa en las neoplasias localizadas en bronquios centrales. Arch Bronconeumol 1991;27:68-70.
3. Dasgupta A, Metha AC. Transbronchial needle aspiration. An underused diagnostic technique. Clin Chest Med 1999;20:39-51.
4. Horsley JR, Miller RE, Amy RWM, King EG. Bronchial submucosa needle aspiration performed through the fiberoptic bronchoscope. Acta Cytol 1984;28:211-7.
5. Govert JA, Kopita JM, Matchar D, Kussin PS, Samuelson WM. Cost-effectiveness of collecting routine cytologic specimens during fiberoptic bronchoscopy for endoscopically visible lung tumor. Chest 1996;109:451-6.
6. Govert JA, Dodd LG, Kussin PS, Samuelson WM. A prospective comparison of fiberoptic transbronchial needle aspiration and biopsy for bronchoscopically visible lung carcinoma. Cancer (Cancer Cytopathology) 1999;87:129-34.
7. Dasgupta A, Jain P, Minai OA, Sandur S, Meli Y, Arroliga AC, et al. Utility of transbronchial needle aspiration in the diagnosis of endobronchial lesions. Chest 1999;115:1237-41.
8. Rodríguez de Castro F, Rey A, Caminero J, Cabrera P, López L, Carrillo T. Transbronchial fine needle aspiration in clinical practice. Cytopathology 1995;6:22-9.
9. Shure D. Transbronchial biopsy and needle aspiration. Chest 1989;95:1130-8.
10. Gasparini S. Bronchoscopy biopsy techniques in the diagnosis and staging lung cancer. Monaldi Arch Chest Dis 1997;57:392-8.
11. Metha AC. Don't lose the forest for the trees. Am J Respir Crit Care Med 2002;166:1306-7.
12. Minami H, Ando Y, Nomura F, Sakai S, Shimokata K. Interbronchoscopist variability in the diagnosis of lung cancer by flexible bronchoscopy. Chest 1994;105:1658-62.
13. Ramí R, Duque JL, Hernández JR, Sánchez de Cos J. Grupo de Trabajo SEPAR. Normativa actualizada sobre diagnóstico y estadiificación del carcinoma broncogénico. Arch Bronconeumol 1998;34:437-52.
14. Smyth CM, Stead RJ. Survey of flexible fiberoptic bronchoscopy in the United Kingdom. Eur Respir J 2002;19:458-63.
15. Puente Maestu L, Ruiz de Oña JM y Grupo de Técnicas Neumomadrid. Práctica de la fibrobroncoscopia en los hospitales de la Comunidad de Madrid. Rev Patol Respir 2000;2:59-62.