

1. Henke KG, Frantz DE, Kuna ST. An oral elastic mandibular advancement device for obstructive sleep apnea. *Am J Crit Care Med* 2000; 161: 420-425.
2. Pancer J, Al-Faifi S, Al-Faifi M, Hoffstein V. Evaluation of variable mandibular advancement appliance for treatment of snoring and sleep apnea. *Chest* 1999; 116: 1511-1518.

### Hemotórax espontáneo izquierdo como forma de presentación de la rotura de un aneurisma aórtico torácico

**Sr. Director:** En ausencia de traumatismo los aneurismas de la arteria aorta torácica deben incluirse en el diagnóstico diferencial de los hemotórax. Se presentan preferentemente en personas mayores de 50 años de ambos sexos<sup>1</sup>, siendo los principales factores de riesgo<sup>2</sup> la hipertensión arterial, las arteriopatías periféricas, el tabaquismo y los antecedentes familiares. Suelen ser generalmente hallazgos radiológicos casuales. Se diagnostican con radiografía convencional de tórax y abdomen, ecografía modo "B", curvas velocimétricas Doppler, tomografía axial computarizada (TAC), angiografía y angiografía convencional<sup>3</sup>. Presentan dos complicaciones graves: a) *disección aórtica*, y b) *rotura*, especialmente si son mayores de 5 cm. Los de la aorta descendente se rompen preferentemente en el espacio pericárdico y los de la porción descendente lo hacen en el espacio pleural<sup>4</sup>. Presentamos un caso ilustrativo.

Varón de 72 años, fumador y bebedor importante, que había sido diagnosticado por

radiografía simple de aneurismas aórticos pequeños en el curso de un preoperatorio urológico 12 años antes. Padecía una enfermedad pulmonar obstructiva crónica leve, con un FEV<sub>1</sub> de 1.300 ml (el 70% del valor predicho) y disnea de grandes esfuerzos. Acudió al centro por aumento brusco de su disnea habitual y ortopnea de 2 almohadas, tos y esputo mucoso. No tenía antecedente de traumatismo. En la exploración física destacaba disnea de mínimos esfuerzos, semiología de derrame en base izquierda, taquicardia con ritmo de galope, soplo sistólico de grado II/VI y soplo abdominal. Los gases arteriales basales fueron: PaO<sub>2</sub> 57 mmHg, PaCO<sub>2</sub> 39 mmHg, pH 7,43, saturación de hemoglobina del 90%. El electrocardiograma era normal. En la radiografía simple de tórax se observó una cardiomegalia, signos de derrame pleural izquierdo y una masa de 11 cm de diámetro (fig. 1). La bioquímica sérica y el hemograma fueron normales. La toracocentesis demostró un líquido de aspecto hemático con bioquímica compatible con hemotórax. La TAC helicoidal urgente fue informada como aneurisma sacular de 15 cm en la aorta torácica descendente con un trombo y escape de contraste al espacio pleural izquierdo, así como otro sacular de 5 cm a la altura del cayado aórtico, cerca de la subclavia izquierda. Se instauró tratamiento urgente con drenaje del hemotórax y cirugía con resección de ambos aneurismas torácicos, presentando el enfermo en el postoperatorio una insuficiencia respiratoria, un fallo renal y una paraplejía de la que se recuperó tras 2 meses de rehabilitación, siendo dado finalmente de alta.

La actitud ante los aneurismas debe ser<sup>1</sup>: a) control de factores de riesgo; b) ante un aneurisma mayor de 5 cm no complicado, cirugía electiva siempre que la expectativa de

vida sea mayor de 10 años. Sin cirugía sobreviven a los 5 años menos del 10% y con cirugía lo hacen el 50%<sup>5,6</sup>. Presenta una mortalidad quirúrgica media del 3%<sup>5,6</sup>, fallo cardíaco y respiratorio entre el 25 y el 47%, infarto de miocardio durante el acto quirúrgico (10-20%), isquemia territorial encefálica, complicaciones medulares (paraplejía), fracaso multiorgánico y hemorragias. El tratamiento médico conservador no evita los riesgos y debe reservarse para los menores de 5 cm y aquellos pacientes con riesgo quirúrgico, y c) tratamiento quirúrgico urgente si existen complicaciones. Por todo ello, ante hallazgos casuales de aneurismas de aorta pequeños (como ha sido este caso) recomendamos un seguimiento clínico y radiológico para vigilar su crecimiento, adoptando las actitudes terapéuticas recomendadas<sup>1</sup>.

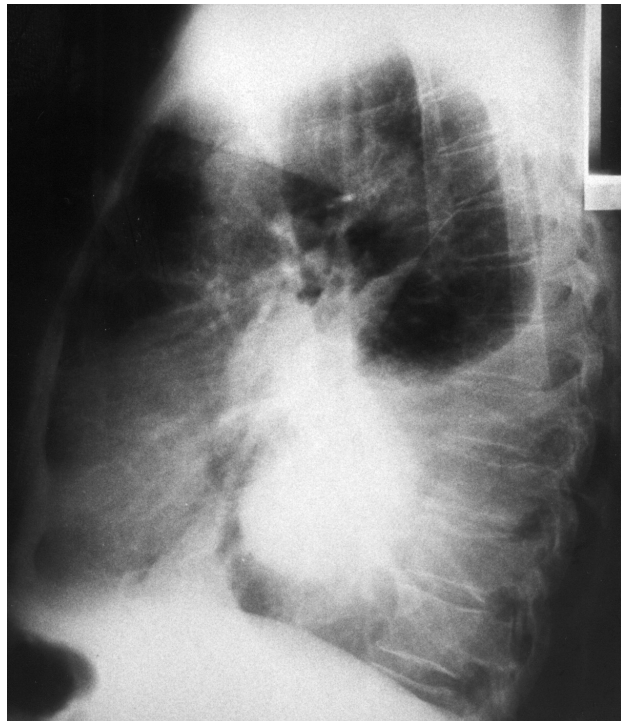
**M.E. Pereiro Alonso y J. Sala Félix**  
Servicio de Neumología II. Hospital Central de Asturias. Oviedo.

1. Hallett JW. New insights into the prognosis of thoracic aortic aneurysms. 26<sup>th</sup> Annual Symposium on Current Critical Problems, new horizons and techniques in vascular and endovascular surgery. Nueva York, 1999; 17: 6.1-6.3.
2. Macsweeney STR, Powell JT, Greenhalgh RM. Pathogenesis of abdominal aortic aneurysm. *Br J Surg* 1994; 81: 935-941.
3. Marinell J. Aspectos clínicos y diagnósticos de los aneurismas de aorta. En: Estevan Solano JM, editor. Tratado de aneurismas. Barcelona: J. Uriach y Cía. S.A., 1997; 83-101.
4. Martínez FJ, Villanueva AG, Pickering R, Becker FS, Smith DR. Spontaneous hemotórax. *Medicine* 1992; 71: 354-368.
5. Svensson LG, Crawford ES, Hess KR, Coselli JS, Safi HJ. Experience with 1509 patients undergoing thoracoabdominal aortic operations. *J Vasc Surg* 1993; 17: 357-370.
6. Svensson LG, Hess KR, Coselli JS, Safi HJ, Crawford ES. A prospective study of respiratory failure after high-risk surgery on the thoracoabdominal aorta. *J Vasc Surg* 1991; 14: 171-182.

### Carcinoma broncogénico asociado a neumotórax espontáneo y bullas

**Sr. Director:** Revisando la bibliografía hemos encontrado diversos casos de asociación entre la enfermedad bullosa pulmonar y el carcinoma pulmonar de célula no pequeña<sup>1-4</sup>. Algunos pacientes estaban asintomáticos, otros presentaban disnea, neumotórax o hemoptisis. La enfermedad bullosa pulmonar es considerada una entidad benigna y como tal puede realizarse tratamiento conservador o quirúrgico. Nos parece interesante la descripción de este caso, tanto por la asociación de enfermedad bullosa y neoplasia como por la aparición de neumotórax como síntoma inicial.

Se trata de un varón de 38 años, fumador de dos paquetes de cigarrillos al día y sin otros antecedentes de interés, que presenta una clínica de 2 meses de evolución consistente en dolor en hemitórax derecho, tos y



**Fig. 1.** Radiografía lateral de tórax en la que se observa una masa de 11 cm en el mediastino inferior y un derrame pleural izquierdo.

disnea. Se le practicó una radiografía de tórax en la que se apreciaba un neumotórax masivo derecho, por lo que se le implantó un tubo de drenaje pleural.

En las radiografías de control se observó una reexpansión pulmonar incompleta, por lo que se solicitó tomografía computarizada (TC) pulmonar, en la que se apreciaba la persistencia del neumotórax, con mínimo derrame pleural derecho y un infiltrado/atelectasia en lóbulo inferior derecho (LID), así como enfisema subcutáneo en pared torácica anterolateral derecha.

Ante la persistencia del neumotórax, se decide realizar toracoscopia, visualizándose una cicatriz apical pulmonar derecha con bullas subpleurales. Se realizó segmentectomía apical derecha y electrocoagulación de bullas, que se complementó con talcaje pleural. A los 11 días de la intervención la radiografía ponía de manifiesto la reexpansión completa, por lo que se retiró el tubo de drenaje.

En el estudio anatomopatológico, dentro del tejido bulloso se observaba una formación nodular blanquecina de 1 cm de diámetro constituida por células escamosas atípicas, con un patrón de crecimiento nodular compatible con carcinoma epidermoide.

Existe una asociación entre la enfermedad bullosa y el cáncer de pulmón, en la gran mayoría de los casos se trata de tumores no microcíticos<sup>1-4</sup>, aunque se ha comunicado excepcionalmente algún caso de cáncer de células pequeñas.

Stoloff et al<sup>4</sup> calcularon que la frecuencia de cáncer de pulmón en pacientes con enfisema bulloso era 32 veces mayor que en los que no presentaban bullas. La presentación del tu-

mor en el caso de la existencia de bullas se produce en edades más precoces que cuando se trata de tumores aislados. En la mayoría de los pacientes de las diferentes series se observa un hábito tabáquico moderado, aunque se ha descrito algún caso en pacientes sin hábito tabáquico. En los casos en los que se produce neumotórax espontáneo es frecuente la expansión incompleta o el retraso en la expansión<sup>5</sup>, tal como ocurrió en nuestro paciente.

Algunos autores han intentado explicar las posibles razones para la asociación entre la enfermedad bullosa y el cáncer de pulmón, entre ellas: *a)* los carcinógenos podrían inhibir las enzimas antielastinas, con la consiguiente destrucción del parénquima pulmonar, lo que produciría las bullas<sup>1</sup>, aunque en muchos de los casos revisados hay evidencia radiológica de que la enfermedad bullosa precede al tumor; *b)* podrían influir factores genéticos<sup>3</sup>; *c)* el revestimiento interno de la bulla podría ser más susceptible a la transformación metaplásica<sup>7</sup>, y *d)* la ventilación alterada podría favorecer del depósito de carcinógenos<sup>3</sup>.

Tsuting et al<sup>6</sup> describieron las características radiológicas del carcinoma pulmonar asociado a bullas: la opacidad desarrollada en una bulla o en sus cercanías, engrosamiento focal o difuso de la pared de la bulla, un rápido aumento o disminución del tamaño de ésta, desarrollo de nivel hidroaéreo y rectificación del borde de la bulla.

Dado que el diagnóstico precoz y la exéresis completa son considerados factores clave para conseguir largas supervivencias en el cáncer de pulmón y que los pacientes con enfermedad bullosa tienen una incidencia de presentación de tumor pulmonar maligno 32 veces mayor, creemos, al igual que otros au-

tores, que podría ser interesante realizar en este tipo de pacientes estudios de diagnóstico precoz del cáncer pulmonar, con seguimiento clinicoradiológico<sup>1</sup>.

**A. Martín Marco<sup>a</sup>, M. Vilà Justribó<sup>b</sup> y A. López Fernández<sup>a</sup>**

<sup>a</sup>Médico Residente de Medicina Interna.

<sup>b</sup>Adjunto de Neumología del Servicio de Medicina Interna.

Hospital Arnau de Vilanova. Valencia.

1. Ogawa D, Shiota Y, Marukawa M, Hiyama J, Mashiba H, Yunoki K et al. Cáncer de pulmón asociado con bulla pulmonar. *Respiration* (ed. esp.) 2000; 2: 251-254.
2. Venuta F, Rendina EA, Pescarmona EO, De Giacomo T, Vizza D, Flaishman I et al. Occult lung cancer in patients with bullous emphysema. *Thorax* 1997; 52: 289-290.
3. Goldstein MJ, Snider GL, Lieberman M, Poske RM. Bronchogenic carcinoma and giant bullous disease. *Am Rev Respir Dis* 1968; 97: 1062-1070.
4. Stoloff IL, Kanofsky PP, Magilner L. The risk of lung cancer in males with bullous disease of the lung. *Arch Environ Health* 1971; 22: 163-167.
5. Yeung K, Bonnet JD. Bronchogenic carcinoma presenting as spontaneous pneumothorax. *Cancer* 1977; 39: 2286-2289.
6. Tsutsui M, Araki Y, Shirakusa T, Inutsuka S. Characteristic radiographic features of pulmonary carcinoma associated with large bulla. *Ann Thorac Surg* 1988; 46: 679-683.
7. Womack NA, Graham EA. Epithelial metaplasia in congenital cystic disease of the lung: its possible relation to carcinoma of the bronchus. *Am J Pathol* 1941; 17: 645-654.