

Patrones de presentación de la neumonía organizada mediante tomografía computarizada de alta resolución

Alberto Bravo Soberón^a, María Isabel Torres Sánchez^a, Francisco García Río^b, Carlos Sánchez Almaraz^a, Manuel Parrón Pajares^a y Mercedes Pardo Rodríguez^a

^aServicio de Radiodiagnóstico. Hospital Universitario La Paz. Madrid. España.

^bServicio de Neumología. Hospital Universitario La Paz. Madrid. España.

La neumonía organizada es una enfermedad pulmonar poco frecuente, con gran variabilidad en los hallazgos radiológicos, de la que hasta el momento existe un escaso número de casos en la mayoría de los estudios publicados en la bibliografía.

Hemos estudiado mediante tomografía computarizada de alta resolución 34 casos con diagnóstico histológico establecido de neumonía organizada valorando los diferentes patrones de presentación. De estos casos, 25 fueron idiopáticos y 9 secundarios. Los hallazgos observados fueron: consolidaciones parenquimatosas (76%), vidrio deslustrado (59%), dilataciones bronquiales (53%), nódulos centrolobulillares (35%), engrosamientos septales (23%), signo del halo (15%) y signo del halo invertido (12%). Se observó una mayor presencia de engrosamientos septales y un menor número de remisiones completas en los casos secundarios.

Palabras clave: Tomografía axial computarizada de alta resolución. Neumonía organizada. Bronquiolitis obliterante con neumonía organizada. Signo del halo invertido.

Introducción

La neumonía organizada, descrita por primera vez por Davison et al¹ en 1983, es un síndrome pulmonar poco frecuente. Epler et al² la denominaron “bronquiolitis obliterante con neumonía organizada”, pero se prefiere el término “neumonía organizada” porque evita la confusión con enfermedades de la vía aérea como la bronquiolitis obliterante constrictiva³. Puede ser idiopática (neumonía organizada criptogénica) o estar asociada a colagenosis^{4,5}, infecciones, medicación⁶, radioterapia o enfermedades sistémicas, incluido el cáncer⁷.

La tomografía axial computarizada de alta resolución (TACAR) es la técnica de elección en toda sospecha de enfermedad pulmonar intersticial difusa, ya que permite la detección de alteraciones en pacientes con radiografía de tórax normal. Es útil para valorar la extensión y naturaleza de las lesiones y para guiar el sitio de la biopsia pulmonar³. Sin embargo, la baja frecuencia de

High-Resolution Computed Tomography Patterns of Organizing Pneumonia

Organizing pneumonia is an uncommon lung disease with a wide variety of radiologic findings, few of which have been discussed in the literature. We performed high resolution computed tomography on 34 patients with a histological diagnosis of organizing pneumonia and studied the images they presented. Twenty-five of the cases were idiopathic and 9 secondary. The findings observed were parenchymal consolidation (76%), ground glass opacity (59%), bronchial dilatation (53%), centrilobular nodules (35%), septal thickening (23%), halo sign (15%), and reversed halo sign (12%). Secondary cases presented more findings of septal thickening and fewer complete remissions.

Key words: High resolution computed tomography. Organizing pneumonia. Bronchiolitis obliterans organizing pneumonia. Reversed halo sign.

presentación de la neumonía organizada hace que hasta el momento la mayoría de los estudios publicados presenten series con un escaso número de casos y patrones de presentación.

Mediante el análisis retrospectivo de 34 casos de neumonía organizada estudiados mediante TACAR entre los años 1998 y 2004, pretendemos evaluar el papel de ésta en el diagnóstico de la neumonía organizada, valorar los diferentes patrones de presentación e identificar los hallazgos que puedan ayudar a realizar un correcto diagnóstico diferencial y a diferenciar la forma idiopática de las secundarias.

Observaciones clínicas

Entre enero de 1998 y octubre de 2004 se estableció el diagnóstico histológico de neumonía organizada en 17 varones y 17 mujeres, con una edad media de 53 años (rango: 22-87 años). El diagnóstico se realizó mediante biopsia pulmonar abierta en 28 de los pacientes y por biopsia transbronquial en los 6 restantes. A todos ellos se les realizó una TACAR en un equipo Somatom Plus 4 A (Siemens Medical Systems, Forchheim, Alemania), con un protocolo previamente establecido, grosor de corte de 1 mm, desplazamiento de mesa de 10 mm, algoritmo de reconstrucción de alta resolución, con kilovoltaje y miliamperaje ajustados según el peso del paciente.

Correspondencia: Dr. A. Bravo Soberón.
Servicio de Radiodiagnóstico. Hospital Universitario La Paz.
P.º de la Castellana, 261. 28046 Madrid. España.
Correo electrónico: beldar24@hotmail.com

Recibido: 12-7-2005; aceptado para su publicación: 17-1-2006.

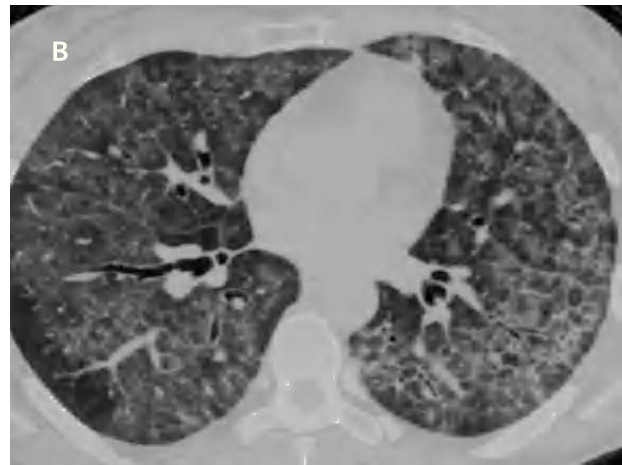
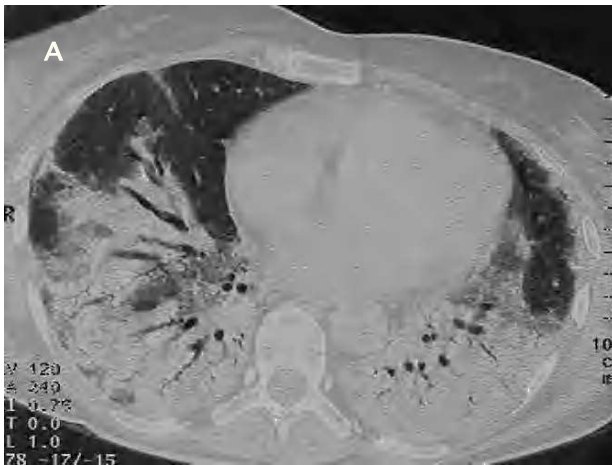

Fig. 1. Paciente de 51 años con polimialgia reumática (A): corte axial de 1 mm de colimación, que muestra extensa consolidación parenquimatosa en ambos lóbulos inferiores, con bronquios dilatados en su interior. Paciente con artritis reumatoide que presenta disnea y tos seca (B): tomografía axial computarizada de alta resolución de las bases pulmonares, en que se aprecian una afectación difusa en vidrio deslustrado, dilataciones bronquiales y engrosamientos septales subpleurales parcheados.

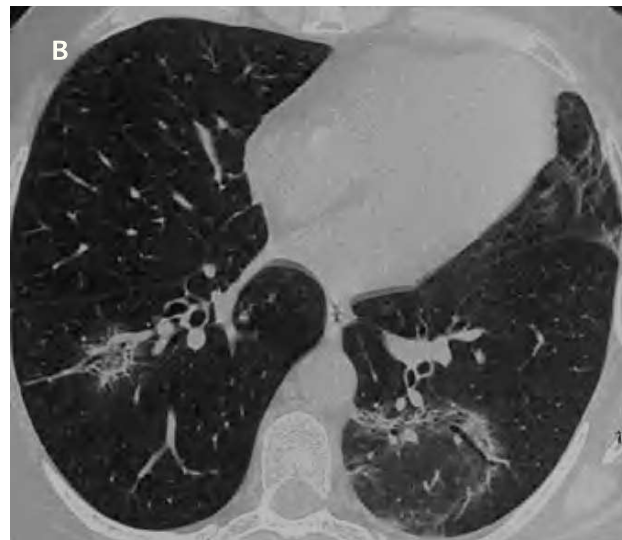
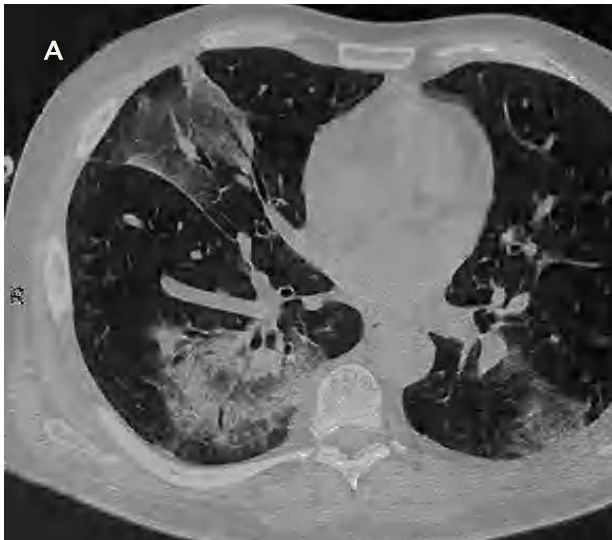

Fig. 2. Tomografía axial computarizada de alta resolución de la entrada de venas pulmonares (A): imagen en vidrio deslustrado con dilataciones bronquiales en el lóbulo medio y consolidación seudonodular peribroncovascular con signo del halo en el lóbulo inferior derecho. Corte axial de 1 mm de colimación a la altura de las pirámides basales (B): consolidación parenquimatosa seudonodular en el lóbulo inferior izquierdo, con signo del halo invertido y, de menor tamaño, en el lóbulo inferior derecho.

Veinticinco de los 34 pacientes estudiados (73%) no presentaban enfermedades asociadas, por lo que la neumonía organizada se clasificó de criptogenética. En los 9 casos restantes, la neumonía organizada era secundaria a artritis reumatoide en 2 pacientes, a un carcinoma de mama en tratamiento quimioterapéutico en otros 2 y a un trasplante de médula ósea en 2 más. Un paciente había tenido un herpes zóster tratado con carbamacepina, otro presentaba polimiositis y otro polimialgia reumática.

El hallazgo radiológico más frecuente en nuestro estudio fue la presencia de consolidaciones parenquimatosas, que se apreciaron en 26 casos (76%); en 19 de ellos (73%) fueron bilaterales y con un discreto predominio de los lóbulos medios e inferiores. Las consolidaciones eran predominantemente parcheadas en el 85% de los casos, subpleurales en el 57% y peribroncovasculares en el 62%.

El segundo hallazgo más frecuente fue el patrón en vidrio deslustrado parcheado, que se observó en 20 enfermos (59%),

fue bilateral en todos ellos, menos en uno, y resultó ligeramente más frecuente en los lóbulos medios e inferiores. Dieciocho pacientes (53%) tenían dilataciones bronquiales en zonas de consolidaciones parenquimatosas o de vidrio deslustrado.

En 12 enfermos (35%) se observaron nódulos centrolobulillares, que en 10 casos fueron bilaterales. Los nódulos predominaban en los lóbulos superiores y mostraban una distribución parcheada en todos los casos. En 8 pacientes (23%) se apreciaron engrosamientos septales periféricos bilaterales, con una distribución parcheada y cierta predilección por los lóbulos medios e inferiores (fig. 1A y B).

El signo del halo se observó en 5 pacientes (15%) y el signo del halo invertido en 4 (12%); de éstos, en un caso se localizaba en el lóbulo superior y en los 3 restantes en los lóbulos inferiores. De estos 4 casos que presentaron el signo del halo invertido, 2 eran idiopáticos y los otros 2 secundarios, uno a carcinoma de mama y el otro a artritis reumatoide (fig. 2A y B).

No se identificaron diferencias en los hallazgos radiológicos entre los casos de neumonía organizada criptogénica y secundaria, salvo para los engrosamientos septales, que aparecieron en 4 de los 8 casos con neumonía organizada secundaria (44%), frente a 4 de los 25 casos (16%) de neumonía organizada criptogénica.

En 24 pacientes (73%) se logró la recuperación completa tras el tratamiento con prednisona, mientras que en otros 5 (15%) la recuperación fue parcial. Se observó un mayor porcentaje de recuperaciones completas en los casos idiopáticos que en los secundarios (el 88 frente al 33%). Cuatro pacientes (12%) sufrieron una recaída tras el cese del tratamiento, un enfermo falleció a consecuencia de complicaciones derivadas de un trasplante de médula ósea, y otro con una neumonía organizada asociada a artritis reumatoide evolucionó hacia una fibrosis pulmonar progresiva.

Discusión

La neumonía organizada es una enfermedad pulmonar poco frecuente, que se caracteriza por la presencia en forma parcheada de pólipos de tejido de granulación en el interior de los alvéolos, conductos alveolares y, en menor medida, bronquiolos (cuerpos de Masson) asociados a una neumonía organizada focal. Estudios previos han indicado que los hallazgos más comunes en la TACAR consisten en áreas de consolidación bilateral de predominio subpleural o peribroncovascular asociadas a un patrón en vidrio deslustrado. Lee et al⁸ estudiaron por tomografía computarizada los hallazgos de 43 pacientes con neumonía organizada criptogénica, aunque en sólo 23 se empleó TACAR. Observaron consolidaciones parenquimatosas en un 79% de casos, vidrio deslustrado en un 60% y nódulos o masas en un 13%. Del mismo modo, en una revisión de la American Thoracic Society⁹ se observaba con mayor frecuencia consolidaciones de la vía aérea (un 90% de casos), con distribución peribronquial o subpleural en más de la mitad de los pacientes, con ligera predilección por campos pulmonares inferiores y vidrio deslustrado en un 60%. En nuestro estudio observamos menos frecuentemente la presencia de consolidaciones parenquimatosas y la mayoría son de predominio subpleural o peribroncovascular, con mayor afectación de los lóbulos inferiores. En cuanto al vidrio deslustrado, los porcentajes son similares a los de los estudios citados y normalmente se presenta asociado a áreas de consolidación.

Otros estudios presentan datos variables, aunque en general detectan una mayor frecuencia tanto de consolidaciones parenquimatosas como de vidrio deslustrado¹⁰⁻¹⁴. Esto puede explicarse por el hecho de que algunas exploraciones mediante TACAR en nuestra serie se realizaron después de haber comenzado el tratamiento con prednisona, con la consecuente desaparición de los hallazgos radiológicos.

Las dilataciones bronquiales suelen apreciarse en áreas de consolidación de la vía aérea. Se observan en un 43% de los casos según Mihara et al¹², en un 35% en el estudio de Kim et al¹³ y en un 58% en el de Arakawa et al¹⁴. En nuestra serie este hallazgo apareció en el 53% de los casos, asociado siempre con áreas de consolidación parenquimatosas o patrón en vidrio deslustrado. La presencia de nódulos centrolobulillares varía desde un

29% en el estudio de Mihara et al¹² al 63% en el de Johkoh et al¹¹; en nuestra serie se observaron en aproximadamente un tercio de los casos, con afectación predominantemente bilateral.

En diversas series se detectan engrosamientos septales periféricos¹⁰⁻¹⁴, que pueden estar en relación con el grado de evolución de la enfermedad y con la asociación a otros trastornos, como las enfermedades del tejido conectivo, en que puede aparecer un mayor desarrollo de fibrosis. En nuestro estudio su presencia fue relativamente baja, con un predominio en los lóbulos inferiores y siempre bilaterales.

En nuestra serie, un caso asociado a artritis reumatoide presentó una fibrosis pulmonar progresiva con patrón reticular bibasal. Este patrón es más frecuente en la neumonía organizada asociada a enfermedades del tejido conectivo y tiene un peor pronóstico que la idiopática¹⁵.

Kim et al¹³ observaron en un estudio de 31 pacientes con neumonía organizada criptogénica la presencia del signo del halo invertido en el 19% de los casos. Evaluaron su incidencia en enfermedades de características radiológicas similares, tales como la granulomatosis de Wegener, el carcinoma bronquioloalveolar difuso, la neumonía eosinófila crónica o el síndrome de Churg-Strauss. En dicho estudio, no identificaron el signo del halo invertido en las otras enfermedades, por lo que concluyeron que este signo podría ser suficientemente específico para establecer un diagnóstico de neumonía organizada criptogénica. Más recientemente, Gasparetto et al¹⁶ describen este hallazgo radiológico en un 10% de los pacientes con paracoccidiomicosis pulmonar, por lo que parece no ser tan específico de la neumonía organizada.

En nuestro estudio identificamos el signo del halo invertido en 4 pacientes con neumonía organizada (12%), criptogénica en 2 de ellos y secundaria en los 2 restantes, lo que indicaría que este signo no aparece sólo en la forma idiopática de la enfermedad, sino que puede presentarse en cualquier caso de neumonía organizada.

Uno de nuestros casos presentó una neumonía organizada asociada a polimialgia reumática, siendo el tercer caso descrito en la bibliografía, según nuestro conocimiento^{17,18}.

En conclusión, la TACAR ayuda a identificar los hallazgos radiológicos más característicos de la neumonía organizada. No existen patrones de presentación específicos que permitan diferenciar la neumonía organizada criptogénica de la secundaria.

BIBLIOGRAFÍA

1. Davison AG, Heard BE, McAllister WA, Turner-Warwick ME. Cryptogenic organizing pneumonitis. *Q J Med.* 1983;52:382-94.
2. Epler GR, Colby TV, McLoud TC, Carrington CB, Gaensler EA. Bronchiolitis obliterans organizing pneumonia. *N Engl J Med.* 1985;312:152-8.
3. Xaubet A, Ancochea J, Blanquer R, Montero C, Morell F, Rodríguez Becerra E, et al. Diagnóstico y tratamiento de las enfermedades pulmonares intersticiales difusas. *Arch Bronconeumol.* 2003; 39:580-600.
4. Rees JH, Woodhead MA, Sheppard MN, Du Bois RM. Rheumatoid arthritis and cryptogenic organising pneumonitis. *Respir Med.* 1991;85:243-6.

5. Gammon RB, Bridges TA, Al-Nezir H, Alexander CB, Kennedy JI Jr. Bronchiolitis obliterans organizing pneumonia associated with systemic lupus erythematosus. *Chest*. 1992;102:1171-4.
6. Aguiar Bujanda D, Aguiar Morales J, Bohn Sarmiento U. Bronquiolitis obliterante con neumonía organizada secundaria a quimioterapia. *Arch Bronconeumol*. 2004;40:290.
7. Rodrigo Garzón M, Asensio Sánchez S, López Encuentra A. Carcinoma broncogénico y bronquiolitis obliterante con neumonía organizada. *Arch Bronconeumol*. 1999;35:301-2.
8. Lee KS, Kullnig P, Hartman TE, Muller NL. Cryptogenic organizing pneumonia: CT findings in 43 patients. *AJR Am J Roentgenol*. 1994;162:543-6.
9. American Thoracic Society/European Respiratory Society. International multidisciplinary consensus classification of the idiopathic interstitial pneumonias. *Am J Respir Crit Care Med*. 2002;165:277-304.
10. Ujita M, Renzoni EA, Veeraraghavan S, Wells AU, Hansell DM. Organizing pneumonia: perilobular pattern at thin-section CT. *Radiology*. 2004;232:757-61.
11. Johkoh T, Muller NL, Cartier Y, Kavanagh PV, Hartman TE, Akira M, et al. Idiopathic interstitial pneumonias: diagnostic accuracy of thin-section CT in 129 patients. *Radiology*. 1999;211:555-60.
12. Mihara N, Johkoh T, Ichikado K, Honda O, Higashi M, Tomiyama N, et al. Can acute interstitial pneumonia be differentiated from bronchiolitis obliterans organizing pneumonia by high-resolution CT? *Radiat Med*. 2000;18:299-304.
13. Kim SJ, Lee KS, Ryu YH, Yoon YC, Choe KO, Kim TS, et al. Reversed halo sign on high-resolution CT of cryptogenic organizing pneumonia: diagnostic implications. *AJR Am J Roentgenol*. 2003;180:1251-4.
14. Arakawa H, Kurihara Y, Niimi H, Nakajima Y, Johkoh T, Nakamura H. Bronchiolitis obliterans with organizing pneumonia versus chronic eosinophilic pneumonia: high-resolution CT findings in 81 patients. *AJR Am J Roentgenol*. 2001;176:1053-8.
15. Oikonomou A, Hansell DM. Organizing pneumonia: the many morphological faces. *Eur Radiol*. 2002;12:1486-96.
16. Gasparetto EL, Escuissato DL, Davaus T, De Cerqueira EM, Souza AS Jr, Marchiori E, et al. Reversed halo sign in pulmonary paracoccidioidomycosis. *AJR Am J Roentgenol*. 2005;184:1932-4.
17. Case records of the Massachusetts General Hospital (Case 24-1986). *N Engl J Med*. 1986;314:1627-35.
18. Stey C, Truninger K, Marti D, Vogt P, Medici TC. Bronchiolitis obliterans organizing pneumonia associated with polymyalgia rheumatica. *Eur Respir J*. 1999;13:926-9.