

Hemoptisis recurrente secundaria a una fístula aortobronquial

A. Algaba Calderón^a, B. Jara Chinarro^b, A. Abad Fernández^b, O. Isidoro Navarrete^b,
A. Ramos Martos^b y M.A. Juretschke Moragues^b

^aServicio de Cuidados Intensivos. Hospital Universitario de Getafe. Getafe. Madrid.

^bServicio de Neumología. Hospital Universitario de Getafe. Getafe. Madrid. España.

La fístula aortobronquial es una causa rara pero grave de hemoptisis. Se produce como evolución de un aneurisma de la aorta torácica descendente en procesos infecciosos o tras la reparación quirúrgica de cardiopatías congénitas. Se suele manifestar con episodios de hemorragia bronquial leve y dolor torácico recurrentes, hasta la aparición de una hemoptisis masiva, mortal en la mayoría de los casos. El diagnóstico definitivo por técnicas de imagen no siempre es posible, por lo que es fundamental la sospecha clínica tras una anamnesis adecuada. El tratamiento de elección es quirúrgico, mediante la colocación de una prótesis endovascular. El pronóstico tras la intervención es bueno, aunque con riesgo de recurrencia si se produce una sobreinfección.

Palabras clave: Hemoptisis. Fístula aortobronquial. Prótesis endovascular.

Introducción

La fístula aortobronquial (FAB) es una causa rara de hemoptisis. Debe sospecharse en los pacientes intervenidos quirúrgicamente en la aorta torácica descendente, dado que su desenlace sin tratamiento es fatal. Presentamos el caso de un paciente estudiado por hemoptisis de repetición debida a una FAB secundaria a la corrección quirúrgica de una coartación aórtica 15 años antes.

Observación clínica

Varón de 47 años de edad, fumador activo de 20 cigarrillos/día (exposición de 30 paquetes/año), sin criterios de bronquitis crónica, trabajador en el sector de la construcción, sin antecedentes ni contactos conocidos de tuberculosis. Se le había intervenido 15 años antes de una coartación aórtica en otro centro, sin aparentes complicaciones en el postoperatorio.

El paciente ingresó por primera vez en julio de 2002 en el Servicio de Neumología por hemoptisis leve autolimitada. Se realizaron analítica, radiografía de tórax, exploración funcio-

Recurrent Hemoptysis Secondary to an Aortobronchial Fistula

Aortobronchial fistula is a rare but serious cause of hemoptysis. It can develop from an aneurysm of the descending thoracic aorta in the context of infections or it may appear as a sequel of surgical repair of congenital heart defects. Presenting symptoms include mild bronchial hemorrhages and recurrent chest pain, culminating in a normally fatal massive hemorrhage. Diagnosis by imaging is not always conclusive and clinical suspicion based on medical history is essential. Surgical placement of an endovascular stent graft is the treatment of choice. Post-surgical prognosis is good although there is a risk of recurrence in the case of superinfection.

Key words: Hemoptysis. Aortobronchial fistula. Endovascular stent.

nal respiratoria, tomografía axial computarizada (TAC) sin contraste intravenoso y baciloscopias de esputo, que fueron normales. Durante el ingreso no se objetivaron nuevos episodios de hemoptisis, por lo que se le dio de alta. Un año más tarde, acudió de nuevo a urgencias refiriendo una hemorragia de aproximadamente 100 ml tras un acceso de tos, e ingresó por segunda vez. No había clínica infecciosa ni otros datos de sospecha en la anamnesis. La radiografía de tórax era normal. Se realizó una fibrobroncoscopia que sólo mostró restos hemáticos, sin hallazgos endobronquiales. Pendiente de completar el estudio de forma ambulatoria y tras un período de observación de 48 h, se le dio de alta. Pocos días después presentó un nuevo episodio de hemoptisis de cuantía moderada. En la fibrobroncoscopia realizada en ese momento se observó hemorragia en sábana procedente de lóbulo superior izquierdo y lóbulo inferior izquierdo. Se realizó una TAC torácica con contraste intravenoso en la que se apreció un pseudoaneurisma en la aorta torácica, adyacente a la zona de la reparación aórtica antigua. Con la sospecha de FAB se efectuaron una arteriografía (fig. 1) y una angiografía magnética (fig. 2) que confirmaron el diagnóstico.

Se intervino al enfermo vía femoral mediante la colocación de una endoprótesis aórtica. En el postoperatorio sufrió una trombosis venosa, por lo que se inició anticoagulación con dicumarínicos. Se le trasladó desde la unidad de cuidados intensivos a la sala de hospitalización de neumología, donde presentó un tercer episodio de hemoptisis de cuantía masiva (unos 800 ml) que le provocó una parada respiratoria. Se le

Correspondencia: Dra. B. Jara Chinarro.
Servicio de Neumología. Hospital Universitario de Getafe.
Ctra. de Toledo, km 12.500. 29805 Getafe. Madrid. España.
Correo electrónico: beat1089@separ.es

Recibido: 4-6-2004; aceptado para su publicación: 31-8-2004.

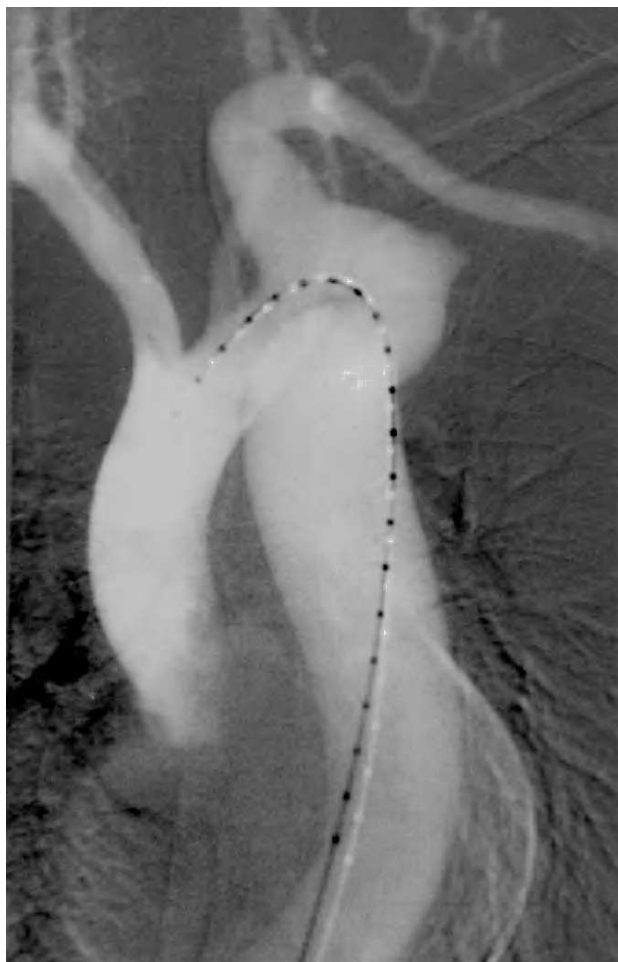


Fig. 1. Confirmación del pseudoaneurisma por arteriografía.

intubó y trasladó de nuevo a la unidad de cuidados intensivos. Se le realizó una arteriografía de control en la que se colocaron *coils* en la cavidad del pseudoaneurisma por seguridad, aunque no se objetivó extravasación de contraste. Se retiró la anticoagulación y tras vigilancia en la sala sin incidencias se dio de alta al paciente definitivamente. Hasta este momento no ha presentado nuevos episodios de hemoptisis y se encuentra asintomático.

Discusión

La FAB es una causa rara de hemoptisis pero potencialmente mortal, cuyo diagnóstico de sospecha es fundamental dada la inespecificidad de las pruebas diagnósticas^{1,2}. La mayoría de las FAB proceden de un aneurisma o pseudoaneurisma de la aorta torácica descendente. La tuberculosis, la lúes, las infecciones micóticas y los traumatismos pueden originar dicho aneurisma. En los últimos años han aumentado los casos secundarios a la corrección de cardiopatías congénitas, especialmente en personas jóvenes, como el aquí descrito, y a aneurismas arteroscleróticos en personas mayores³.

La fístula aparece por la acción de distintos factores. En los casos secundarios a intervenciones quirúrgicas con inserción de material protésico, como sucede en la

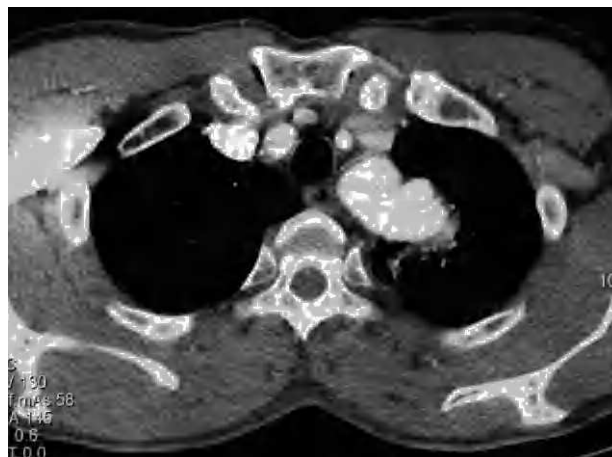

Fig. 2. Pseudoaneurisma en la aorta torácica objetivado en la angiorresonancia.

corrección de la coartación, el aneurisma o pseudoaneurisma se forma en las líneas de sutura proximal o distal de la prótesis. Una vez formado, la presión pulsátil y continua de la corriente sanguínea sobre una pared vascular más débil va dañando la aorta y posteriormente el parénquima pulmonar adyacente, creándose la comunicación. Además, el material extraño puede dar lugar a una respuesta inflamatoria que lo adhiere al tejido pulmonar. El pseudoaneurisma puede romperse y afectar al bronquio o al pulmón, habitualmente al izquierdo.

La FAB se manifiesta con hemoptisis, que puede aparecer entre las 3 semanas y los 25 años después de la intervención quirúrgica⁴. Suelen ser episodios autolimitados repetitivos, que van aumentando en cantidad hasta producir una hemoptisis masiva. Se cree que la razón de estos episodios separados por días o semanas es la obstrucción temporal de la fístula por pequeños trombos. El dolor torácico también aparece hasta en un 45% de los pacientes, aunque no fue así en nuestro caso¹.

El diagnóstico de la FAB es difícil. Con frecuencia no se llega a confirmar la sospecha clínica. La radiografía de tórax suele ser normal o mostrar imágenes alveolares indicativas de restos hemáticos. La TAC de alta resolución y la angiografía suelen identificar el aneurisma o pseudoaneurisma, pero generalmente no llegan a descubrir la fístula. Se debe realizar una fibrobroncoscopia para identificar el lugar de la hemorragia y en ocasiones la propia fístula⁴. En nuestro caso se logró el diagnóstico a través de una angiorresonancia, que es el método de imagen de elección según la bibliografía¹.

El tratamiento es siempre quirúrgico, y debe realizarse aun cuando no se haya confirmado plenamente el diagnóstico ante el riesgo de hemoptisis masiva fatal^{5,6}. La técnica de elección es endoluminal/endovascular, aunque en ocasiones es necesario realizar además una resección pulmonar local por las alteraciones inflamatorias que se producen en el parénquima^{7,8}. En el caso que presentamos se usó esta vía, colocando una endoprótesis aórtica y *coils* en la cavidad del pseudoaneurisma. La reparación directa con prótesis tiene riesgo de sepsis y posterior recurrencia de la fístula, por lo que algunos autores recomiendan el tratamiento posterior con anti-

bióticos a largo plazo. Nuestro paciente se ha mantenido desde la intervención con teicoplanina por vía oral.

En la mayoría de los casos publicados el pronóstico tras la intervención es bueno, sin la aparición de recurrencias u otras complicaciones, como en nuestro caso^{8,9}. Sin embargo, publicaciones recientes de series de casos señalan que, aunque la endoprótesis es el tratamiento de elección, existen complicaciones secundarias a la técnica quirúrgica no despreciables y que exigen un seguimiento estrecho de los pacientes intervenidos¹⁰. De cualquier manera, la mortalidad es del 100% si no se diagnostica a tiempo, por lo que son necesarias la sospecha clínica y la actuación inmediata en todo paciente con hemoptisis y antecedente de una intervención sobre la aorta torácica descendente.

BIBLIOGRAFÍA

1. Hiep-van Casteren SC, Westermann CJ, Hamerlijck RP, Cornelissen PH, Overtom TT. Aortobronchial fistula after correction of congenital cardiovascular abnormalities. *Eur Respir J*. 1995;8:1796-8.
2. Oppenheimer R, Brotherton L. Aortobronchial fistula: a rare etiology for hemoptysis. *Ear Nose Throat J*. 2002;81:25-79.
3. Kazerooni EA, Williams DM, Abrams GD, Deeb GM, Weg JG. Aortobronchial fistula 13 years following repair of aortic transection. *Chest*. 1994;106:1590-4.
4. Ferretti GR, Choplin RH, Haponik EF, Hudspeth AS. Case report. Aortic pseudoaneurysm with aortobronchial fistula: diagnosis with CT angiography. *J Comput Assist Tomogr*. 1996;20:975-8.
5. Piciche M, De Paulis R, Fabbri A, Chiariello L. Postoperative aortic fistulas into the airways: etiology, pathogenesis, presentation, diagnosis, and management. *Ann Thorac Surg*. 2003;75:1998-2006.
6. Kalkat MS, Bonser RS. Management of aortobronchial fistula following coarctation repair. *Eur J Cardiothorac Surg*. 2003;23:116-8.
7. Leobon B, Roux D, Mugniot A, Rousseau H, Cerene A, Glock Y, et al. Endovascular treatment of thoracic aortic fistulas. *Ann Thorac Surg*. 2002;74:247-9.
8. Thompson CS, Ramaiah VG, Rodríguez-López JA, Vranic M, Ravi R, DiMugno L, et al. Endoluminal stent graft repair of aortobronchial fistulas. *J Vasc Surg*. 2002;35:387-91.
9. Yoo JH, Lee CT, Shim YS, Chung JW, Ahn H, Kim KW. Aortobronchial fistula presenting as recurrent hemoptysis and successfully treated with an endovascular stent graft. *Respiration*. 2001;68:537-9.
10. Bockler D, Schumacher H, Schwarzbach M, Ockert S, Rotert H, Allenberg JR. Endoluminal stent-graft repair of aortobronchial fistulas: bridging or definitive long-term solution? *J Endovasc Ther*. 2004;11:41-8.