

Hospital de la Cruz Roja, Barcelona.
Servicio Respiratorio Dr. F. Coll
Colomé.
Instituto Municipal de Investigación
Médica. Sección Microbiología y
Serología.

COLONIZACION PULMONAR INTRACAVITARIA POR PETRIELLIDIUM (ALLESCHERIA) BOYDII

C. Prat Riquelme *, J. M. Torres Rodríguez **, J. Martínez Quesada ** y
F. Coll Colomé *.

Introducción

Aunque diversos procesos patológicos pulmonares (carcinoma necrosado, pulmón necrótico, quiste hidatídico, coágulo intracavitario, etc.)¹ pueden originar la imagen radiológica de una cavidad de paredes finas conteniendo una masa móvil en su interior, habitualmente la orientación diagnóstica es hacia el aspergiloma producido por varias especies del género *Aspergillus*. Sin embargo esta forma anatomoclínica puede ser producida por otros agentes etiológicos: *Penicillium*², *Cándida*³, *Trichophyton*⁴, *Cladosporium*^{4a}, *Monosporium apiospermum*, o bien su forma perfecta *Petriellidium* (*Allescheria*) *boydii*⁵⁻¹².

Estos diferentes micromicetos ocasionan formas clínico-radiológicas de colonización micótica intracavitaria o «pelota fúngica» (fungus ball), también denominada «micetoma» desde el punto de vista neumológico, que no difieren de las producidas por *Aspergillus fumigatus* u otras especies del género *Aspergillus*.

Probablemente, y debido a la antibióticoterapia y a la cada vez mayor utilización de medicaciones inmunosupresoras, este tipo de colonización micótica intracavitaria será más frecuente; Schonell¹³ da cifras de un 20 %.

* Hospital de la Cruz Roja. Barcelona.

** Instituto Municipal de Investigación Médica.

Recibido el día 16 de octubre de 1979.

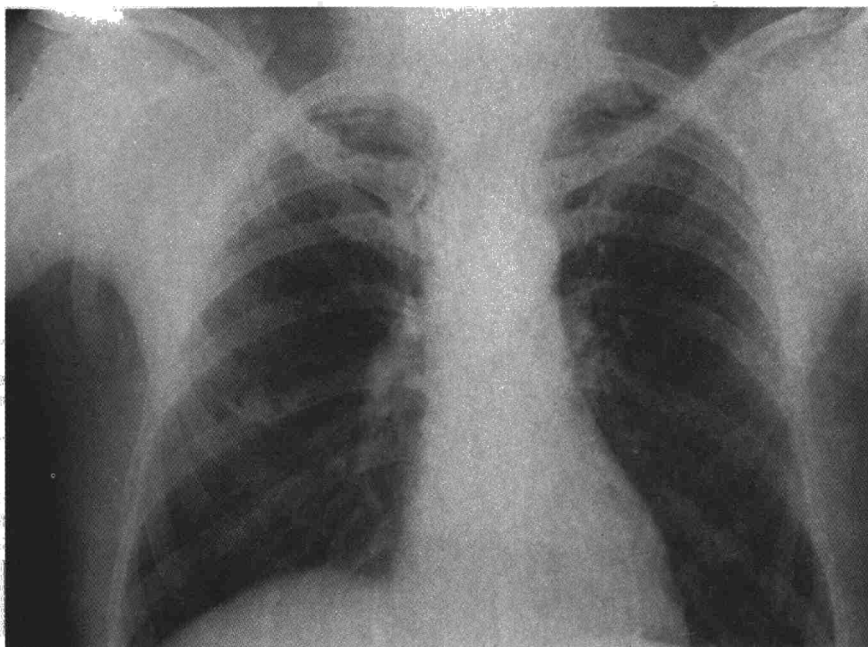


Figura 1

P. Boydii (Shear, 1921) es un hongo saprófito que vive habitualmente en el suelo y sobre restos vegetales en descomposición; como patógeno primario es uno de los principales agentes de los micetomas verdaderos de miembros inferiores, de tipo madura-micótico, productor de granos blancos (Pie de Madura). En su localización pulmonar se comporta como un oportunista colonizando cavidades preformadas. A partir de los casos descritos de «pelota fúngica» por *Petriellidium* (*Allescheria*)

boydii no se han descrito generalizaciones ni otras localizaciones viscerales, por otras vías de invasión, este hongo puede ser altamente patógeno¹⁴.

Parece interesante señalar que uno de los primeros casos descritos de *allescheriasis* pulmonar en U.S.A. (Tong, 1958¹⁵) se trataba de un campesino español residente en ese país. Excepcionalmente se han comunicado infecciones por este micromiceto que afectaban otros sistemas: otomicosis;

sinusitis esfenoidal; meningitis, sepsis¹⁶⁻¹⁹.

El caso que se describe a continuación representa un ejemplo de la forma de colonización pulmonar por *P. boydii*, y permite realizar diversas consideraciones clínicas, diagnósticas y terapéuticas.

Observación clínica

S. S. B. varón, de 52 años, que en 1935 después de ser amigdalectomizado presentó un proceso respiratorio agudo acompañado de importantes vómitos, diagnosticándose de absceso pulmonar derecho, el cual se resolvió después de tres meses de reposo.

Durante los 40 años siguientes no presentó ninguna sintomatología, considerándose normal en las diferentes revisiones médicas de rutina practicadas en este lapso.

En 1976 a consecuencia de un examen fotorradiocópico anormal se le practica radiografía de tórax en la que se aprecia en la región parahiliar derecha una imagen cavitaria de bordes finos conteniendo una formación morular en su interior (figs. 1 y 2).

Clínicamente el paciente goza de un buen estado general, aunque poco después de este descubri-

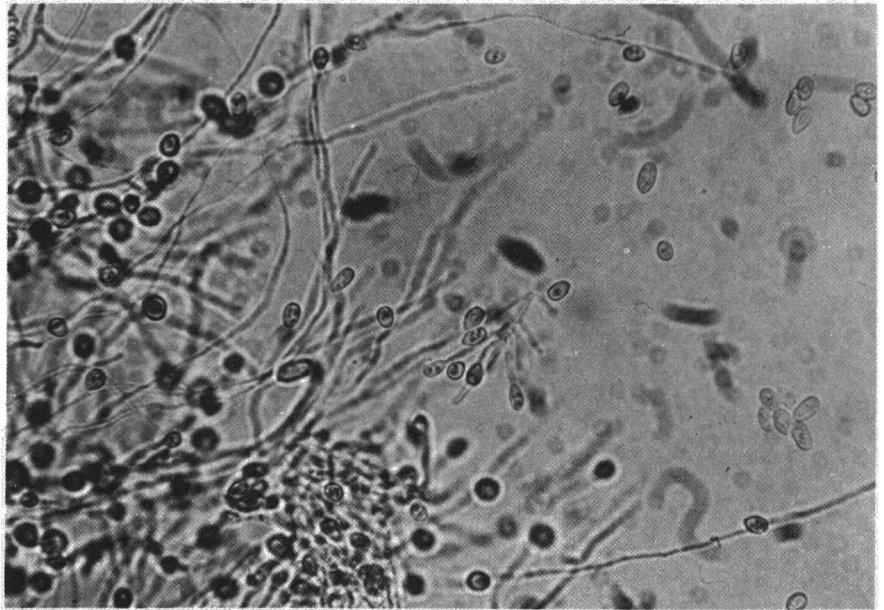


Figura 3

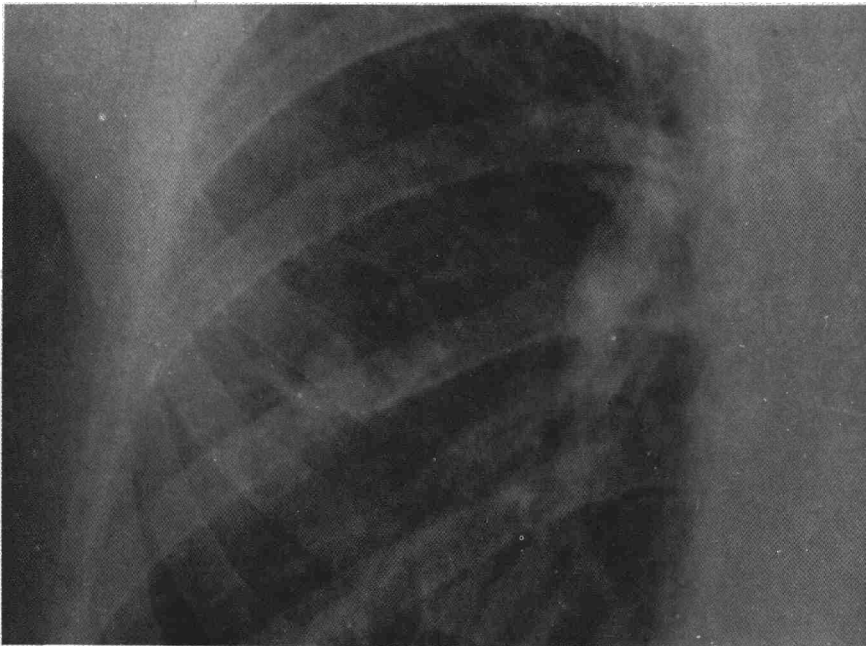


Figura 2

miento, presentó expectoración hemoptoica con ocasión de un proceso catarral.

Se practican repetidas baciloscopias que son negativas y la V.S.G. es normal. En enero de 1977, un nuevo estudio radiográfico demuestra que la cavidad del lóbulo medio presenta el mismo aspecto, pero la formación morular ha aumentado de tamaño.

Con el diagnóstico presuntivo de aspergiloma se practica un estudio serológico y micológico con el siguiente resultado:

a) Pruebas de inmunoprecipitación con batería de antígenos aspergílicos y de *Cándida albicans*, negativas.

b) Examen microscópico directo de esputo: se aprecian abundantes hifas ramificadas y tabicadas, indiferenciables de las observadas en casos de aspergilosis.

c) Cultivos de esputos: en cuatro cultivos seriados realizados en medio de Sabouraud con antibióticos a días alternos, desarrollaron colonias abundantes, en cultivo puro, de un micelio inicialmente blanco algodonoso que a los 8 días adquirió color gris parduzco. El estudio microscópico demostró micelio constituido por hifas tabicadas y ramificadas de 2-3 μ m. de diámetro con numerosos conidios de 3x5 μ m. dispuestos en los extremos de los filamentos o bien de ramificaciones laterales cortas (fig. 3). También se observó la presencia de haces paralelos de hifas en cuyos extremos libres se disponían grupos de esporas (conidios). En base a estas características morfológicas se llegó al diagnóstico de *Monosporium apiospermum* (fig. 4), forma imperfecta de *Allescheria* (*Petriellidium boydii*).

El estudio de colonias más viejas (4-6 semanas)

sembradas en agar harina de maíz, demostró la existencia sobre la superficie del agar de ascocarpos no operculados (cleistotecios), de 100 a 200 μ m. de diámetro, de color pardo oscuro y paredes finas que por aplastamiento entre el porta y el cubreobjetos dieron salida a ascosporas amarillentas elípticas de unas 4x6 μ m. De acuerdo al estudio de la fase sexuada se identificó a este hongo como *Petriellidium* (*Allescheria*) *boydii*.

En octubre de 1977 con el paciente asintomático, se efectúa una intervención quirúrgica en la que se reseca el lóbulo medio, confirmándose la existencia de una cavidad de 4 cm. de diámetro que contenía una masa friable de material rojizo amarillento que ocupaba 1/3 del volumen cavitario (fig. 5). El estudio microscópico directo permitió comprobar que este contenido era una masa de micelio de idénticas características a las descritas más arriba, y el cultivo en medio de Sabouraud dio origen a colonias de *Petriellidium boydii*.

Evolución: El postoperatorio de este paciente transcurrió sin mayores complicaciones, realizándose controles micológicos de esputos y estudios serológicos con antígeno de *P. boydii* cada tres meses, los que demostraron la negatividad micológica a partir de la primera muestra recogida después de la intervención, así como la desaparición de los anticuerpos precipitantes a partir del 6.º mes de la operación. A los 16 meses el paciente permanece asintomático y con todos los controles serológicos y micológicos negativos.

Materiales y métodos

1) Muestras

Para los estudios micológicos se recogieron 4 muestras de esputos en forma seriada obtenidas a días alternos. El material se colectó en ayunas, después de una adecuada higiene bucal. Cada muestra se sembró en tres tubos de Sabouraud con cloramfenicol y en tres tubos de sabouraud - cloramfenicol - actidiona cultivándose a 37º C observándose a los 3, 6 y 10 días. Para la investigación de la existencia de las formas sexuadas se realizaron cultivos en medios de agar harina de maíz en placa de Petri observándose semanalmente hasta completar las 6 semanas.

Con cada muestra de esputo se realizó un examen microscópico directo a 400 aumentos.

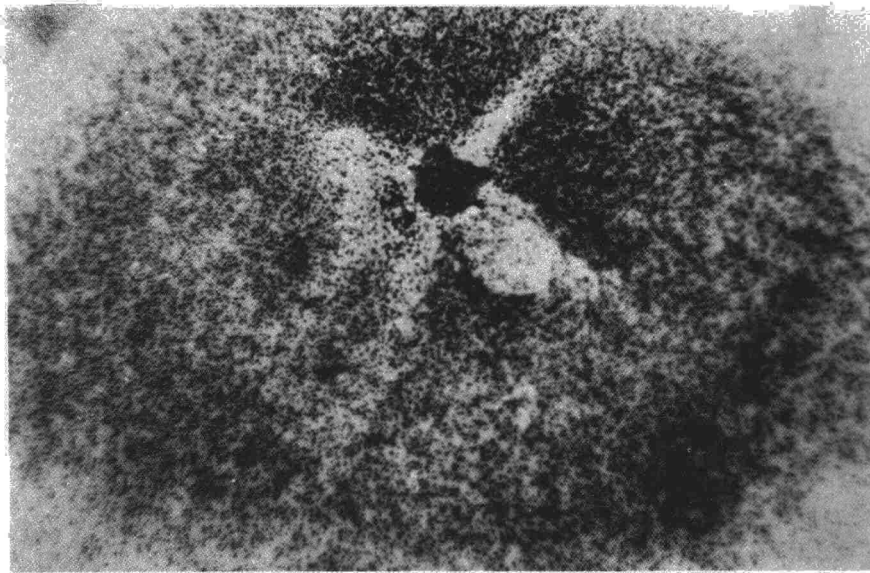



Figura 4

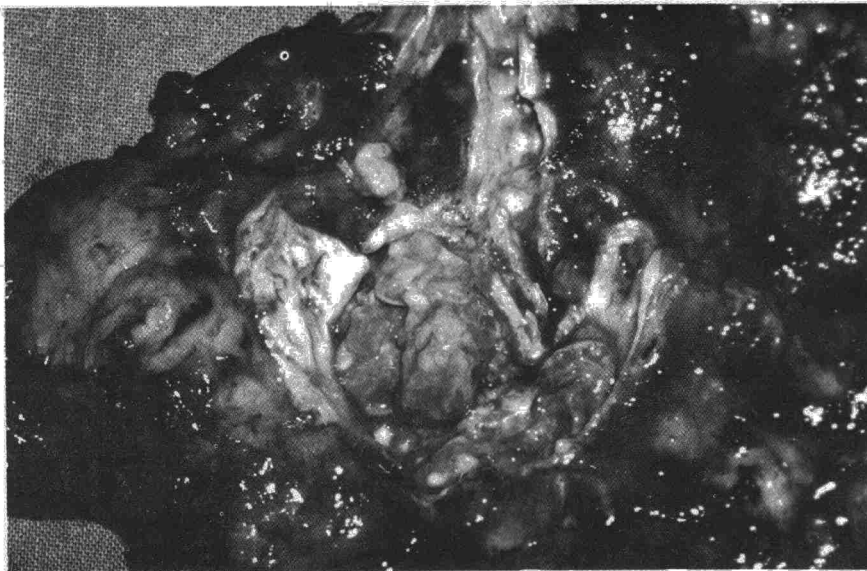


Figura 5

Para los estudios serológicos se extrajeron muestras de sangre preoperatoria en dos ocasiones, y muestras seriadas cada tres meses después de la intervención.

2) Técnicas serológicas

Inicialmente se realizaron pruebas de doble difusión y electrosinéresis, empleando la metodología descrita en anteriores trabajos²⁰⁻²¹. Los antígenos utilizados fueron extractos solubles de *Aspergillus fumigatus*, *A. flavus*, *A. nidulans*, *A. niger* y *Cándida albicans*. Una vez aislada la cepa de *P. boydii*, se procedió a preparar antígenos metabólicos y somáticos según la técnica descrita por Rippon²² y Hainer²³. Los mejores antígenos se obtuvieron a partir de cultivos de 4 meses en caldo de Sabouraud. Su potencia se valoró mediante sueros hiperinmunes obtenidos experimentalmente en el conejo.

Con los antígenos obtenidos se practicaron las pruebas de doble difusión, electrosinéresis e inmunolectroforesis.

3) Determinación de las concentraciones inhibitorias mínimas (CIM) a nistatina, anfotericina B y miconazol

De acuerdo con el protocolo establecido por Rippon²² y modificado por J. Martínez y cols.²⁴, se determinó la CIM para los antifúngicos mencionados.

Resultados

a) Pruebas serológicas:

Las pruebas de inmunoprecipitación utilizando antígenos aspergilaros y de *C. albicans*, fueron negativas con las dos extracciones preoperatorias. Con los antígenos metabólicos y somáticos obtenidos a partir de la cepa de *P. boydii* se obtuvieron dos sistemas precipitantes con las muestras de sangre

preoperatoria así como con las dos extracciones obtenidas a los 3 y 6 meses de la intervención quirúrgica. A partir del 9.º mes de la intervención la serología se negativizó.

b) Pruebas de sensibilidad a los antifúngicos:

Se determinaron las concentraciones inhibitorias mínimas para la nistatina, anfotericina B y miconazol, obteniéndose los siguientes resultados:

CMI nistatina	> 100 ug/ml.
CMI anfotericina B	> 100 ug/ml.
CMI miconazol	< 0,05 ug/ml.

c) Resultados micológicos

Examen microscópico directo: En las cuatro muestras de esputo se observaron abundantes hifas tabicadas y ramificadas.

Cultivos: los cultivos en medio sólido de agar Sabouraud y Sabouraud con antibióticos de las cuatro muestras de esputos, originaron colonias puras de *M. apiospermum*. Asimismo, los cultivos obtenidos a partir de contenido de la pieza quirúrgica resecada y de la pared de la misma, dieron origen a colonias puras de esta misma especie, los cultivos de los ganglios linfáticos satélites permanecieron estériles.

Discusión

La petriellidosis (allescheriasis) pulmonar es una infección micótica que hasta la fecha no había sido descrita en nuestro medio, por el contrario otras localizaciones como la intraarticular²⁵ y la cerebral²⁶ han sido comunicadas recientemente.

Las formas pulmonares de esta micosis ocupan el segundo lugar en frecuencia siendo precedidas por los micetomas crónicos madurmicóticos de los miembros inferiores. Esta forma clínica, productora de granos blancos, corresponde a la denominación correcta de micetoma, de acuerdo con las concepciones micológicas del término.

Destaca que a pesar del ubicuismo de esta especie de hongo, la frecuencia de las infecciones por el mismo es baja, fundamentalmente si se compara con otras micosis pulmonares como la aspergilosis, cuya forma de colonización es una frecuente complicación en los pacientes portadores de cavidades pulmonares.

La frecuencia con que se observa la aspergilosis de colonización determina que en muchas ocasiones se diagnostique como aspergiloma todo proceso clínico radiológico que implique la ocupación de cavidades preformadas. El estudio anatómo-patológico de las piezas operatorias no muestra diferen-

cias sustanciales para diferenciar una infección por *Aspergillus* de una infección por otros mohos como *P. boydii*.

El estudio serológico de las supuestas aspergilosis actualmente es bien conocido y su realización está bastante difundida; por el contrario la ausencia de antígenos comercializados de micromicetos como *P. boydii*, determina que el estudio inmunológico de estos pacientes, solamente se pueda realizar en centros especializados; estos hechos reducen el valor de este tipo de pruebas. Sin embargo, el examen micológico de los productos patológicos (aspirados, esputos, biopsias o piezas de exéresis) permite el aislamiento e identificación de los diferentes agentes etiológicos de micosis pulmonares.

En el paciente objeto de este trabajo, solamente los estudios micológicos permitieron el diagnóstico preoperatorio del proceso micótico. Asimismo el aislamiento de la cepa permitió la preparación de antígenos específicos y el estudio de la sensibilidad de esta especie frente a algunos de los antifúngicos más frecuentemente utilizados en la actualidad, como posible complemento terapéutico.

En las pruebas de sensibilidad «in vitro» a los antifúngicos llama la atención la notable resistencia de esta cepa a la nistatina y anfotericina B con una CIM > 100 ug/ml. Por el contrario

para el miconazol se obtuvo una alta sensibilidad, por lo que de ser necesario, sería el fármaco de elección en el tratamiento médico de esta micosis, datos que concuerdan con los comunicados por otros autores^{27,28}.

Resumen

En el caso presentado se describe una forma de colonización por *Petriellidium* (*Allescheria*) *boydii* desarrollada en una cavidad detergada, sin que se comprobara el antecedente de un tratamiento prolongado con antibióticos o corticoesteroides.

Después de una prolongada etapa subclínica, de cronología difícil de precisar, la micosis se evidenció por medio de un examen radiológico de rutina. El único trastorno presentado posteriormente por el enfermo fue una discreta expectoración hemática.

Los antecedentes y comportamiento clínico-radiológico de la infección micótica fueron similares a los que presenta la colonización intracavitaria por hongos del género *Aspergillus* (aspergiloma), y la identificación de *P. boydii* se realizó gracias a los estudios micológicos efectuados antes de la intervención quirúrgica y confirmados con los cultivos realizados con la pieza quirúrgica, así como por la demostración

de anticuerpos precipitantes específicos.

Summary

INTRACAVITARY PULMONARY COLONIZATION BY PETRIELLIDIUM (ALLESCHERIA) BOYDII.

In this case the authors describe a form of colonization by *Petriellidium* (*Allescheria*) *boydii* developed in an absterged cavity, without the antecedent of prolonged treatment with antibiotics or corticosteroids being verified.

After a prolonged subclinical stage, difficult to define chronologically, the mycosis was discovered during routine radiological examination. The only disorder presented posteriorly by the patient was a discreet hematic expectoration.

The antecedents and clinical-radiological behaviour of the mycotic infection were similar to those presented in intracavitary colonization by fungus of the genus *Aspergillus* (aspergilloma), and the identification of *P. boydii* was made thanks to mycological studies carried out before the surgical intervention and confirmed with cultures of the surgical piece, as well as by the demonstration of specific precipitating antibodies.

BIBLIOGRAFIA

- FRASER, R. G. y PARE, J. A.: Diagnóstico de las enfermedades del tórax. Pág. 627. Salvat Ed. S. A. Barcelona, 1976.
- LIEBLER, G. A., MAGOVERN, G. J., SADIGHI, P., PARK, S. B. y CUSHING, J.: Penicillium granuloma of the lung presenting as a solitary pulmonary nodule. *JAMA*, 237: 671, 1971.
- SPEAR, R. K., WALKER, P. D. y LAMPTON, L. M.: Tracheae obstruction associated with a fungus ball. *Chest*, 70: 602, 1976.
- WEESE, W. C. y HELMS, C. M.: Trichophyton. A new cause of pulmonary mycetoma. *Am. Rev. Resp. Dis.*, 108: 643, 1973.
- KWON-CHUNG, K. J., SCHWARTZ, I. S. y RYBAK, B.: A pulmonary fungus ball produced by *Cladosporium cladosporioides*. *Am. J. Clin. Pathol.*, 64: 564, 1975.
- REEDY, P. C., CHRISTIANSON, C. S., GORELICK, D. F. y LARSH, H. W.: Pulmonary monosporosis: An uncommon pulmonary mycotic infection. *Thorax*, 24: 722, 1969.
- MCCARTHY, D. S., LONGBOTTOM, J. L., RIDDEL, R. W. y BATTEN, J. C.: Pulmonary mycetoma due to *Allescheria boydii*. *Am. Rev. Resp. Dis.*, 100: 213, 1969.
- ARNETT, J. C. y HATH, H. B.: Pulmonary *Allescheriasis*. *Arch. Intern. Med.*, 135: 1250, 1975.
- CREITZ, J. y HARRIS, H. V.: Isolation of *Allescheria boydii* from sputum. *Amer. Rev. Tuberc.*, 71: 126, 1955.
- SCHARJ, M., LEVENE, N. y GORDON, H.: Primary pulmonary infection with *Monosporium apiospermum*: Report of a case with clinical, pathological and mycologic data. *J. Infect. Dis.*, 106: 141, 1960.
- TRAVIS, R. E., ULRICH, E. W. y PHILLIPS, S.: Pulmonary *allescheriasis*. *Ann. Intern. Med.*, 54: 141, 1961.
- LOURIA, D. B., LIEBERMAN, P. H., COLLINS, H. S. y ALEVINS, A.: Pulmonary mycetoma due to *Allescheria boydii*. *Arch. Intern. Med.*, 117: 748, 1966.
- OURY, M., HOCQUET, P. y SIMARD, C.: *Allescheria pulmonaire* (Micotoma a *Allescheria boydii*). *J. Fr. Med. Chir. Thorac.*, 22: 425, 1968.
- SCHONELL, M.: Respiratory Medicine. Livingstone Medical Text. Edinburgh, 1974.
- WALKER, D. H., ADAMEC, T. y KRIGMAN, M.: Disseminated *petriellidiosis* (*Allescheriasis*). *Arch. Pathol. Lab. Med.*, 94: 102, 1978.
- TONG, J. L. y VALENTINE, E. H., DURRANCE, J. R., WILSON, G. M. y FISHER, D. A.: Pulmonary infection with *Allescheria boydii*: Report of a fatal case. *Amer. Rev. Tuberc.*, 78: 604, 1958.
- BELDING, D. L. y VMANCIO, C. B.: A new species of a genus *Monosporium* associated with chronic otomycosis. *Am. J. Pathol.*, 11: 856, 1935.
- MADER, J. Y., SCOTT, R. y HEATH, P. N.: Sinusitis esfenoidal por *Petriellidium boydii* (*Allescheria boydii*). *JAMA español*, 4: 459, 1978.
- BENHAM, R. W. K. y GEORG, L. K.: *Allescheria boydii*. Causative agent in a case of meningitis. *J. Invest. Dermatol.*, 10: 99, 1948.
- ZAFFIRO, A.: Forma singolare di micosi cutanea de *Monosporium apiospermum*, a viluppo clinicamente septicemico. *G. Ital. Med. Mil.*, 860: 636, 1938.
- TORRES, J. M., GUISANTE, J. A., DALUZ, S., LOPEZ-LEMES, M., JOSEF, M. y YARZABAL, L. A.: Aspergilosis respiratoria humana. Diagnóstico por medio de la electroinérésis asociada a la inmunodifusión secundaria. *Med. Clin.*, 66: 155, 1976.
- VIDAL PLA, R., TORRES RODRIGUEZ, J. M., VIZCAYA, M., MARTINEZ QUESADA, J., VALERO, J., ARTEAGA, F. y SUCH, J. J.: Incidencia de la aspergilosis respiratoria en enfermos broncopulmonares crónicos. *Rev. Clin. Esp.*, 149: 165, 1978.
- RIPPON, J. W.: Medical Mycology. Pág. 552. W. B. Saunders Co. Philadelphia, 1974.
- HAINER, J. y OSTROW, J. H.: Pulmonary monosporosis Report of a case with precipitating antibody. *Chest*, 66: 601, 1974.
- MARTINEZ, J., TORRES, J. M., ARTEAGA, F. y FOZ-TENA, A.: Determination of a minimal inhibitory concentration of Amphotericin B and Miconazole for 21 strains of *Aspergillus*. *Mycopathologia*, 64: 147, 1978.
- PEÑA YAÑEZ, J.: Micetoma de rodilla por *Monosporium apiospermum* *Allescheria boydii*. *Diag. Biol.*, 27: 373, 1978.
- ARTEAGA, F.: Comunicación personal.
- LOTWICK, L. I., GIALGINI, J. N., JOHNSON, R. H. y STEVENS, D. A.: Visceral fungal infections due to *Petriellidium boydii* (*Allescheria boydii*) In vitro drug sensivity studies. *Am. J. Med.*, 61: 632, 1976.
- BAKESPIGEL, A., WOOD, T. y BURKE, S.: Pulmonary *Allescheriasis*. Report of a case of Ontario, Canada. *Am. J. Clin. Pathol.*, 68: 299, 1977.