

LAS ANGEITIS GRANULOMATOSAS PULMONARES

J. SAURET VALET y R. BORDES PRATS

Servicios de Aparato Respiratorio y Anatomía Patológica.
Hospital de la Santa Cruz y San Pablo. Barcelona

Introducción

La denominación de *angeítis y granulomatosis pulmonares* fue ideada por Liebow¹, para designar una serie de procesos patológicos cuyo común denominador era la presencia de vasculitis y necrosis del parénquima, y una reacción celular periférica no atribuible a las lesiones oclusivas de los vasos. Este granuloma periférico es el que marca la diferencia esencial con otros tipos de vasculitis que afectan al pulmón, siendo sus fundamentales elementos histológicos: células epitelioides, gigantes, polimorfonucleares, linfocitos, células plasmáticas y en ocasiones eosinófilos.

En la primitiva descripción de Liebow se incluían cinco entidades:

1. La granulomatosis de Wegener clásica. Se caracteriza por la afectación de vías respiratorias superiores, pulmones y riñón, por lesiones de angeítis granulomatosa y necrosis aséptica.

2. Angeítis granulomatosa tipo Wegener localizada. Con lesiones similares a la anterior, pero circunscritas exclusivamente a los pulmones.

3. La granulomatosis linfomatoidea. Con asociación de lesiones en piel, pulmones, sistema nervioso central y riñón. El diagnóstico por histología pulmonar se basa en la presencia de infiltrados linforreticulares, angiocéntricos y angiodestructivos, con células atípicas.

4. La angeítis granulomatosa necrotizante sarcoidea. Llamada así por presentar extensas necrosis de parénquima pulmonar y destrucción vascular, junto con granulomas de aspecto similar a los de la sarcoidosis.

5. La granulomatosis broncocéntrica. En este grupo las lesiones adoptan una disposición peribronquial o peribronquiolar.

Esta clasificación original ha sido posteriormente revisada y sometida a modificaciones que se comentarán en la discusión.

En este trabajo presentamos tres casos de angeítis granulomatosa pulmonar, con estudio necrótico (dos granulomatosis de Wegener y una granulomatosis linfomatoidea).

Material y métodos

Caso 1. M.C.P. Mujer de 55 años. Ingresó por presentar desde hace un mes, parestesias en miembros inferiores y dificultad a la marcha. A los diez días aparecen dolores en ambas piernas y fiebre de 39°, con sudores nocturnos y postración. Sin antecedentes valorables.

En la exploración los datos más destacables eran: palidez de piel y mucosas, úlcera en «sacabocados» en el borde lingual derecho. En el tórax se auscultaban estertores subcrepitantes en ambas bases pulmonares. Tonos cardíacos rítmicos y normales, PA, 120/80. Abdomen normal. En la exploración neurológica se objetivó hipoalgesia distal y simétrica en miembros inferiores, disminución de la fuerza en grupo antero-externo derecho muy importante, y menos evidente en grupo muscular antero-externo izquierdo y posterior de muslo izquierdo. Sensibilidad profunda normal. Fondo de ojo normal.

Laboratorio: Hematocrito de 31 %, 7.400 leucocitos, fórmula leucocitaria normal, plaquetas 448.000, VSG 28 mm a la 1.ª hora, sideremia 16 gammas/100 ml, proteínas totales 61,9 g/l, albúmina 23,3, alfa-2 globulina 9,4, gammaglobulina 9,3, G.O.T. 55 mU/l, G.P.T. 77 mU/l. Glucemia, urea, creatinina, colesterol e iones normales. Serología luética negativa. Orina: albúmina 0,10 g/l, glucosa y acetona negativas, en el sedimento se observan 5-6 leucocitos y 5-6 hematíes por campo, algunas células epiteliales.

Mielograma: Serie roja y serie blanca normales, serie reticular hiperplásica con aumento de células plasmáticas y reticulares inmaduras. No se observaron células metastásicas. Megacariocitos abundantes.

La radiografía de tórax (fig. 1) mostraba opacidades de

Recibido el día 28 de julio de 1980.

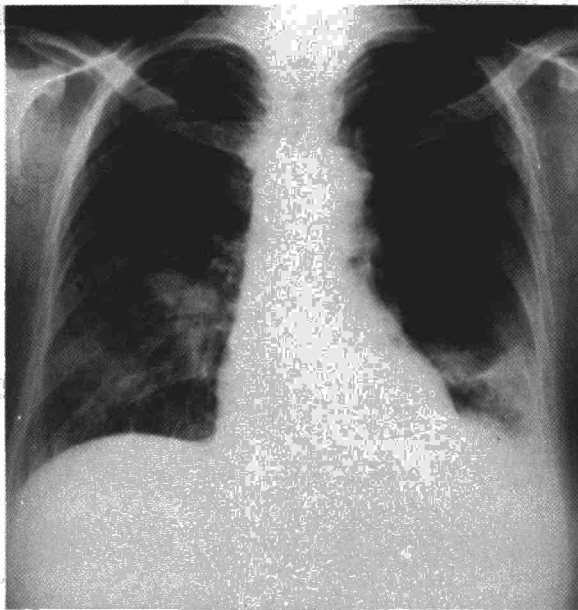


Figura 1




Fig. 2. Granulomatosis de Wegener. Aspecto macroscópico de los pulmones al corte. Áreas de contornos irregulares de distinta consistencia y coloración.

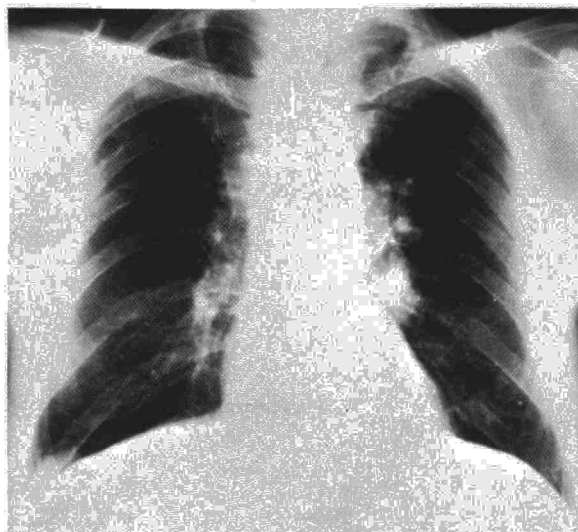


Figura 3

distribución no segmentaria y de aspecto homogéneo, situadas en los 2/3 inferiores del pulmón derecho y en la base pulmonar izquierda. Derrame pleural sub-pulmonar izquierdo.

En el ECG sólo se apreció ligera alteración de la repolarización ventricular.

Curso clínico: La temperatura mostró oscilaciones diarias entre 37,5° y 39°. Apareció disfagia y dificultades para la fonación. Al 11.º día de hospitalización la enferma acusa diplopía, epistaxis ligera y disfonía. El examen ORL evidencia sequedad de mucosas, costras y ulceraciones con zonas de esfacelo en nariz, lengua, faringe y laringe. Al 12.º día de su ingreso aboca al exitus.

Autopsia: En la lengua, junto al borde derecho, existía una ulceración de 2 x 1 cm de fondo granular. La laringe y tráquea presentaban múltiples ulceraciones confluentes de la mucosa de idéntico aspecto macroscópico.

En la cavidad torácica se observó derrame pleural bilateral de 300 ml en cada hemitórax. Los parénquimas pulmonares estaban intensamente edematosos con áreas de consistencia muy diversa (fig. 2). Al corte se observaban zonas nodulares confluentes amarillo-grisáceas, con zonas hemorrágicas.

Las superficies renales presentaban pequeñas telangiectasias y hemorragias focales puntiformes. Al corte estaba conservada la delimitación córtico-medular.

En el tracto gastrointestinal existía una ulceración esofágica en la unión cardial de bordes netos. Asimismo, en la mucosa de yeyuno-íleon existían múltiples úlceras semejantes. El resto de órganos no aparecían macroscópicamente afectados.

Microscópicamente, en el pulmón se observaban áreas de necrosis de contornos irregulares y confluentes. En los centros de dichos focos se reconocían fragmentariamente imágenes de tabiques alveolares. Se observaba también en la periferia la presencia de células gigantes mezcladas con polimorfonucleares y células de aspecto epitelioides, así como algún eosinófilo y células linfoplasmocitarias. De forma predominante destacaban lesiones arteriolares del tipo de vasculitis necrotizante con formación de granulomas en la pared de los vasos. Esta afectación arteriolar en áreas era tan intensa, que se hacía difícil reconocer la estructura vascular propiamente dicha.

Los glomerulos renales mostraban cambios de glomerulonefritis extracapilar focal con proliferación de células epiteliales formando *semilunas*. En numerosos glomerulos aparecía necrosis fibrinoide del ovillo capilar con algunos polimorfonucleares.

Diagnóstico: Granulomatosis de Wegener.

Caso 2. V.G.J. Varón 56 años. Ingresa por síndrome febril de dos meses de evolución, con astenia, anorexia y pérdida de peso. Últimamente tos y expectoración mucopurulenta. Fumador de 30 cigarrillos/día. Diagnosticado de úlcus duodenal. La exploración física a su ingreso fue totalmente normal.

Laboratorio: 2.900.000 hematíes, hematócrito del 27 %, Hb 6,8 g %, sideremia 26 gammas, índice de sat. de transferrina 21 %, 14.100 leucocitos. Fórmula: 75 segmentados, 1 eosinófilo, 13 linfocitos, 11 monocitos. VSG 127 a la 1.ª hora. Proteínas totales 59 g/l, albúmina 24,7, alfa-1 4,2, alfa-2 8,3, beta 7,1, gamma 14,7. Creatinina 8,5 mg/100 ml, urea 134 mg, fosfatasas alcalinas 114 mU. Gasometría arterial: pO₂ 83 mm Hg, pCO₂ 32 mm Hg, Sat. O₂ 96,4 %, pH 7,42, bicarbonato standard 22,2 mEq/l. Ionograma, colesterol, transaminasas y fosfatasas ácidas normales. Tres esputos negativos para B.K. Hemocultivo y urinocultivo negativos. Orina: proteinuria (1,36 g/l), hematuria (50-100 hematíes por campo), urea 7,6 y creatinina 1,48 g/l.

El mielograma muestra una médula de aspecto reactivo sin evidencia de células atípicas.

La radiografía de tórax (fig. 3) mostraba pinzamiento del seno costodiafrágico derecho, tractos fibrosos en vértice derecho y dos nódulos: uno infraclavicular derecho y el otro en región parahiliar izquierda.

Espiografía con Vitalograph: CVF 4.050 ml, VEMS 2.750 ml, VEMS/CV 67,9 %.

Curso clínico: A los siete días de ingreso persiste la anorexia y la fiebre, apareciendo hepatomegalia no dolorosa de 5 cm. La broncofibroscopia fue normal, el BAS negativo para células malignas y para BK. En el legrado apareció metaplasia focal del epitelio y un foco microscópico de atipia celular. A los dieciocho días de ingreso el paciente presenta hemoptisis a bocanadas y rectorragias de sangre roja. Pese al tratamiento intensivo es éxitus a las pocas horas.

Necropsia: Los pulmones al corte presentaban zonas confluentes y mal delimitadas de distinta consistencia y coloración. La laringe y el árbol bronquial no ofrecían alteraciones. Los riñones macroscópicamente eran normales, estando su peso algo aumentado (240 gr).

Microscópicamente, en los pulmones se observaban focos de necrosis con numerosas formaciones granulomatosas, perivascularas con polimorfonucleares, células epitelioideas, células gigantes, algún eosinófilo y células linfoplasmocitarias.

Los riñones a nivel glomerular mostraban una lesión difusa y generalizada, consistente en proliferación epitelial con formación de semilunas y abundante necrosis fibrinoide. Los vasos arteriulares del intersticio, en áreas mostraban vasculitis granulomatosa de la pared de los mismos.

Diagnóstico: Granulomatosis de Wegener.

Caso 3. A.R.Ch. Varón de 57 años. Dos meses antes de su ingreso inicia disnea progresiva, astenia y anorexia. Un mes después, tos y expectoración mucosa. Antecedentes no valorables. En la exploración los datos destacables eran: febrícula (37,5°), adenopatías pequeñas rodaderas, en región latero-cervical izquierda, auscultación de estertores crepitantes de timbre *metálico* en ambas bases pulmonares. Resto normal.

Laboratorio: 4.200.000 hematíes, Hb 14,9 g %, hemcrito 41 %, leucocitos 12.100, fórmula: 75 segmentados, 1 eosinófilo, 16 linfocitos, 8 monocitos. VSG 99 a la primera hora, gasometría arterial respirando aire: pO₂ 52 mm Hg, pCO₂ 40 mm Hg, pH 7,42, Sat. O₂ 87,7 %, bicarbonato standar 25 mEq/l. Resto de la analítica normal. Hemocultivo negativo, bacteriología y citología de esputo negativa. Mantoux negativo.

La radiografía de tórax (fig. 4) mostraba patrón intersticial retículo-nodulillar bilateral y líneas de Kerley.

Espiografía: CVF 3.850 ml, VEMS 2.260 ml, VEMS/CV 63 %, FEF₂₅₋₇₅ 1.240 ml ECG: hipertrofia de ventrículo derecho y bloqueo completo de la rama derecha del haz de His.

Curso clínico: Se practicó en primer lugar biopsia de una adenopatía cervical, que sólo mostró hiperplasia atípica difusa (fig. 5).

En la broncoscopia el aspecto del árbol tráqueo-bronquial era normal, efectuándose biopsias transbronquiales periféricas que demostraron fibrosis e inflamación crónica inespecífica. A la vista de estos resultados se optó por biopsia pulmonar por toracotomía izquierda, extrayendo un fragmento de llingula cuyo examen histológico mostró infiltrado celular polimorfo angiocéntrico y angiodestructivo, que se catalogó de granulomatosis linfomatoidea (figs. 6 y 7).

El paciente fue tratado con ciclofosfamida, vincrisul y prednisona, obteniéndose una remisión completa clínica y radiográfica que le permitió reintegrarse a su vida normal. Al cabo de diez meses aparece un cuadro de fiebre alta, disnea e infiltrados pulmonares bilaterales que desemboca al éxitus letalis.

Necropsia: En el examen externo se observó alopecia y cicatriz antigua de toracotomía izquierda. La cavidad peritoneal no contenía líquidos y las asas intestinales eran de aspecto y disposición normal. El reborde hepático sobresalía 3 cm por debajo del reborde costal.

La cavidad torácica contenía líquido amarillento en hemitórax derecho en cantidad de 500 ml. La cavidad craneal no se pudo examinar por limitación del permiso de autopsia.

En el examen macroscópico de los órganos, resaltaban pulmones aumentados de peso y tamaño (1.700 g en conjunto).

La pleura visceral era deslustrada, con zonas de aspecto fibrilar y blanquecino. Los bronquios principales estaban recubiertos por mucosa rojiza y trabecular. Los vasos del hilio

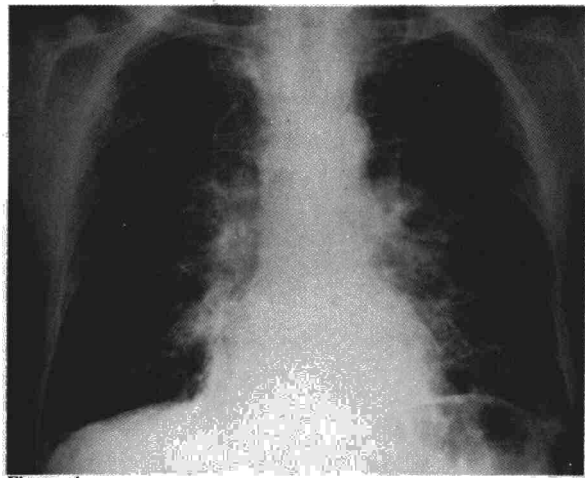


Figura 4.

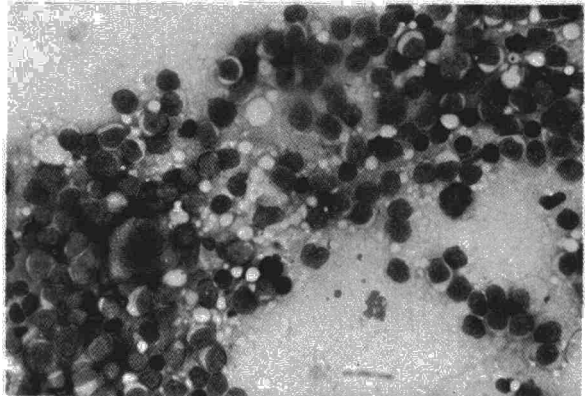


Fig. 5. Granulomatosis linfomatoidea. Imprimación ganglionar. Linfocitos en distintos estadios madurativos y una célula gigante binucleada, que recuerda a las células de Reed-Stemberg. May-Grünwald Giemsa. 400x.

no mostraban alteraciones. Al corte existía un aumento de la consistencia del parénquima que era más evidente a nivel del lóbulo superior izquierdo y del inferior derecho. A la presión del parénquima fluía moderada cantidad de material cremoso amarillento. El resto de órganos era de peso, consistencia y características macroscópicas normales.

En el examen microscópico de los órganos, destacaban amplias zonas de bronconeumonía aguda confluyente en las secciones de ambos pulmones y zona de metaplasia escamosa del epitelio bronquial. Se remitió muestra a Microbiología del exudado pulmonar, en el que se aislaron colonias de estafilococo coagulasa negativo.

El hígado mostraba cambios de dilatación sinusoidal centrolobulillar y esteatosis centro-zonal. Asimismo se evidenció necrosis tubular aguda renal. Estos cambios estarían relacionados con el shock séptico causa última de muerte. El examen de los ganglios linfáticos mostraba depleción linfocitaria y moderada fibrosis sinusoidal. En el resto de órganos no se observaron alteraciones significativas ni evidencia de su enfermedad primitiva.

Diagnóstico: Granulomatosis linfomatoidea.

Discusión

La angeítis es un proceso patológico caracterizado fundamentalmente por la existencia de le-

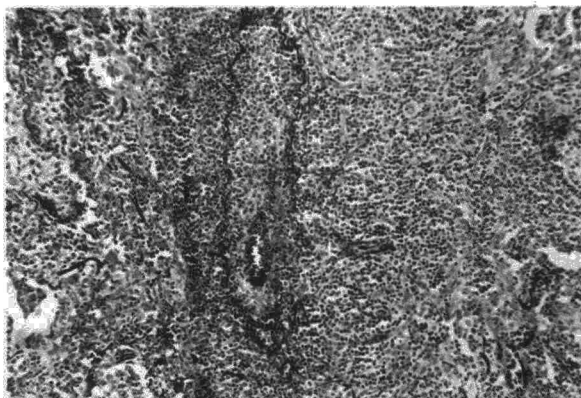


Fig. 6. Granulomatosis linfomatoidea. Área de la biopsia pulmonar. Infiltrado polimorfo, rodeando un vaso de mediano calibre, trombado y con una pequeña recanalización. Nótese las fibras elásticas que dibujan la pared vascular, la cual se halla ocupada por el infiltrado. Orceína, 100x.

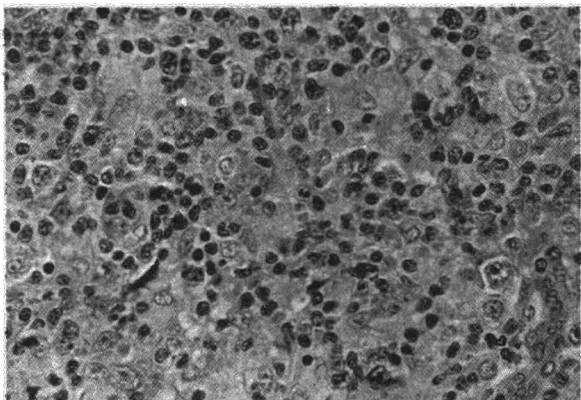


Fig. 7. Detalle del infiltrado de la biopsia pulmonar. Mezcla celular en la que se aprecian, linfocitos maduros, linfoblastos y numerosas células de carácter histiocitario en las que aparecen algunos rasgos de atipia celular. H.E. 400x.

siones inflamatorias y necróticas de los vasos sanguíneos, con el consiguiente resultado de isquemia de los territorios afectados. Se han propuesto diversas clasificaciones de los síndromes vasculíticos, de las que cabe destacar la de Zeek en 1953², Alarcón-Segovia en 1977³ y Fauci en 1978⁴.

Los pulmones pueden afectarse en varios tipos de vasculitis, y en ocasiones los síntomas respiratorios pueden ser los dominantes del cuadro clínico, como ocurre habitualmente en las angitis granulomatosas.

La granulomatosis de Wegener es posiblemente la mejor conocida de este grupo de enfermedades; la concomitancia de síntomas respiratorios, afectación de vías aéreas superiores y patología renal hacen obligatorio el diagnóstico diferencial con esta entidad, sin olvidar que otros órganos pueden también estar afectados.

Las manifestaciones radiográficas pulmonares consisten en opacidades de aspecto infiltrativo, que oscilan de 1 a 10 cm de diámetro y que frecuentemente se cavitan, pudiendo también ob-

servarse derrames pleurales. Nuestro caso 2 es especialmente interesante, puesto que demuestra que pueden existir lesiones histológicas pulmonares, y síntomas respiratorios graves, sin apenas traducción radiográfica.

La granulomatosis linfomatoidea fue descrita por Liebow y cols. en 1972⁵ como una enfermedad granulomatosa y proliferativa, linforreticular, angiocéntrica y angiodestructiva, que afecta fundamentalmente a los pulmones. Los granulomas están compuestos de linfocitos, linfoblastos, células plasmáticas con atipias y otras células de origen reticuloendotelial.

La enfermedad es de características claramente malignas, con una supervivencia media de unos catorce meses pese a las distintas modalidades de tratamiento ensayadas combinando corticoesteroides y citostáticos⁶.

En la primitiva descripción, sobre cuarenta casos, había afectación dérmica en el 45 % de casos, del sistema nervioso en el 20 %, y renal en el 45 %.

Radiográficamente la afectación suele ser bilateral y múltiple, aunque también puede localizarse en un solo pulmón. Los patrones son muy variables (imágenes infiltrativas, nodulares, etc.), puede aparecer cavitación y derrames pleurales, los campos pulmonares superiores no suelen afectarse y es excepcional que aparezcan adenopatías hiliares. Un hecho al parecer bastante característico es la mejoría espontánea de las lesiones coincidiendo con la aparición de otras nuevas en distintas zonas del parénquima pulmonar, lo cual puede observarse también en el Wegener⁷.

La granulomatosis de Wegener y la granulomatosis linfomatoidea, pueden ser en ocasiones difíciles de diferenciar entre sí, tanto desde el punto de vista clínico como histológico⁸. Los datos más significativos para el diagnóstico diferencial son los siguientes:

- La frecuente afectación del tracto respiratorio, superior en el Wegener.
- Distintas lesiones renales (glomerulonefritis necrotizante en el Wegener e infiltración nodular por linfocitos y células plasmáticas con atipias en la granulomatosis linfomatoidea).
- La granulomatosis linfomatoidea puede cursar con leucopenia, que es rara en el Wegener no tratado.
- Las lesiones dérmicas y del sistema nervioso son mucho más frecuentes en la granulomatosis linfomatoidea^{4,9}.

Las características patológicas del infiltrado celular en la granulomatosis linfomatoidea recuerdan en muchas ocasiones las del linfoma maligno⁹, por lo que cabe preguntarse si en realidad no se trata de una variedad del mismo. Gibbs y Seal¹⁰ la incluyen en lo que ellos denominan «condiciones linfoproliferativas prima-

rias pulmonares», que englobaría además al linfoma y pseudolinfoma pulmonar primario, la neumonía intersticial linfoidea y el granuloma de células plasmáticas.

Todos estos procesos presentan características histológicas similares, y algunas coincidencias también desde el punto de vista clínico, como por ejemplo la frecuente asociación con disproteinemias¹¹. La diferencia fundamental con los linfomas consiste en el dato, ya señalado, de la localización perivascular de los infiltrados celulares, que además no tienen carácter invasivo, y en la presencia de lesiones vasculares necróticas⁹.

La clasificación inicial de Liebow de las angeítis granulomatosas ha sido modificada, reconociéndose en la actualidad, generalmente, sólo tres entidades, ya que el mismo Liebow reconoció que la granulomatosis broncocéntrica es en realidad una reacción celular granulomatosa, con participación vascular, secundaria a la infección pulmonar por determinados hongos, tales como *aspergillus* y *cándidas*¹². En cuanto a la granulomatosis necrotizante sarcoidea, no parece reunir suficientes criterios clínicos y patológicos como para justificar un grupo aparte.

Saldana y cols.¹³ proponen tres grupos basándose en criterios histológicos, evolutivos y terapéuticos:

a) Angeítis granulomatosa con depleción linfocítica, que correspondería al Wegener tanto en sus formas limitadas como en las clásicas, y que en ocasiones se puede confundir con la granulomatosis necrotizante de Liebow. El tratamiento de elección es con ciclofosfamida, obteniéndose buenas respuestas terapéuticas.

b) Angeítis granulomatosa linfoproliferativa maligna, que es el equivalente de la granulomatosis linfomatoidea, observándose frecuente participación extrapulmonar y alta mortalidad.

c) Angeítis granulomatosa linfocítica benigna, que se caracteriza por tener un curso habitualmente favorable, sin manifestaciones extrapulmonares y con excelente respuesta al clorambucil, obteniéndose regresiones completas en la mayoría de los casos. Histológicamente las lesiones pulmonares están compuestas de linfocitos maduros, células plasmáticas e histiocitos sin atipias celulares, con poca participación vascular.

En un trabajo posterior, estos mismos autores afianzan el concepto de angeítis granulomatosa benigna, que es sin duda la de mejor pronóstico¹⁴. Sin embargo nos parece importante resaltar que incluso en las formas graves el tratamiento con citostáticos puede ser muy eficaz. En nuestro caso número 3, la autopsia demostró una regresión absoluta de la enfermedad, siendo la causa del éxitus una infección respiratoria aguda en un paciente inmunodeprimido.

La etiología de estos procesos es actualmente desconocida, pero existen múltiples evidencias de que las lesiones vasculares se deben a mecanismos inmunológicos, en relación con la existencia de inmunocomplejos circulantes, que al depositarse en las paredes de los vasos, condicionarían alteraciones inflamatorias y posteriormente isquemia, hemorragias y trombosis de los vasos afectados.

Experimentalmente se sabe que la administración de una dosis única de albúmina heteróloga, provoca la aparición de inmunocomplejos circulantes, que se eliminan rápidamente, y lesiones vasculares difusas con glomerulonefritis. Si se administran pequeñas dosis espaciadamente, la respuesta es distinta apareciendo sólo las lesiones glomerulares, pero no las vasculares, debido a que las pequeñas cantidades del antígeno forman inmunocomplejos limitados al espacio intravascular y por tanto no se provoca el daño vascular.

Otro mecanismo podría ser por la acción directa sobre la pared de los vasos de determinados virus, tal como se ha demostrado con el virus de la coriomeningitis linfocitaria, o de la arteritis equina vírica¹⁵.

En el caso de la granulomatosis linfomatoidea y en otros procesos afines, tales como la linfadenitis angioinmunoblástica, la tendencia actual es catalogarlos como reacciones celulares inflamatorias, policlonales, con predominio de linfocitos B causadas por una estimulación antigénica crónica de origen desconocido¹⁶.

Resumen

Como angeítis granulomatosas pulmonares se engloban a una serie de procesos patológicos caracterizados, desde el punto de vista histopatológico, por la presencia de lesiones vasculares que afectan preferentemente a los pulmones, con necrosis del parénquima y un infiltrado celular perivascular, que es el que marca la diferencia primordial con otros tipos de vasculitis.

Las enfermedades más representativas son las granulomatosis de Wegener, la granulomatosis linfomatoidea, y la que recientemente se ha descrito con la denominación de angeítis granulomatosa linfocítica benigna.

En este trabajo se presentan dos granulomatosis de Wegener y una granulomatosis linfomatoidea, todas con estudio post-mortem.

En uno de los casos de granulomatosis de Wegener se objetivaron mínimas alteraciones en la radiografía de tórax, pese a que las manifestaciones clínicas fueron importantes y que la necropsia demostrara amplia afectación pulmonar. En el caso de granulomatosis linfomatoidea, se pudo constatar una respuesta muy eficaz al tra-

tamiento con citostáticos y corticoides, con remisión completa de las lesiones, siendo la causa del éxitus una neumonía masiva bilateral.

Summary

PULMONARY GRANULOMATOUS ANGIITIS

«Pulmonary granulomatous angiitis» includes a series of pathological processes characterized, from the histopathological viewpoint, by the presence of vascular lesions that preferably affect the lungs, with necrosis of the parenchyma and a perivascular cellular infiltration, which is what marks the fundamental difference with other types of vasculitis.

The most representative diseases are Wegener's granulomatosis, lymphomatoid granulomatosis and what has recently been described with the denomination benign lymphocytic granulomatous angiitis.

In this paper the authors present two cases of Wegener's granulomatosis and one case of lymphomatoid granulomatosis, all with autopsies.

For one of the cases of Wegener's granulomatosis minimum alterations were seen in the chest X-ray, in spite of the fact that the clinical manifestations were important and that the autopsy showed ample pulmonary affectation. With respect to the case of lymphomatoid granulomatosis, the authors could see a very effective response to treatment with cytostatic agents and corticoids, with complete remission of the lesions. The cause of death was massive bilateral pneumonia.

BIBLIOGRAFIA

1. LIEBOW, A.: Pulmonary angiitis and granulomatosis. *Am. Rev. Respir. Dis.*, 108: 1, 1973.
2. ZEEK, P. M.: Periarthritis nodosa and other forms of necrotizing angiitis. *New. Engl. J. Med.*, 248: 764, 1953.
3. ALARCON-SEGOVIA, D.: The necrotizing vasculitides. A new pathogenic classification. *Med. Clin. North Am.*, 61: 241, 1977.
4. FAUCI, A. S.: The spectrum of vasculitis. *Ann. Intern. Med.*, 89: 660, 1978.
5. LIEBOW, A., CARRINGTON, CH. R. y FRIEDMAN, P. J.: Lymphomatoid granulomatosis. *Hum. Pathol.*, 3: 457, 1972.
6. KATZENSTEIN, A. A., CARRINGTON, C. B. y LIEBOW, A. A.: Lymphomatoid granulomatosis. A clinicopathologic study of 152 cases. *Cancer*, 43: 360, 1979.
7. GOHAL, V. K., DALINKA, M. K., ISRAEL, H. L. y LIBSHITZ, H. I.: The radiological manifestations of Wegener's granulomatosis. *Br. J. Radiol.*, 46: 427, 1973.
8. LEE, S. CH., ROTH, L. M. y BRASHEAR, R. E.: Lymphomatoid granulomatosis. A clinicopathologic study of four cases. *Cancer*, 38: 846, 1976.
9. GIBBS, A. R.: Lymphomatoid granulomatosis. A condition with affinities to Wegener's granulomatosis and lymphoma. *Thorax*, 32: 71, 1977.
10. GIBBS, A. R. y SEAL, M. E.: Primary lymphoproliferative conditions of lung. *Thorax*, 33: 140, 1978.
11. LIEBOW, A. y CARRINGTON, CH. R.: Diffuse pulmonary lymphoreticular infiltrations associated with dysproteinemia. *Med. Clin. North. Am.*, 57: 809, 1973.
12. KATZENSTEIN, A., LIEBOW, A. y FRIEDMAN, P. J.: Bronchocentric granulomatosis, mucoid impaction, and hypersensitivity reactions to fungi. *Am. Rev. Respir. Dis.*, 111: 497, 1975.
13. SALDANA, M. J., PATCHEFESKY, A. S., ISRAEL, H. I. y ATKINSON, G. W.: Pulmonary angiitis and granulomatosis. *Hum. Pathol.*, 8: 391, 1977.
14. ISRAEL, H. L., PATCHEFESKY, A. S. y SALDANA, M. J.: Wegener's granulomatosis, lymphomatoid granulomatosis and benign lymphocytic angiitis ang granulomatosis of lung. *Ann. Intern. Med.*, 87: 691, 1977.
15. CHRISTIAN, C. L. y SERGENT, J. S.: Vasculitis syndromes: clinical and experimental models. *Am. J. Med.*, 61: 385, 1976.
16. BENDER, B. L. y JAFFE, R.: Immunoglobulin production in lymphomatoid granulomatosis and relation to other «benign» lymphoproliferative disorders. *Am. J. Clin. Pathol.*, 73: 41, 1980.