

# FORMA CRONICA DE LA NEUMONIA INTERSTICIAL POR NITROFURANTOINA

C. PICADO, A. XAUBET, J.M. MONTSERRAT y A. AGUSTI VIDAL

Servicio de Neumología y Alergia Respiratoria.  
Hospital Clínico y Provincial. Barcelona.

**Un caso de neumonía por hipersensibilidad a nitrofurantoínas de evolución crónica en que destaca la evolución favorable de la sintomatología clínica, funcional y radiológica tras la supresión de la droga.**

**Chronic form of interstitial pneumonia due to nitrofurantoin**

**The authors describe a case of chronic hypersensitivity pneumonia due to nitrofurantoin. The good clinical, functional, and radiological outcome after withdrawal of the drug is emphasized.**

## Introducción

La nitrofurantoína es el antiséptico urinario más frecuentemente utilizado, habiendo sido descritas diversas acciones secundarias, algunas de ellas en el pulmón. Fisk describió<sup>1</sup> en 1957 el primer caso de la llamada forma aguda. En 1968, Rosenow et al<sup>2</sup> describieron la forma crónica de la enfermedad, caracterizada por la aparición de una neumonía intersticial que cursa habitualmente con disnea de esfuerzo. La forma aguda es relativamente frecuente y han sido descritos varios casos en la literatura española<sup>3,4</sup>; por el contrario, la forma crónica es muy rara, siendo el motivo de nuestra comunicación.

## Observación clínica

Mujer de 57 años de edad que desde hace siete meses viene presentando disnea de esfuerzo progresiva, que en el momento

de ser visitada es de mínimos esfuerzos. Junto a la disnea la paciente aquejaba tos irritativa no productiva. En la exploración física tan sólo era destacable la auscultación de estertores crepitantes bilaterales. Los análisis de laboratorio practicados fueron normales (glicemia, urea, hemograma, fórmula leucocitaria, VSG, proteínas totales y proteinograma, anticuerpos antinucleares, factor reumatoideo, transaminasas, fosfatasa alcalina y bilirrubina). La exploración funcional mostró una mode-

**TABLA I**  
**Funcionalismo pulmonar al inicio y ocho semanas después de retirar la nitrofurantoína**

Parámetros	Al inicio	A las 8 semanas
FVC (ml)	1.920 (72 %)	2.790 (102 %)
FEV <sub>1</sub> (ml)	1.740 (79 %)	2.370 (107 %)
FEV <sub>1</sub> /FVC %	88	85
DLCO (ml/min/mm-Hg)	12,2 (59 %)	17,4 ( 85 %)

FVC = capacidad vital forzada. FEV<sub>1</sub> = volumen espirado en el primer segundo. DLCO = factor de transferencia.

Recibido el 14-5-1982 y aceptado el 10-11-1983.

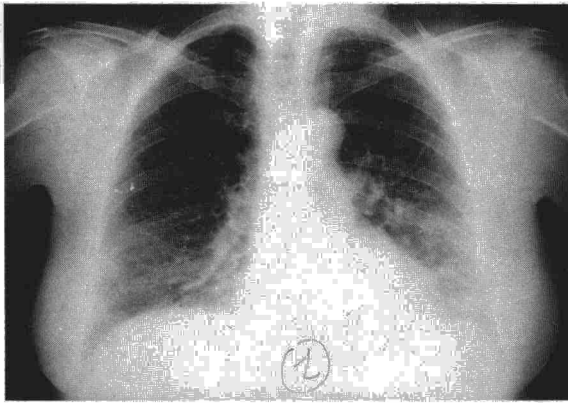



Fig. 1. Radiografía de tórax en la que se observa un patrón intersticial en ambas bases, siendo más visible en el lado izquierdo. En el ángulo costodiafrágico derecho se advierten líneas que se pueden interpretar como líneas de Kerley B.

rada alteración ventilatoria restrictiva, con marcado descenso de la capacidad de difusión del monóxido de carbono (DLCO) (tabla I). La radiografía de tórax ofrecía un patrón intersticial no excesivamente marcado, de predominio en la base izquierda (fig. 1). Interrogada la paciente sobre sus antecedentes, refería haber estado recibiendo tratamiento con nitrofurantoína (100 mg/día) durante cuatro años, con motivo de haber presentado varias infecciones urinarias. Se le retiró la medicación con el citado fármaco, observándose una mejoría progresiva, desapareciendo la disnea y normalizándose las alteraciones funcionales a las 8 semanas (tabla I). Los estertores crepitantes también desaparecieron de forma progresiva, así como las imágenes radiológicas.

## Comentario

Desde su introducción en el año 1953 en el tratamiento de las enfermedades urinarias, la nitrofurantoína ha sido relacionada con diversos efectos secundarios en el pulmón. Clínicamente se distinguen dos formas: aguda y crónica. La forma aguda es la más frecuente. En ella los síntomas pueden presentarse a las pocas horas de iniciado el tratamiento, o pueden transcurrir varios días antes del inicio de la clínica. Los dolores torácicos son frecuentes y una cuarta parte de los enfermos aquejan síntomas digestivos (náuseas, dolor abdominal, etc.). A la auscultación del tórax lo habitual es oír estertores crepitantes teleinspiratorios<sup>5</sup>. En ocasiones, el cuadro clínico se asemeja a una crisis de asma bronquial<sup>4</sup> o, en raras ocasiones, simula un edema pulmonar cardiogénico<sup>6</sup>. La radiografía muestra un patrón intersticial y el funcionalismo pulmonar es restrictivo, salvo en los casos que cursan como asma, en los cuales pueden observarse patrones obstructivos o mixtos<sup>5</sup>. La eosinofilia en sangre se encuentra en alrededor de un 30 % de los casos<sup>5</sup>.

La forma crónica es poco frecuente. Hasta el año 1980 sólo se habían publicado 40 casos en la literatura médica<sup>7</sup>. La mayoría de los pacientes son mujeres. Los enfermos acostumbran presentar, como síntomas principales, disnea de esfuerzo progresiva junto con tos no productiva. Los síntomas puede iniciarse a los pocos meses de comenzado el tratamiento con la nitrofurantoína, aunque se han observado casos con un tiempo de latencia asintomático muy prolongado, superando en ocasiones los 6 años. En el caso de nuestra paciente habían transcurrido cuatro años. La fiebre es muy raro que se presente en esta forma, al contrario de la aguda, en la que se suele observar. Lo mismo ocurre para la afectación pleural en forma de derrame libre. A la auscultación es obligado escuchar estertores crepitantes. La radiografía muestra un patrón intersticial y la exploración funcional una alteración de la capacidad de difusión<sup>2,7-9</sup>. Al retirar la nitrofurantoína se observa una mejoría en un 90 % de los casos. En caso de no observarse mejoría se ha propuesto el tratamiento con corticoides, a pesar de que su utilidad no ha sido totalmente probada, e incluso en alguna serie, el grupo tratado tuvo peor evolución que el no tratado<sup>9</sup>.

En nuestro caso observamos una evolución espontánea a la curación sólo con la retirada de la medicación.

## BIBLIOGRAFIA

1. Fisk AA. Anaphylactoid reaction to nitrofurantoin. *N Engl J Med* 1957; 256: 1054.
2. Rosenow EC, De Remeé RA, Dines DE. Chronic nitrofurantoin pulmonary reaction: report of five cases. *N Engl J Med* 1968; 279: 1258-1262.
3. Guardia J, Tornos MP, Villalonga C, Martínez-Vázquez JM. Reacción pulmonar por furobactina. *Rev Clin Esp* 1974; 135: 285-88.
4. Vilaseca J, Fuentes FJ, Ballester M, Fort J, Pedro-Botet J. Asma y nitrofurantoína. *Rev Clin Esp* 1972; 152: 235-237.
5. Larsson S, Cromberg S, Dahenberg T, Ohlsson NM. Pulmonary reaction to nitrofurantoin. *Scand J Resp Dis* 1973; 54: 103-110.
6. Murray HJ, Kromberg R. Pulmonary reaction simulating cardiac pulmonary edema caused by nitrofurantoin. *N Engl J Med* 1965; 273: 1185-1187.
7. Jayasundera NS, Johnson RD, Nicholson DP. Chronic pulmonary reaction to nitrofurantoin. *JAMA* 1980; 243: 769.
8. Simonian SJ, Kroeker JJ, Boyd DP. Chronic interstitial pneumonitis with fibrosis after long-term therapy with nitrofurantoin. *Am Thor Surg* 1977; 24: 284-288.
9. Strandberg I, Mengle B, Fagrell B. Chronic interstitial pneumonitis with fibrosis after long-term treatment with nitrofurantoin. *Acta Med Scand* 1974; 196: 483-487.