

# Cirugía de corta estancia en la exploración quirúrgica del mediastino

M.A. Callejas Pérez, E. Canalis Arrayás, J. Alborn Ventura, J. Belda Sanchís, M. Catalán Biel y J.M. Gimferrer Garolera

Servicio de Cirugía Torácica. Hospital Clínic i Provincial. Barcelona.

Este estudio pretende valorar la morbimortalidad de la exploración quirúrgica del mediastino en pacientes afectados de una masa mediastínica o de adenopatías dentro de un programa de cirugía de corta estancia desarrollado a lo largo de estos últimos 8 años (1985-1993). De un total de 93 exploraciones mediastínicas, se efectuaron 65 mediastinoscopias transcervicales (MC), 20 mediastinotomías anteriores (MT), cuatro procedimientos combinados (MC+MT) y 4 videotoracoscopias. Hubo 34 linfomas, 28 metástasis de carcinoma broncopulmonar, 16 casos de tuberculosis ganglionar mediastínica y 15 casos que se incluyen en una miscelánea. No hubo mortalidad relacionada directamente con las técnicas quirúrgicas y la morbilidad se redujo a dos infecciones de la herida operatoria.

Esta modalidad diagnóstica en la exploración quirúrgica del mediastino, siempre que se lleve a cabo por grupos con experiencia en estas técnicas, puede efectuarse con todas las garantías y ello permite un mejor aprovechamiento de los medios sanitarios sin deterioro de la calidad asistencial.

**Palabras clave:** Cirugía de corta estancia (CCE). Exploración quirúrgica del mediastino. Técnicas diagnósticas.

*Arch Bronconeumol* 1994; 30: 489-491

## Introducción

Para lograr el conocimiento real de la afectación ganglionar mediastínica en pacientes afectados de un carcinoma broncopulmonar primitivo la mediastinoscopia transcervical (MC) y la mediastinotomía anterior (MT) son dos técnicas quirúrgicas ampliamente utilizadas y aceptadas<sup>1,2</sup>. Otras enfermedades que afectan al mediastino (tumores sólidos primarios o secundarios, adenopatías) y en las que no existe una lesión endobronquial o extratorácica fácilmente biopsiable serán también subsidiarias de estas técnicas diagnósticas. La videotoracoscopia (VTC) se ha incor-

## Rapid surgical exploration of the mediastinum

This study aimed to evaluate the morbi-mortality of surgical exploration of the mediastinum in patients with mediastinic masses or adenopathy in the context of a rapid-surgery program that has been operating over the past 8 years (1985-1993). A total of 93 mediastinic explorations have been carried out. Sixty-five involved transcervical mediastinoscopy, 20 were anterior mediastinotomies, 4 were combined procedures and 4 were video-thoracoscopies. We found 34 cases of lymphoma, 28 of metastasis of bronchopulmonary carcinoma and 16 of mediastinic-ganglionic tuberculosis; the 15 remaining cases were classified as miscellaneous. No deaths were directly related to the surgical procedures; morbidity involved 2 wound infections.

Surgical exploration of the mediastinum is a safe diagnostic procedure, provided it is carried out by an experienced team, and allows care givers to take better advantage of therapeutic options with no loss of quality.

**Key words:** Rapid surgery. Mediastinum, surgical exploration. Diagnostic procedures.

porado recientemente a estos métodos de diagnóstico invasivo del mediastino<sup>3</sup>.

Con experiencia y conocimiento de las limitaciones de estas técnicas se puede conseguir una baja morbimortalidad. Por ello, en estos últimos años se han continuado realizando a pesar de la aparición y desarrollo de otros procedimientos menos cruentos<sup>4</sup>. En nuestro hospital, y con el fin de llevar a cabo una utilización más racional de los recursos sanitarios, en el año 1985<sup>5</sup> se inició un programa de cirugía de corta estancia en un grupo de pacientes en los que se realizaron estas técnicas quirúrgicas.

## Material y método

En un período de 8 años (31/11/85 al 1/12/93) hemos efectuado un total de 93 exploraciones mediastínicas en pacientes con masas mediastínicas y/o adenopatías en las

Correspondencia: Dr. M.A. Callejas.  
Servicio de Cirugía Torácica. Hospital Clínic i Provincial.  
Villarroel, 170. 08036 Barcelona.

Recibido: 13-1-94; aceptado para su publicación: 24-5-94.

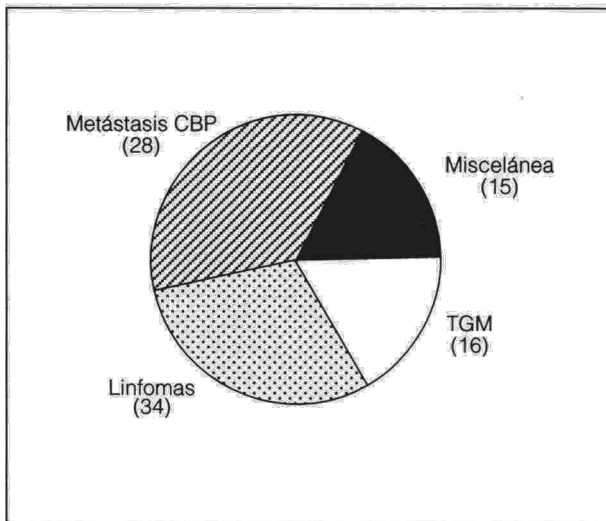



Fig. 1. Cirugía de corta estancia y exploración quirúrgica del mediastino (31-11-85 a 1-12-93). CBP: carcinoma broncopulmonar. TGM: tuberculosis ganglionar mediastínica. N.º total de exploraciones: 93.

que no pudo obtenerse el diagnóstico por otros métodos (punción biopsia de adenopatía periférica, punción transtorácica) y se programaron como cirugía de corta estancia. Su etiología se muestra en las figuras 1-3. Hubo la misma proporción de varones que de mujeres en la serie estudiada y la edad media fue de 29 años con un intervalo entre 15 y 53 años. De los 93 pacientes estudiados, diez habían desarrollado un síndrome en la vena cava superior; siete estaban afectados de un linfoma, dos de un carcinoma de células pequeñas y el último de un carcinoma de células grandes. En todos los casos se efectuó biopsia peroperatoria que excepto en uno coincidió siempre con el diagnóstico definitivo. El tejido obtenido se procesó para microscopía óptica y eventualmente para técnicas inmunohistoquímicas. La broncoscopia se realizó en el mismo acto operatorio en dos tercios de los pacientes, sin aportar datos relevantes. En 12 pacientes, en los que se sospechaba un proceso linfoproliferativo, se llevó a cabo, y también de forma intraoperatoria, la biopsia de cresta iliaca.

En todos se efectuó perfil bioquímico y hematológico básico, pruebas de coagulación y electrocardiograma. Así mismo, en todos los pacientes se realizó, además del estudio convencional radiológico del tórax, una tomografía axial computarizada torácica. Se efectuaron (fig. 4) 65 mediastinoscopias (MC), 20 mediastinotomías anteriores (MT), cuatro procedimientos combinados (MC + MT) y 4 videotorascopias (VTC).

**Resultados**

De los 93 enfermos que componen la serie, en cuatro de ellos se llevó a cabo, además del procedimiento diagnóstico, y de forma diferida, la resección tumoral a través de una esternotomía media. Solamente en uno de estos últimos casos no existió coincidencia entre el diagnóstico peroperatorio y el definitivo.

Los linfomas fueron las lesiones más comunes en nuestra serie (34 casos), seguidos de las metástasis de carcinoma broncopulmonar (28 casos), de la tuberculosis ganglionar mediastínica (16 casos) y de una miscelánea (15 casos). Entre los linfomas hubo 16 hodgki-

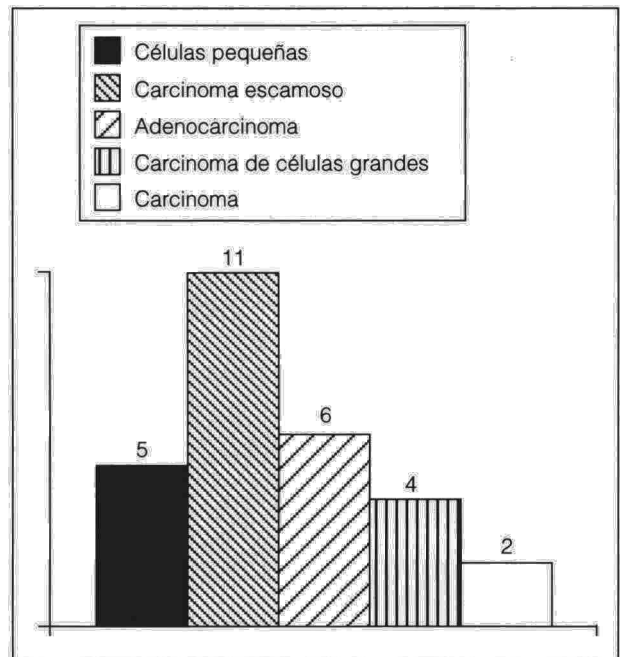


Fig. 2. Metástasis de carcinoma broncopulmonar (31-11-85 a 1-12-93).

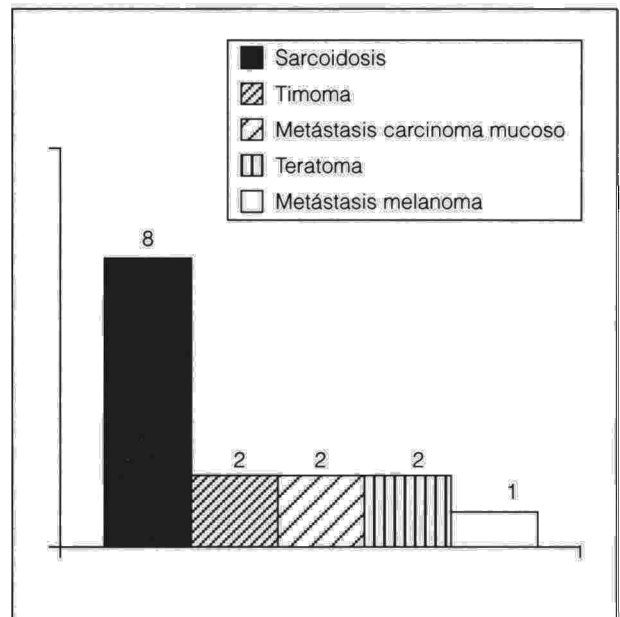


Fig. 3. Miscelánea (31-11-85 a 1-12-93).

nianos y 18 no hodgkinianos. La exploración mediastínica permitió en estos casos, no sólo confirmar la naturaleza linfoide de estos tumores sino también subclasificar el tipo linfocitario correspondiente en los linfomas no hodgkinianos mediante la aplicación de técnicas inmunohistoquímicas en el material incluido en parafina y en tejido congelado en un total de 20 ocasiones. Tuvimos solamente dos complicaciones menores de las técnicas quirúrgicas a pesar de que diez de los casos mostraban un síndrome de la vena cava superior.

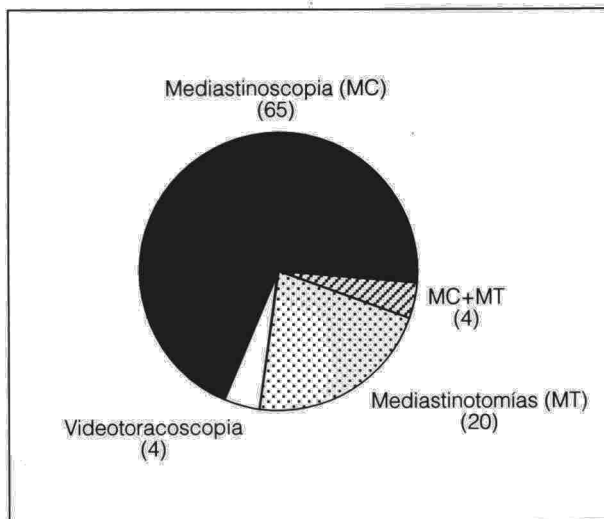



Fig. 4. Técnicas diagnósticas en las exploraciones quirúrgicas del mediastino.

Entre las 6 y 8 horas tras la intervención todos los pacientes iniciaron la alimentación por vía oral sin aparecer ninguna complicación inmediata. Sesenta y nueve pacientes fueron dados de alta o trasladados a su servicio u hospital de referencia en el curso de las primeras 12 horas y en los 24 restantes el alta se demoró hasta 24 horas. En estos últimos casos se trató siempre de mediastinotomías anteriores o procedimientos combinados. En las videotoroscopias para biopsia mediastínica el drenaje pleural se mantuvo una media de 6 horas sin observar complicaciones sintomáticas que requirieran actuación. La morbilidad se redujo a dos infecciones de la herida operatoria que no tuvieron trascendencia clínica.

## Discusión

Las enfermedades linfoproliferativas afectan frecuentemente al mediastino<sup>6</sup>. Los linfomas hodgkinianos tienen esta localización hasta en un 50 o 60% de los casos y los no hodgkinianos en aproximadamente el 19%<sup>7,8</sup>. La obtención de una muestra de tejido suficientemente representativa para poder realizar el diagnóstico es fundamental para poder iniciar el tratamiento adecuado y obtener los buenos resultados que se muestran en la literatura<sup>9,10</sup>.

En el pasado se ha utilizado la toracotomía para la biopsia de estas masas mediastínicas; sin embargo, la mediastinoscopia y/o mediastinotomía anterior y recientemente la videotoroscopia proveen de suficiente material para efectuar el diagnóstico y evitan los inconvenientes y la morbimortalidad asociada a la técnica quirúrgica clásica<sup>11</sup>. Con la introducción y el desarrollo de la tomografía axial computarizada y más recientemente de la resonancia magnética nuclear ha sido posible una mejor localización de las regiones ganglionares afectadas y una mayor definición de las características intralesionales de las masas mediastínicas. Ello ha servido no sólo para plantear con más exactitud la estrategia quirúrgica (mediastinoscopia

transcervical frente a mediastinotomía anterior, videotoroscopia) y la realización de otras exploraciones (pleuroscopia, broncoscopia) en el mismo acto operatorio, sino también para valorar la posibilidad de resección quirúrgica de estas lesiones mediastínicas<sup>12</sup>. Las técnicas de videotoroscopia podrían reemplazar a la mediastinotomía anterior, quedando ésta limitada al diagnóstico de aquellas lesiones mediastínicas que están en contacto con la pared torácica anterior.

La biopsia peroperatoria se realizó en todos los pacientes y ha sido de gran ayuda al poder precisar que el fragmento elegido es representativo para poder efectuar el diagnóstico final con toda certeza. Como ya hemos comentado, en todos los casos, excepto en uno, coincidió la orientación diagnóstica preoperatoria con el diagnóstico final. El estudio inmunohistoquímico fue útil en 16 casos para confirmar el diagnóstico, pudiéndose realizar en mejores condiciones que en material de punción.

En nuestra serie 4 pacientes se trataron mediante resección quirúrgica diferida tras el diagnóstico; fueron los dos teratomas mediastínicos, uno de los timomas y un caso de enfermedad de Hodgkin de localización mediastínica. En el resto se realizó el diagnóstico de naturaleza de la lesión mediastínica y posteriormente se instauró el tratamiento mediante poliquimioterapia y radioterapia.

La disponibilidad de un espacio físico adecuado y el desarrollo de esta variedad asistencial en nuestro medio y especialidad nos alentarían a realizar estas técnicas diagnósticas en régimen ambulatorio<sup>12</sup> dada la eficiencia diagnóstica, escasa morbilidad y nula mortalidad de nuestros resultados.

## BIBLIOGRAFÍA

1. Spiro SG, Goldstraw P. The staging of lung cancer. *Thorax* 1984; 39: 401-407.
2. Goldstraw P, Kurzer M, Edwards D. Preoperative staging of lung cancer: accuracy of computed tomography versus mediastinoscopy. *Thorax* 1983; 38: 10-15.
3. Mack MJ. The First International Symposium on Thoracoscopic Surgery. *Ann Thorac Surg* 1993; 56: 609.
4. Wernecke K. Percutaneous biopsy of mediastinal tumours under sonographic guidance. *Thorax* 1991; 46: 157-159.
5. Callejas MA, Ramírez J. Exploración instrumental del mediastino. *Jano* 1985; 2: 53-57.
6. Ricci C. Chirurgia radicale dei tumori del mediastino. Proceedings of the Twentieth Congress of the Italian Society for Thoracic Surgery. Rome: Seros 1986; 124-140.
7. MacDonald JB. Lung involvement in Hodgkin's disease. *Thorax* 1977; 32: 664-667.
8. Moran EM, Ulmann JE. Clinical features and course of Hodgkin's disease. *Clin Haematol* 1974; 3: 91-129.
9. Mandelli F, Anselmo AP, Cartoni C, Cimino G, Maurizi ER, Biagini C. Evaluation of therapeutic modalities in the control of Hodgkin's disease. *Int J Radiat Oncol Biol Phys* 1986; 12: 1.617-1.620.
10. Hellman S, Mauch P. Role of radiation therapy in the treatment of Hodgkin's disease. *Cancer Treat Rep* 1982; 66: 915-923.
11. Callejas MA, Canalis E, Ramírez J, Alborn J, Catalán M, Gimferrer JM et al. Aportación de la mediastinoscopia transcervical y mediastinotomía anterior al diagnóstico de los linfomas mediastínicos. *An Med Intern (Madrid)* 1993; 10: 228-231.
12. Vallières E, Pagé A, Verdant A. Mediastinoscopie en chirurgie ambulatoire: neuf années d'expérience. *Ann Chir* 1991; 45: 778-782.