

roma. La rotura del aneurisma ocasionó un hemotórax izquierdo de 2.000 ml, responsable inmediato del fallecimiento del paciente.

Dentro de los aneurismas infecciosos se incluyen, en la actualidad, cuatro entidades clinicopatológicas: el clásico aneurisma "micótico", secundario a una endocarditis, el aneurisma por arteritis infecciosa, la infección de un aneurisma preexistente (aneurisma colonizado) y el falso aneurisma posttraumático infectado. La localización de estos aneurismas está en la aorta abdominal y en las arterias ilíacas. La presentación clínica más habitual del aneurisma por arteritis infecciosa es el dolor torácico y la fiebre. La hemoptisis es un síntoma muy raro y generalmente se presenta si el aneurisma llega a producir erosión traqueal. En nuestro caso existen dos posibles mecanismos que pudieran ser la causa de la hemoptisis: la rotura del aneurisma al parénquima pulmonar y la lesión necrosante lobar, si bien este último nos parece más lógico. La aparición de un aneurisma aórtico secundario a una aortitis infecciosa, por continuidad desde el pulmón, está favorecida por la coexistencia de lesiones intimaes, generalmente placas de ateroma, ya que es la aterosclerosis el principal factor predisponente en la patogenia.

**J.M. Sánchez Varilla y J.J. Ríos Martín**  
Servicios de Neumología  
y de Anatomía Patológica.  
Hospital Universitario Virgen Macarena.  
Sevilla.

1. Ruiz F, Magallón P, Jiménez JA. Aneurismas infecciosos. En: Estevan JM, editor. Tratado de aneurismas. Barcelona: J. Uriach Cia. S.A., 1997; 503-515.
2. Almirante Gragera B. Endocarditis infecciosa. En: Rodés J, Guardia J, editores. Barcelona: Masson S.A., 1997; 956-965.
3. Abbad MC. Arteriopatías orgánicas ectásicas. En: Ferreras-Rozman, editor. Medicina interna (13.ª ed.). Barcelona: Mosby-Doyma libros, S.A., 1995; 648-651.
4. Farkas JC, Fichelle JM, Laurian C, Jean-Baptiste A, Gigou F, Marzelle J et al. Long-term follow-up of positive cultures in 500 abdominal aortic aneurysms. Arch Surg 1993; 128: 284-288.

### Cierre de pericardio con pleura parietal en pacientes sometidos a neumonectomía con pericardiectomía

**Sr. Director:** La cirugía extendida del cáncer de pulmón se ha convertido en una práctica habitual en nuestro medio. Cuando a la neumonectomía se asocia una pericardiectomía, es preciso cerrar el defecto pericárdico para prevenir la hernia cardíaca<sup>1</sup>, y para ello se han empleado diversos materiales. Recientemente, Kageyama et al<sup>2</sup> comunicaron las ventajas de emplear fascia lata sobre otros materiales artificiales como el tetrafluoroetileno<sup>3</sup>. Nosotros consideramos aún mejor el empleo de un parche de pleura parietal pediculada para cerrar el defecto pericárdico.

En nuestro servicio hemos empleado esta técnica en 7 pacientes intervenidos por carcinoma broncogénico no anaplásico de células pequeñas a los que se practicó una neumonectomía extendida a pericardio. Una vez completada la resección pulmonar, separamos la pleura parietal desde los vasos mamaros internos hasta el ángulo costovertebral y desde el borde superior de la sexta costilla hasta el diafragma. Seccionamos en anterior y en sentido paralelo a la arteria mamaria, y en inferior contorneando el diafragma. De esta forma queda un amplio colgajo con un pedículo ancho en la zona posterior. Lo adosamos al defecto pericárdico, desde atrás hacia delante, recubriendo el muñón bronquial y suturando los bordes del colgajo a los del defecto con puntos sueltos de vicryl® (polidioxanona) 3-0.

Diversos materiales artificiales han sido empleados como parches pericárdicos, pero son susceptibles a la contaminación, convirtiéndose en foco de infección de la cavidad de neumonectomía. Cuando la neumonectomía se realiza tras quimioterapia de inducción, el riesgo de infección es aún mayor. Como describen Kageyama et al<sup>2</sup>, el uso de fascia lata en lugar de material artificial permite corregir eficazmente el defecto pericárdico con una elevada resistencia a infecciones. En nuestra experiencia, el empleo de un colgajo pediculado de pleura parietal permite, además de recubrir el muñón bronquial, cerrar el defecto pericárdico con igual efectividad y resistencia a la infección que la fascia lata, pero sin generar otra herida además de la toracotomía. Ninguno de nuestros pacientes presentó complicación infecciosa de la cavidad ni relacionada con la cirugía. Consideramos, por tanto, que se trata de una técnica eficaz, segura y fácil de realizar, que representa una buena alternativa a otros tipos de reconstrucción del pericardio.

**E. Blasco Armogod, J. Padilla Alarcón y V. Calvo Medina**  
Hospital Universitario La Fe. Valencia.

1. Galán G, Morcillo A, Tarrazona V, Padilla J, Blasco E, París F. Hernia cardíaca tras neumonectomía intrapericárdica. Arch Bronconeumol 1997; 33: 545-547.
2. Kageyama Y, Suzuki K, Matsushita K, Nogimura H, Kazui T. Pericardial closure using fascia lata in patients undergoing pneumonectomy with pericardiectomy. Ann Thorac Surg 1988; 66: 586-587.
3. Koskas F, Goeau-Brissonniere O, Nicolas MH, Bacourt F, Kieffer E. Arteries from human beings are less infectible by *Staphylococcus aureus* than polytetrafluoroethylene in an aortic dog model. J Vasc Surg 1996; 23: 472-476.

### Cirugía combinada para cáncer de pulmón y reducción de volumen en pacientes con enfisema avanzado

**Sr. Director:** Hemos leído con interés el editorial escrito por G. Varela<sup>1</sup> y nos parece oportuno hacer algunas consideraciones en relación a la ampliación de los límites por afectación funcional en el caso de que el cán-

cer de pulmón asiente o no sobre zonas diana de la cirugía de reducción de volumen en pacientes con enfisema pulmonar avanzado.

En primer lugar, el autor comenta que sólo se ha publicado una serie<sup>2</sup> con 5 casos de lobectomía y reducción de volumen simultáneos. Sin embargo, en el trabajo citado por el autor<sup>3</sup>, McKenna presenta una serie de 11 casos en la que a 4 pacientes se les practicó lobectomía con revisión del mediastino que modificó el estadije en un caso (N2). La supervivencia en esta serie ha sido buena, ya que únicamente el paciente que tenía afectación ganglionar (N2) falleció, estando los otros 10 sin evidencia de recidiva en el momento de la publicación (2 a 22 meses), tanto los tratados con lobectomía como a los que se les practicaron resecciones atípicas. Evidentemente, como comenta el autor, todos eran cánceres de pulmón en estadio I. En este sentido, nosotros publicamos<sup>4</sup> los primeros resultados que obtuvimos con la cirugía de reducción de volumen, presentando 3 pacientes que siguieron buena evolución inicialmente. El paciente n.º 2, además de enfisema avanzado, tenía un nódulo de 3 cm de diámetro en el LSD, que asentaba en zona diana para la neumorreducción. La exploración funcional respiratoria con un FEV<sub>1</sub> de 819 ml (31%) hizo que en principio se desestimase la cirugía. Sin embargo, la cirugía de reducción de volumen nos permitió rescatar a este paciente, practicándosele un lobectomía superior derecha con buenos resultados iniciales, ya que el paciente mejoró clínica y funcionalmente, siendo el FEV<sub>1</sub> a los dos meses de la cirugía de 1.050 ml (29% de incremento a pesar de la resección). En el acto quirúrgico se objetivó que la tumoración (adenocarcinoma) infiltraba la pared torácica, por lo que aunque se pudo resecar, el paciente falleció a los 22 meses de la cirugía por diseminación tumoral. Así pues, la mala evolución del paciente estuvo definida no por su situación funcional sino por el estadije del tumor después de la cirugía. Probablemente, si hubiese estado disponible la cirugía de reducción de volumen cuando se detectó el nódulo por primera vez, el estadije del tumor hubiese sido más favorable y con ello la evolución del paciente.

Con respecto a la técnica quirúrgica a aplicar, como comenta el autor, la ideal sería la lobectomía<sup>5</sup>, ya que es la que se considera curativa en el cáncer de pulmón. Sin embargo, en la serie de McKenna a 7 pacientes se les practica resección atípica, ya que el tejido circundante al tumor era funcional y el resultado en su serie es bueno, ya que además de mejorar funcionalmente los pacientes siguen libres de tumor, algunos 22 meses después de la cirugía. A estos pacientes se les hacía resección en cuña del tumor y cirugía de reducción de volumen bilateral sobre otras zonas del pulmón diana debido a su mayor afectación enfisematosa. Por ello, la recomendación sería valorar el tamaño de la tumoración, la zona alrededor de la cual asienta y la existencia de zonas diana en el mismo y/o en el otro pulmón.

Por todo lo expuesto, aunque como comenta el autor las series publicadas hasta ahora son pequeñas, se debe introducir la variable de la posibilidad de cirugía de reducción de volumen cuando se va a valorar funcionalmente un paciente con cáncer de pulmón en estadio I, si además tiene enfise-

ma pulmonar; más aún si el tumor asienta en zona diana de neumorreducción. En este sentido, dado que la media de la mejoría funcional en este tipo de cirugía es del 20-30%, se debería multiplicar el FEV<sub>1</sub> predicho postoperatorio por este factor para valorar la operabilidad del paciente.

G. Juan\*, M. Ramón\* y A. Cantó\*\*

Servicios de \*Neumología  
y \*\*Cirugía Torácica.

Hospital General Universitario de Valencia.

1. Varela G. Los límites de la resección pulmonar. Arch Bronconeumol 1998; 34: 471-472.
2. De Meester SR, Patterson GA, Sundaresan RS, Cooper JD. Lobectomy combined with volume reduction for patients with lung cancer and advanced emphysema. J Thorac Cardiovasc Surg 1998; 115: 681-688.
3. McKenna RJ, Fischel RJ, Brenner M, Gelb AF. Combined operations for lung volume reduction surgery and lung cancer. Chest 1996; 110: 885-888.
4. Juan G, Pérez C, Galbis JM, Arnau A, Ramón M, Cantó A. Neumorreducción en el tratamiento del enfisema: resultados preliminares. Arch Bronconeumol 1997; 33: 418-421.
5. Ginsberg RJ, Rubinstein LV, and The Lung Cancer Study Group. Randomized trial of lobectomy versus limited resection for T1N0 non-small cell lung cancer. Ann Thorac Surg 1995; 60: 615-622.

### Aspergilosis pulmonar invasiva en un sujeto inmunocompetente

**Sr. Director:** La aspergilosis pulmonar invasiva está descrita ampliamente en enfermos inmunodeprimidos. Los factores de riesgo más importantes son la neutropenia prolongada y el tratamiento con dosis elevadas de glucocorticoides durante largo tiempo, como mínimo dos meses. Presentamos el caso de un varón cuyo único factor de riesgo aparente fue el tratamiento con corticoides durante diez días.

Varón de 80 años de edad, criador de palomas, fumador de 10 cigarrillos al día sin criterios clínicos de bronquitis crónica ni disnea basal. El primer ingreso fue debido a un cuadro compatible con bronquitis aguda con broncospasmo. Se trató con broncodilatadores, cefuroxima y un ciclo corto de esteroides durante 10 días, con lo que la evolución fue favorable. La radiografía de tórax y la espirometría, incluido el test de difusión de CO, al alta fueron normales. Sin embargo, a los 6 días del alta empezó con tos y expectoración purulenta, dolor torácico generalizado, fiebre de hasta 39 °C y disnea hasta hacerse de reposo. En la exploración física se apreciaron cianosis central, taquicardia a 100 lat/min y taquipnea a 30 respiraciones/min. Se auscultaban crepitantes bilaterales diseminados. Resto sin interés.

En los análisis rutinarios de sangre destacaban: 19.000 leucocitos/mm<sup>3</sup> con neutrofilia del 97%, velocidad de sedimentación de 110 mm y fibrinógeno de 1.000 mg/100 ml. Gasmetría arterial basal: PaO<sub>2</sub>, 49 mmHg; PaCO<sub>2</sub>, 29 mmHg; PH, 7,49; HCO<sub>3</sub>, 23 mEq/l.

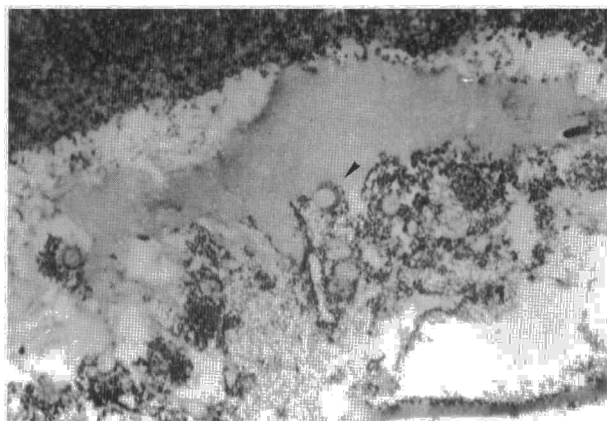


Fig. 1. Detalle microscópico del parénquima pulmonar en el que se observan cabezas conidiales de *Aspergillus* spp., con la característica disposición en corona de los conidios (flecha). (Técnica de Mason, × 400.)

Estudios inmunológicos, incluidos ANA, FR, inmunocomplejos y ANCA, negativos. Las baciloscopias y los cultivos de esputo, así como las serologías para gérmenes "atípicos", incluidos virus respiratorios, fueron negativos. En una de las muestras de esputo se aisló *Aspergillus fumigatus*. La ecocardiografía no detectó signos de endocarditis. La radiografía de tórax presentaba múltiples imágenes nodulares en ambos hemitórax, así como imágenes de aumento de densidad no homogénea con broncograma en los lóbulos inferiores.

Fue tratado con oxígeno a altas concentraciones, esteroides y antibióticos de amplio espectro. A pesar de ello, el paciente empeoró de manera muy rápida y falleció. Se practicó la autopsia, que objetivó: bronconeumonía bilateral abscesificada, aspergilosis pulmonar invasiva (fig. 1) y encefalitis necrótico-hemorrágica focal por *Aspergillus*.

La aspergilosis pulmonar invasiva (API) en enfermos inmunodeprimidos graves suele ser una de las primeras sospechas diagnósticas, si la clínica es compatible. Sin embargo, no ocurre lo mismo en pacientes inmunocompetentes, en los que suele ser diagnóstico de autopsia.

El número de casos publicados de API en individuos aparentemente inmunocompetentes está aumentando<sup>1-4</sup>. La mayoría de estos casos presentaban una infección previa por el virus de la influenza, alguna enfermedad crónica (pulmonar, renal, hepática o diabetes), alcoholismo o cirugía concomitante. Algunos autores<sup>4</sup>, incluso, creen que con la asociación de uno de estos supuestos y una clínica compatible se debe vigilar el crecimiento de *Aspergillus* en esputo y considerar el diagnóstico y tratamiento antifúngico si resulta positivo. Sin embargo, sólo hemos encontrado 5 casos de API en inmunocompetentes<sup>4,5</sup>.

Los únicos factores de riesgo que tenía nuestro paciente eran la edad y el tratamiento previo con una pauta corta de esteroides. Los principales rasgos clínicos de este caso y de otros publicados en sujetos no inmunocomprometidos son los de una neumonía de rápida evolución, que conduce a la muerte por fallo respiratorio en poco tiempo. Radiológicamente, se caracteriza por múltiples nódulos que suelen ser de bordes bien delimitados y que frecuentemente se cavitan, lo cual puede llevar al diagnóstico erróneo de neumonía por *Staphylococcus aureus* o granulomatosis de Wegener. La administración intravenosa de

anfotericina B es el tratamiento de elección.

Creemos que quizás haya que considerar el diagnóstico de API ante la presencia de infiltrados pulmonares que no responden al tratamiento habitual y *Aspergillus* en esputo, sin tener en cuenta el estado inmunológico del paciente, dada la alta mortalidad de esta enfermedad.

M. Maté\*, R. Álvarez-Sala\*\*  
y M. Rodríguez\*\*\*

Servicios de \*Medicina Interna,

\*\*Neumología y \*\*\*Anatomía Patológica.

Hospital La Paz.

Universidad Autónoma de Madrid.

1. Jiva TM, Kallay MC, Marín MG, Poe RH. Simultaneous legionellosis and invasive aspergillosis in an immunocompetent patient newly treated with corticosteroids. Chest 1993; 104: 1.929-1.931.
2. Monlun E, De Blay F, Berton C, Gasser B, Jaeger A, Pauli G. Invasive pulmonary aspergillosis with cerebrospinal involvement after short-term intravenous corticosteroid therapy in a patient with asthma. Respir Med 1997; 91: 435-437.
3. Crean JM, Niederman MS, Fein AM, Feinsilver SH. Rapidly progressive respiratory failure due to aspergillus pneumonia: a complication of short-term corticosteroid therapy. Crit Care Med 1992; 20: 148-150.
4. Karam GH, Griffin FM Jr. Invasive pulmonary aspergillosis in non-immunocompromised, non-neutropenic hosts. Rev Infect Dis 1986; 8: 357-363.
5. Alba D, Gómez-Cerezo J, Cobo J, Fachal C, Molina F, Vázquez JJ. Aspergilosis pulmonar invasora. Serie de necropsia. Rev Clin Esp 1995; 195: 22-25.
6. Hovenden JL, Nicklason F, Barnes RA. Invasive pulmonary aspergillosis in non-immunocompromised patients. BMJ 1991; 302: 583-584.

### Edema pulmonar tras el uso de ritodrina y corticoides en una paciente asmática embarazada

**Sr. Director:** Además de su uso en el asma bronquial, los agonistas adrenérgicos β<sub>2</sub>, como la ritodrina, la terbutalina y el fenoterol, se utilizan ampliamente para frenar el trabajo de parto pretermino. Presentamos un caso de