

tumor. Es preciso tener presente que el linfoma no-Hodgkin rara vez está limitado a la tráquea en un paciente que presenta una obstrucción de la vía aérea central causada por una masa endoluminal. La obstrucción de la vía aérea puede presentar una recurrencia en otra parte de la tráquea, a pesar del empleo de una quimioterapia adecuada.

La broncoscopia rígida puede permitir una resección completa como tratamiento agudo de un tumor localizado en la tráquea. En este caso, la obstrucción de la vía aérea se produjo en 2 ocasiones, con una separación de 20 meses entre ellas. El diagnóstico se obtuvo con el empleo de un abordaje de broncoscopia intervencionista, y se alcanzó una mejoría rápida del trastorno, una apertura de la luz de las vías aéreas, fundamentalmente en el momento del diagnóstico.

Conflicto de intereses

Los autores declaran no tener ningún conflicto de intereses.

Bibliografía

1. Grillo HC, Matthisen DJ. Primary tracheal tumors: Treatment and results. *Ann Thorac Surg.* 1990;49:69-77.
2. Ding J, Chen Z, Shi M. Tracheal stenting for primary tracheal mucosa-associated lymphoid tissue lymphoma. *Eur J Med Res.* 2013;18:8.
3. Takami A, Okumura H, Maeda Y, Kumano Y, Asakura H, Oda M, et al. Primary tracheal lymphoma: Case report and literature review. *Int J Hematol.* 2005;82:338-42.

Seda Tural Önur^a, Levent Dalar^{b,*} y Sinem Nedime Sökücü^a

^a Yedikule Chest Diseases and Thoracic Surgery, Teaching and Research Hospital, İstanbul, Turquía

^b Department of Pulmonary Medicine, School of Medicine, İstanbul Bilim University, İstanbul, Turquía

* Autor para correspondencia.

Correos electrónicos: leventdalar@gmail.com, leventdalar@yahoo.com (L. Dalar).

<http://dx.doi.org/10.1016/j.arbres.2014.02.020>

Hemorragia alveolar difusa como primera manifestación clínica de un feocromocitoma



Diffuse Alveolar Hemorrhage as First Manifestation of a Pheochromocytoma

Sr. Director:

La hemorragia alveolar difusa (HAD) es un cuadro clínico caracterizado por la aparición de hemoptisis con anemización y disnea. El patrón radiológico de esta entidad se define como consolidaciones en vidrio deslustrado y engrosamiento de septos interlobares (patrón de empedrado). Las causas son múltiples (neoplasias, infecciones, enfermedades autoinmunes, coagulopatías, hipertensión pulmonar). El feocromocitoma es un tumor derivado de las células cromafines cuya clínica de presentación típica es la hipertensión arterial (HTA) asociada a diaforesis, taquicardia y cefalea. A continuación, se describe el caso de un paciente cuya primera manifestación clínica de feocromocitoma fue una hemoptisis masiva y síndrome coronario agudo. Su importancia radica en ilustrar que el feocromocitoma debe considerarse como posible diagnóstico en los cuadros de HAD sin causa aparente.

Varón de 68 años que acudió a urgencias tras episodio de hemoptisis franca asociado a dolor torácico opresivo con cortejo vegetativo. En la exploración física se mostraba disneico con sudoración fría y palidez, TA > 180/100 mmHg, FC 120 lpm. El ECG sin alteraciones significativas, radiografía de tórax con patrón alveolar difuso bilateral. En la analítica destacaban: glucemia de 257 mg/dl, leucocitosis con neutrofilia, hemoglobina 14 g/dl (VCM normal), creatinina 1,19 mg/dl, urea 62 mg/dl, troponina T 596,6 ng/l y CK 186 U/l. La gasometría arterial era compatible con insuficiencia respiratoria hipoxémica (PaO₂ 51,4 mmHg). Ante la sospecha de síndrome coronario agudo sin elevación del ST y la hemoptisis se ingresó al paciente en la UCI iniciándose solo doble antiagregación al desestimarse el tratamiento anticoagulante por la hemoptisis. Presentó un nuevo episodio de hemoptisis franca asociado a crisis hipertensiva que precisó oxigenoterapia y tratamiento con bolos de metilprednisolona iv. Se produjo mejoría clínica en horas con normalización de la función renal y anemización (Hb 10,9 g/dl). Reinterrogado, el paciente refería cuadros de cefalea, sudoración y palpitaciones con las maniobras de Valsalva. La TAC evidenció patrón pulmonar «en empedrado», consolidaciones en vidrio deslustrado y

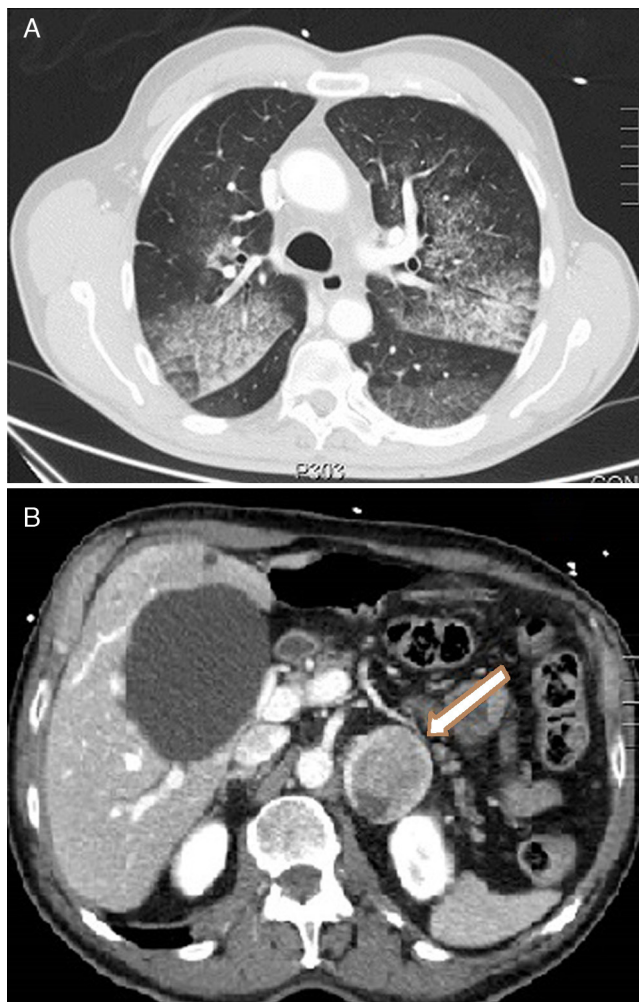


Figura 1. A) Imagen axial de TC que muestra un patrón pulmonar en empedrado: consolidaciones en vidrio deslustrado y engrosamiento de septos interlobares. B) Imagen axial de TC con contraste que muestra una lesión suprarrenal izquierda heterogénea de 46 × 40 mm.

engrosamiento de septos interlobares, compatible con hemorragia alveolar (fig. 1A) y lesión suprarrenal izquierda heterogénea de 46 × 40 mm (fig. 1B). Los niveles elevados de catecolaminas y metanefrinas en orina (noradrenalina 1.208,4 µg/24 h, adrenalina 532 µg/24 h, normetanefrina 5.748,6 µg/24 h, metanefrina 12.281,6 µg/24 h) confirmaron el diagnóstico de feocromocitoma. El paciente fue tratado con bloqueadores alfa (fenoxibenzamina: 10 mg/8 h), asociándose después bloqueador beta (propranolol 10 mg/8 h). Tras mejoría progresiva en 7 días, se realizó una fibrolaringoscopia que mostró ausencia de sangrado en faringe y laringe y broncoscopia normal. El lavado broncoalveolar evidenció ausencia de células malignas con abundantes hemosiderófagos (> 20%). Los anticuerpos anti-DNA, c-ANCA, anti-MPO, anti-GBM y los cultivos fueron negativos. Una vez estabilizado se realizó adrenalectomía izquierda vía laparoscópica, con estudio anatomopatológico de feocromocitoma con rasgos histológicos de malignidad. Durante el seguimiento, el paciente permanece asintomático con normalidad de las pruebas solicitadas (2 meses tras episodio agudo presenta gasometría con PaO₂ 85 mmHg).

En raras ocasiones el feocromocitoma puede presentarse con manifestaciones atípicas tales como la hemoptisis, el síndrome coronario agudo con coronariografía normal o una miocardiopatía dilatada¹. Los mecanismos fisiopatológicos implicados con mayor frecuencia en la hemoptisis son las metástasis pulmonares y las alteraciones de la coagulación^{2,3}. Cuando ninguna de estas posibilidades está presente, la hemoptisis podría estar relacionada con las crisis hipertensivas desencadenadas por la secreción del tumor cromafín^{4,5}. En estos casos, las crisis paroxísticas de HTA precipitarían una hipertensión venosa pulmonar dando lugar a una rotura de capilares y paso de eritrocitos hacia el espacio

alveolar y la hemoptisis. La importancia de este caso radica en que la presencia del feocromocitoma debe plantearse en el diagnóstico diferencial de la HAD de origen desconocido y en que su fallo diagnóstico podría ser potencialmente letal.

Bibliografía

1. Liao WB, Liu CF, Chiang CW, Kung CT, Lee CW. Cardiovascular manifestations of pheochromocytoma. *Am J Emerg Med.* 2000;18:622-5.
2. Park M, Hryniewicz K, Setaro JF. Pheochromocytoma presenting with myocardial infarction, cardiomyopathy, renal failure, pulmonary hemorrhage, and cyclic hypotension: Case report and review of unusual presentations of pheochromocytoma. *J Clin Hypertens (Greenwich).* 2009;11:74-80.
3. Kimura Y, Ozawa H, Igarashi M, Iwamoto T, Nishiya K, Urano T, et al. A pheochromocytoma causing limited coagulopathy with hemoptysis. *Tokai J Exp Clin Med.* 2005;30:35-9.
4. Frymoyer PA, Anderson GH, Blair DC. Hemoptysis as a presenting symptom of pheochromocytoma. *J Clin Hypertens.* 1986;1:65-7.
5. Boarvis N, Fartoukh M, Christin-Maitre S, Francois T, Parrot A, Mayand C. Intraalveolar hemorrhage revealing pheochromocytoma. *Rev Pneumol Clin.* 2006;62:43-8.

Roser Querol Ripoll, María Isabel del Olmo García*, Rosa Cámara Gómez y Juan Francisco Merino-Torres

Departamento de Endocrinología y Nutrición, Hospital Universitario y Politécnico La Fe, Valencia, España

* Autor para correspondencia.

Correo electrónico: maribeldelolmo@gmail.com
(M.I. del Olmo García).

<http://dx.doi.org/10.1016/j.arbres.2014.02.008>

Auditoría de calidad de las espirometrías realizadas en atención primaria de la región sanitaria de Lleida: Espir-Audit



Quality Audit of Spirometries Carried Out in Primary Care in the Healthcare Region of Lleida: Espir-Audit

Sr. Director:

La espirometría es una pieza clave en el diagnóstico y el seguimiento de las enfermedades respiratorias, y por tanto su uso es necesario en todos los niveles asistenciales¹. A pesar de ello, uno de sus principales inconvenientes es que la utilidad de la prueba depende directamente de la calidad de la maniobra realizada por el paciente y la adecuada interpretación de los resultados.

En la región sanitaria de Lleida se ha realizado un prolongado esfuerzo para dotar de espirómetros y formación a todos los profesionales de Atención Primaria (AP).

A continuación presentamos las principales conclusiones de una auditoría de calidad de las espirometrías realizadas en Lleida. Se evaluaron los parámetros de la maniobra y la aceptabilidad de las curvas, tomando como referencia la estandarización de Miller². Cada parámetro se puntuaba como correcto o incorrecto por consenso entre los participantes.

Se incluyeron en el estudio un total de 273 espirometrías (4,8% del total de las realizadas en 2012) procedentes de 16 centros de AP (73% de las áreas básicas de salud de la provincia de Lleida). La edad media de los pacientes a los que se realizó era de 57,1 años (DE: 16,3) y 172 (63%) eran varones. No se observaron diferencias

estadísticamente significativas en la edad ni en la distribución por sexos entre los centros. Se realizó prueba broncodilatadora en 242 pacientes (88,6% de la población estudiada). Se clasificaron como inaceptables 57 (20,9%) de las espirometrías; aceptables 84 (30,8%), y correctas 132 (48,4%). Por tanto, se consideraron como clínicamente útiles 216 (79%) y no útiles 57 (20,9%).

No se encontraron diferencias significativas entre la proporción de espirometrías útiles y no útiles entre el hospital de referencia y la AP en conjunto. Sin embargo, en el análisis individual por centros se observó una importante variabilidad (rango: 5-62,5% pruebas inaceptables) (fig. 1).

Se consiguió la participación de un porcentaje muy elevado de los centros de AP y se constató que todos disponen y utilizan el espirómetro³. Sin embargo, su utilización podría ser inferior a otras áreas limítrofes, dado que la tasa de espirometrías/100 habitantes/año de la región sanitaria de Lleida es de 1,01, inferior a la tasa media de Cataluña (1,32)⁴.

La auditoría se realizó por consenso de los asistentes, por lo que el número de espirometrías auditadas fue muy variable y podría existir variabilidad interindividual, que no ha sido controlada. Esto podría dificultar la extrapolación de los resultados del estudio.

Por tanto, se deberían realizar en el futuro estudios con un tamaño muestral adecuado a la actividad registrada y con un diseño que permita medir los cambios tras la intervención. Además, se detecta una gran variabilidad entre centros de AP, lo que hace recomendable la instauración de mejoras individuales. Es necesario un esfuerzo coordinado continuo para asegurar que, tras la dotación de medios técnicos a todos los centros, estos se utilizan con eficiencia.