

Cartas al Director

Neumonía intersticial inespecífica con síntomas poco comunes *Non-specific Interstitial Pneumonia with Unusual Symptoms*

Sr. Director:

Las enfermedades difusas del parénquima pulmonar (EDPP) son un grupo de trastornos que afectan al espacio entre las membranas epiteliales y endoteliales de las bases pulmonares¹. El abordaje recomendado en pacientes con EDPP consiste en el estudio detallado de su historial clínico, los hallazgos durante la exploración física, así como la realización de determinados análisis de laboratorio, estudios con técnicas de imagen, y, en ciertos pacientes, biopsia pulmonar transbronquial o quirúrgica².

Una mujer de 26 años de edad presentaba tos, esputo, disnea de esfuerzo, pérdida de apetito, sudoración nocturna y pérdida de peso. La tos y la disnea por esfuerzo comenzaron hacía 6 años. El

esputo, la pérdida de apetito y de peso aparecieron un año antes de acudir a nuestra consulta. En su historial clínico, se notificaba que había sido tratada por tuberculosis un año atrás. El diagnóstico de tuberculosis fue realizado en base a los síntomas y al estudio radiológico. Como los síntomas y los hallazgos radiológicos no respondieron a un tratamiento no específico, se diagnosticó tuberculosis por los síntomas y los resultados radiológicos. Durante el tratamiento contra la tuberculosis sus dolencias no se resolvieron del todo. Cuando sus síntomas se agravaron, solicitó asistencia en nuestra consulta externa. Tras las pruebas rutinarias, se realizó una TC. Se observó bronquiectasia en el lóbulo medio derecho y en el izquierdo inferior, así como densidad reticulonodular predominantemente en el lóbulo inferior de ambos pulmones. También se observó que existía conservación subpleural de estas lesiones (fig. 1). Fue hospitalizada y se le administró un tratamiento con antibióticos, debido al esputo purulento y a la fiebre. Después del tratamiento,

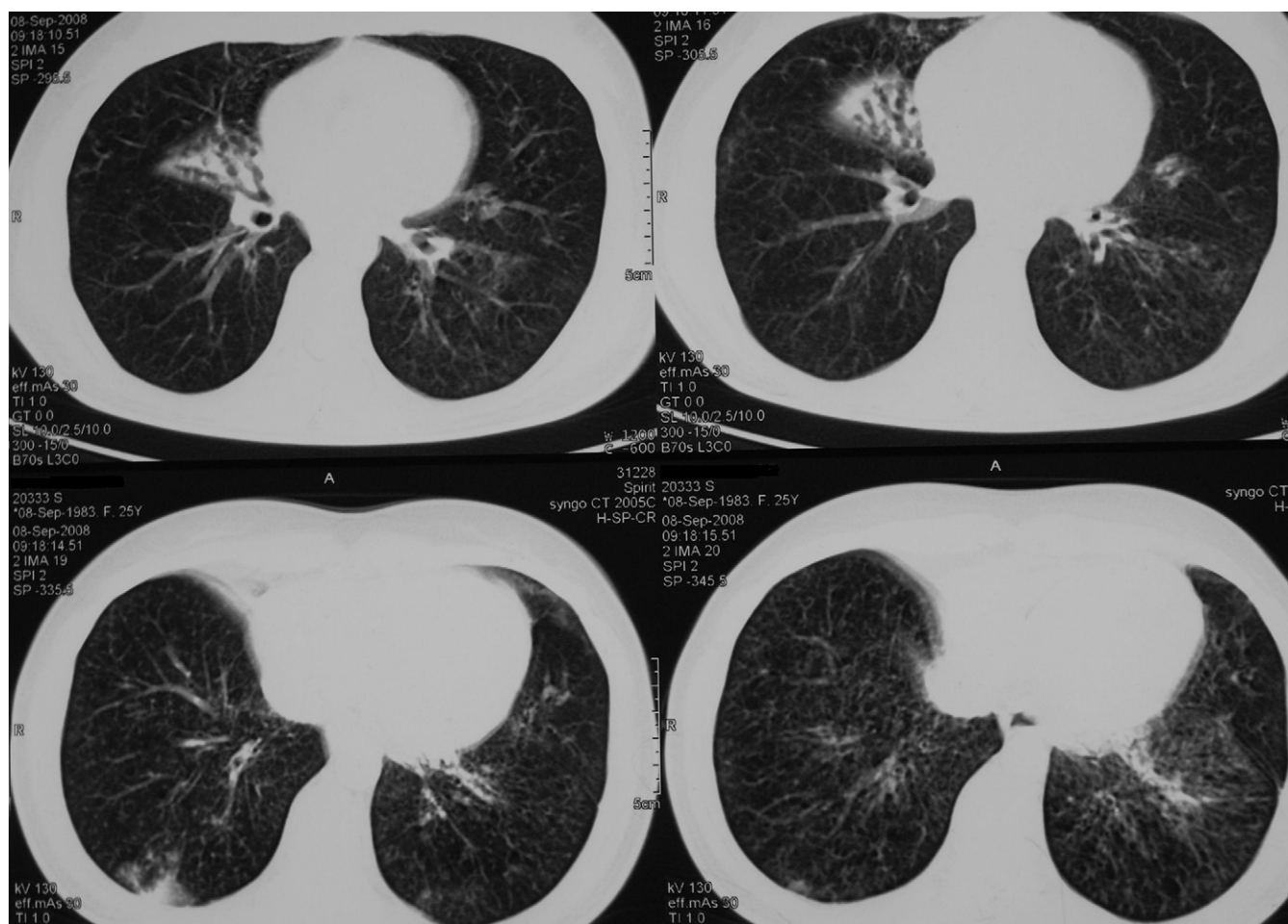


Figura 1. Tomografías computarizadas de la paciente.

se le aconsejó la realización de una broncoscopia, pero la paciente rehusó.

Transcurrido un mes, sus síntomas habían empeorado y se realizó otra TC de pulmón. Las lesiones mostraban signos de progresión. Se realizó broncoscopia, punción-aspiración transbronquial con aguja fina, lavado broncoalveolar y biopsia transbronquial. Los resultados de estos procedimientos no desvelaron indicio alguno sobre la naturaleza de la enfermedad, así que se aconsejó la realización de una biopsia pulmonar quirúrgica y una biopsia en cuña. El diagnóstico patológico de la paciente fue neumonía intersticial inespecífica (NII) y se inició tratamiento con 1 mg/kg de prednisolona.

El hallazgo radiológico típico en pacientes con fibrosis pulmonar idiopática es la opacidad reticular periférica con predominio en las bases pulmonares. En algunos casos, las características en la TC de la NII pueden solapar aquellas más habituales en la neumonía intersticial de tipo usual (NIU). Como en la NIU, las anomalías en la NII predominan generalmente en los segmentos medios e inferiores del pulmón. Sin embargo, existen menos probabilidades de que se produzca una distribución subpleural en la NII que en la NIU; de hecho, la ausencia de afectación subpleural conduce a una marcada preferencia por la NII³. En nuestro caso, las lesiones estaban localizadas predominantemente en el lóbulo inferior y, además, se observó preservación subpleural de las mismas.

El hecho de que la tuberculosis sea más común en Turquía condujo a un diagnóstico erróneo, debido a que algunos de los síntomas presentes se observan también en la tuberculosis, y las lesiones iniciales no respondieron al tratamiento inespecífico. Como en este caso, existen muchas lesiones que simulan la tuberculosis y, por esta razón, primero debe descartarse esta en cualquier región en la que su aparición sea frecuente. En esta paciente, primero se diagnosticó tuberculosis, si bien la tinción de esputo resistente a ácido para detectar las micobacterias de la tuberculosis era negativa. La paciente recibió tratamiento contra la tuberculosis (300 mg/día de isoniazida, 600 mg/día de rifampicina, 1.500 mg/día de pirazinamida y 1.000 mg/día etambutol). Aunque cumplió el tratamiento, no logró recuperarse. Dada la situación, se investigó la posibilidad de otras enfermedades y,

gracias a la biopsia quirúrgica, se llegó al diagnóstico de NII. La biopsia pulmonar quirúrgica es el procedimiento definitivo para obtener un diagnóstico de NII. Como en este caso, son muchos los datos que respaldan el valor de la biopsia pulmonar quirúrgica para la consecución de un diagnóstico final en muchos casos de EDPP².

Según este caso, también puede considerarse la NII en situaciones en las que no sea posible explicar los hallazgos radiológicos, aunque los síntomas no sean los habituales en esta dolencia, por ejemplo, pérdida de peso, pérdida de apetito y sudoración nocturna.

Bibliografía

1. American Thoracic Society, European Respiratory Society. American Thoracic Society/European Respiratory Society international multidisciplinary consensus classification of the idiopathic interstitial pneumonias. *Am J Respir Crit Care Med* 2002;165:277-304.
2. Martínez FJ. Idiopathic interstitial pneumonias. Usual interstitial pneumonia versus nonspecific interstitial pneumonia. *Proc Am Thorac Soc*. 2006;3:81-95.
3. Misumi S, Lynch DA. Idiopathic pulmonary fibrosis/ usual interstitial pneumonia: imaging diagnosis, spectrum of abnormalities, and temporal progression. *Proc Am Thorac Soc*. 2006;3:307-14.

Yavuz Havlucu^{a,*}, Levent Ozdemir^a, Suat Durkaya^b y Erkan Sahin^c

^a *Departamento de Enfermedades del Tórax, Hospital Estatal Dortyol, Hatay, Turquía*

^b *Departamento de Cirugía Torácica, Hospital Estatal Iskenderun Korfez, Hatay, Turquía*

^c *Departamento de Radiología, Hospital Antakya Defne, Hatay, Turquía*

*Autor para correspondencia.

Correo electrónico: dyhavlucu@yahoo.com (Y. Havlucu).

doi:10.1016/j.arbres.2009.11.012

Tuberculosis miliar por BCG en un paciente asintomático: ¿afectación inicial o una entidad no descrita?

Miliary Tuberculosis Due to BCG in an Asymptomatic Patient: Initial Onset or a Condition Not Yet Described?

Sr. Director:

El bacilo de Calmette-Guérin (BCG) es una cepa viva atenuada de *Mycobacterium bovis*, una especie del grupo *Mycobacterium tuberculosis complex*. Las instilaciones de BCG han sido utilizadas en el tratamiento de los carcinomas in situ y superficiales de vejiga desde la década de los 70¹⁻³. Su eficacia ha sido demostrada en numerosos estudios, aunque su uso no está exento de complicaciones, habiéndose descrito reacciones locales y sistémicas. Aunque muy infrecuente, pero con una elevada mortalidad, una de estas complicaciones es la tuberculosis miliar (TBM)^{1,2}. Reportamos un caso excepcional de un paciente que en ausencia de síntomas respiratorios o generales fue diagnosticado de una TBM tras la instilación intravesical de BCG. Se trataba de un varón de 62 años sin hábitos tóxicos y sin antecedentes respiratorios de interés. Tras consultar por hematuria fue diagnosticado en un estudio endoscópico

transuretral de un carcinoma papilar de transición estadio I, por lo que tres semanas después se inició un tratamiento con instilaciones endovesicales mensuales de BCG (cepa Connaught, 10⁹ unidades formadoras de colonias por dosis). No se realizó profilaxis anti-tuberculosa previa al tratamiento. Después del sexto ciclo se realizó una colono-TC para el control de una enfermedad polipomatosa intestinal previa que mostró en los cortes más superiores un patrón micronodular. El paciente negaba cualquier tipo de sintomatología respiratoria o general siendo el estudio analítico completo, incluyendo serología VIH y reactantes de fase, estrictamente normal. Ante los hallazgos radiológicos, se completó el estudio con una TC de tórax (fig. 1) que confirmó la existencia de un patrón micronodular bilateral difuso sin objetivarse otro tipo de lesiones parenquimatosas o mediastínicas. La radiografía de tórax en ese momento fue informada como normal. Se llevó a cabo una broncoscopia con biopsias transbronquiales (BTB) y lavado broncoalveolar (LBA). La descripción microscópica de las BTB fue de granulomas epiteloideos no necrotizantes. Las tinciones y cultivos para micobacterias y las técnicas de amplificación del DNA y RNA de *M. tuberculosis* fueron negativas en el LBA. Las técnicas de PCR específicas para *M. tuberculosis* fueron positivas en las biopsias. Se estableció el diagnóstico de probable TBM secundaria a la instilación endovesical