

Funding

This work was supported by the “Special and Joint Program” of Yunnan Provincial Science and Technology Department and Kunming Medical University (No. 2014FA018), Science and Technology Program for Public Wellbeing of Yunnan Province (No. 2014RA020), and Young academic and technical leaders of Yunnan Province (No. 2017HB053).

Bibliografía

1. Draiss G, Razzouki K, Mouaffak Y, Bouskraoui M, Younous S. Upper airway obstruction and hemoptysis due to a leech infestation in a child. *Arch Pediatr.* 2016;23:94-6.
2. Zhang P, Zhang R, Zou J, Zhu T. A rare case report of tracheal leech infestation in a 40-year-old woman. *Int J Clin Exp Med.* 2014;7:3599-601.
3. Ali SR, Mehta AC. Alive in the airways live endobronchial foreign bodies. *Chest.* 2017;151:481-91.

Zhong-Chuan Yang^a, Jiao Yang^b, Xu-Wei Wu^c y Xi-Qian Xing^{c,*}

^a Department of Respiratory Medicine, The Sixtieth Central Hospital of Chinese People's Liberation Army, Dali, China

^b First Department of Respiratory Medicine, First Affiliated Hospital of Kunming Medical University, Kunming, Yunnan, China

^c First Department of Respiratory Medicine, Yan'An Hospital Affiliated to Kunming Medical University, China

* Corresponding author.

Correo electrónico: xingxiqianmd@yahoo.com (X.-Q. Xing).

<https://doi.org/10.1016/j.arbres.2017.10.022>

0300-2896/

© 2017 SEPAR. Published by Elsevier España, S.L.U. All rights reserved.

Quilotórax recidivante por obstrucción de la vena cava secundaria superior



Recurrent Chylothorax Due To Secondary Superior Vena Cava Obstruction

Estimado Director:

El quilotórax es el acúmulo de quilo en la cavidad pleural, causado por la lesión del conducto torácico o de alguna de sus ramas¹. Contiene una alta concentración de triglicéridos en forma de quilomicrones, que producen el aspecto lechoso¹. El diagnóstico definitivo se basa en el hallazgo de quilomicrones (patognomónico), o de una concentración de triglicéridos superior a 110 mg/dl¹. Se clasifica en 2 grupos: traumáticos (iatrogénicos o no) y no traumáticos (neoplásicos, de causa miscelánea o idiopáticos)¹. En el caso de los quilotórax no traumáticos, el tratamiento es el de la enfermedad subyacente, recomendándose, además, si su origen no es maligno, realizar dieta con exclusión de triglicéridos de cadena larga². Por otra parte, en la mayoría de los quilotórax de origen

traumático, se sugiere efectuar un tratamiento conservador inicial, aunque si su volumen es grande se recomienda recurrir a la cirugía precoz¹.

Presentamos el caso de una mujer adulta que presentó un quilotórax derecho recidivante secundario a una obstrucción de la vena cava, provocada por la oclusión del reservorio venoso subcutáneo colocado para quimioterapia (QT) previa, que fue tratada quirúrgicamente mediante la apertura de la vena cava superior, con resección de la fibrosis y reparación con parche de pericardio bovino heterólogo, con buena evolución.

Mujer de 57 años que en el año 2014 fue diagnosticada de carcinoma epidermoide de canal anal (T4N2), recibiendo tratamiento inicial con QT y radioterapia (RT) neoadyuvante y posteriormente con cirugía. Fue remitida a urgencias desde la consulta de oncología radioterápica por un cuadro de un mes de evolución de disnea de moderados esfuerzos, acompañado en los últimos días de dolor torácico pleurítico derecho. A la auscultación pulmonar presentaba una disminución del murmullo vesicular en el hemitórax derecho, siendo anodina el resto de la exploración. En la radiografía de tórax del ingreso se objetivó un derrame pleural derecho de cuantía

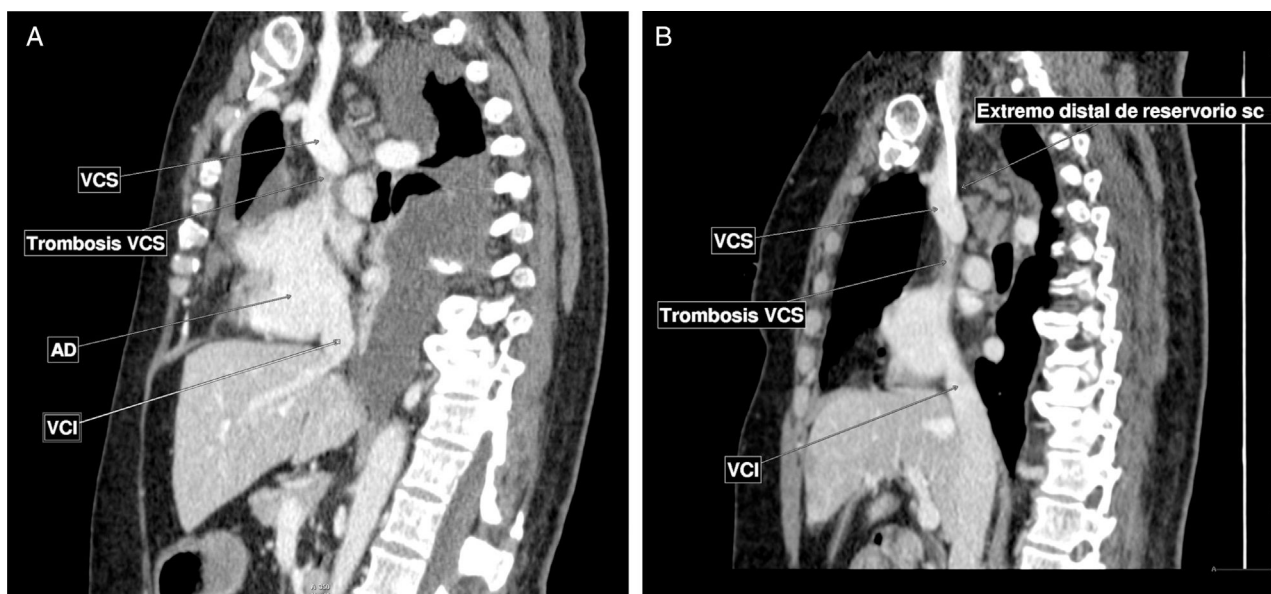


Figura 1. A) Tomografía computarizada con contraste intravenoso en fase venosa. Corte sagital. Se identifica un defecto de repleción de vena cava superior, proximal a la desembocadura del cayado de la álgigos, hasta la entrada en la aurícula derecha. Compatible con trombosis al menos parcial de dicha estructura. Asocia importante derrame pleural. B) Corte sagital. Extremo distal de reservorio subcutáneo, en relación con trombosis de vena cava superior.

moderada-severa. La toracocentesis mostró un líquido de aspecto lechoso, con características de quilotórax, siendo la citología compatible con un extendido inflamatorio.

Ante los hallazgos descritos, se colocó a la paciente un drenaje endotorácico y se inició una dieta específica rica en proteínas y baja en grasas con exclusión de triglicéridos de cadena larga, suplementada con triglicéridos de cadena media. En la TC torácica (fig. 1) se identificó una trombosis de la vena cava superior, desde la desembocadura de la álgos hasta su entrada en la aurícula derecha, por lo que se planteó la retirada del reservorio vascular de dicho vaso. Además, la paciente fue valorada por los servicios de hemostasia y cirugía vascular periférica, recomendándose anticoagulación durante al menos 3 meses, primero con heparina de bajo peso molecular y posteriormente con acenocumarol. Dada la buena evolución objetivada durante el ingreso, la paciente fue dada de alta con tratamiento anticoagulante y recomendaciones dietéticas específicas para el quilotórax. La evolución clínica y radiológica inicial fue favorable, por lo que se decidió reintroducir la dieta normal.

En una revisión rutinaria a los 4 meses del alta la paciente refería aumento de su disnea basal en las últimas 2 semanas. La radiografía de tórax mostró la reaparición del derrame pleural. En la TC torácica se observó una importante cantidad de derrame pleural derecho con atelectasia del parénquima subyacente y persistencia de disminución de calibre de la vena cava superior, desde la desembocadura de la vena álgos hasta la entrada en la aurícula derecha, que probablemente se encontraba trombosada, al menos parcialmente, sin cambios significativos con respecto al estudio previo. Se ingresa a la paciente, colocándose un nuevo drenaje endotorácico y se reinicia la dieta baja en grasas. Al tratarse de un quilotórax recidivante con persistencia de trombosis de la vena cava superior, se solicita valoración por el servicio de cirugía cardíaca. Tras valorar el caso se decide realizar cirugía, efectuándose esternotomía media, canulación venosa yugular derecha y femoral derecha, canulación arterial aórtica, apertura longitudinal de la vena cava superior observando oclusión completa de la misma por fibrosis, llevándose a cabo resección de la fibrosis y reparación con parche de pericardio bovino heterólogo. El estudio anatomopatológico mostró tejido fibroconectivo sin evidencia de infiltración neoplásica ni material trombótico.

La evolución posterior a la cirugía fue favorable. Debido a ello, la paciente fue dada de alta con tratamiento con ácido acetilsalicílico (100 mg/día) y dieta específica. En las revisiones sucesivas la evolución clínica ha sido favorable y se ha confirmado la resolución radiológica completa del derrame pleural.

Las neoplasias (linfoma, leucemia linfocítica crónica y cáncer metastásico) son la principal causa de quilotórax no traumático¹. Tras realizar una evaluación prolongada del paciente, muchos de los quilotórax considerados inicialmente como idiopáticos están relacionados con una neoplasia oculta. Entre las causas menos comunes de quilotórax no traumáticos se encuentran la sarcoidosis, la tuberculosis, la linfangioleiomiomatosis, la trombosis venosa, el síndrome de vena cava superior, la irradiación torácica, la trom-

bosis del conducto torácico y la pericarditis constrictiva, entre otras¹. En la trombosis venosa, el quilotórax se produce por la obstrucción venosa que dificulta el drenaje del conducto torácico. Puede producirse, bien por procesos médicos, o bien por traumatismos no quirúrgicos como la implantación de catéteres venosos centrales³.

Los catéteres venosos centrales a largo plazo pueden causar síndrome de vena cava, especialmente cuando el extremo del catéter se localiza craneal a la unión atriocava. La colocación del catéter guiado por imágenes ayuda a prevenir la obstrucción de la vena cava superior⁴. Existe un aumento en el uso de catéteres venosos centrales permanentes y marcapasos cardíacos durante las últimas décadas, lo que resulta en una mayor incidencia de trombosis de la vena cava superior⁴.

El síndrome de vena cava superior debido a una enfermedad benigna requiere un tratamiento rápido y duradero porque los pacientes afectados con frecuencia tienen una esperanza de vida larga⁵. Mientras que el tratamiento conservador con anticoagulación es de primera línea, los síntomas refractarios pueden justificar la intervención⁵. Los 2 tratamientos invasivos principales son la reparación endovascular percutánea y la reconstrucción quirúrgica abierta, evidenciando ambos eficacia a mediano plazo, pero la reconstrucción quirúrgica es el único método con demostrada permeabilidad a largo plazo⁵.

Bibliografía

1. McGrath EE, Blades Z, Anderson PB. Chylothorax: Aetiology, diagnosis and therapeutic options. *Respir Med.* 2010;104:1–8.
2. Sriram K, Meguid RA, Meguid MM. Nutritional support in adults with chyle leaks. *Nutrition.* 2016;32:281–6.
3. Álvarez Álvarez Vega P, Cadenas Menéndez S, Sánchez Serrano A, Fernández Sánchez JL, Martín Sánchez MJ, López Zubizarreta M. Quilotórax secundarios a trombosis del sistema venoso superior. *Arch Bronconeumol.* 2017;53:83–4.
4. Breault S, Doenz F, Jouannic AM, Qanadli SD. Percutaneous endovascular management of chronic superior vena cava syndrome of benign causes: Long-term follow-up. *Eur Radiol.* 2017;27:97–104.
5. Kennedy DP, Palit TK. Reconstruction of superior vena cava syndrome due to benign disease using superficial femoral vein. *Ann Vasc Surg.* 2010;24:555.e7–12.

Alicia Cerezo Lajas^a, Jesús Javier Martín Pinacho^b,
Ingrid Frías Benzant^a y Javier de Miguel-Díez^{a,*}

^a Servicio de Neumología, Hospital General Universitario Gregorio Marañón, Madrid, España

^b Servicio de Radiología, Hospital General Universitario Gregorio Marañón, Madrid, España

* Autor para correspondencia.

Correo electrónico: javier.miguel@salud.madrid.org
(J. de Miguel-Díez).

<https://doi.org/10.1016/j.arbres.2017.10.014>
0300-2896/

© 2017 SEPAR. Publicado por Elsevier España, S.L.U. Todos los derechos reservados.