

Imagen clínica

Actinomicosis sobre cuerpo extraño inorgánico endobronquial

Endobronchial actinomycosis associated with an inorganic foreign body

Cristina Benito Bernáldez*, Estefanía Luque Crespo y Virginia Almadana Pacheco

Servicio de Neumología, Hospital Universitario Virgen Macarena, Sevilla, España

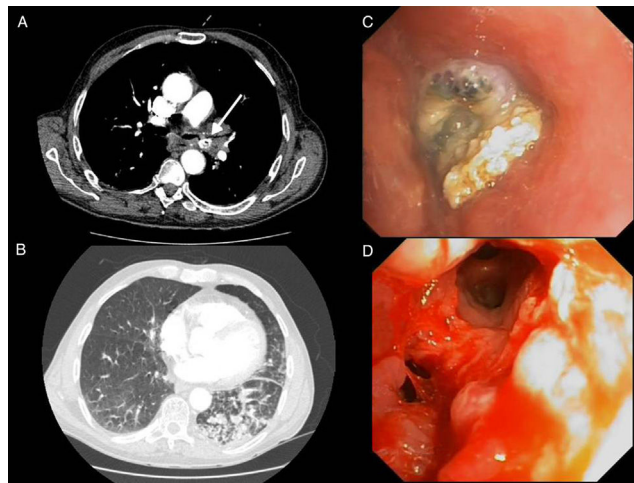


Figura 1. Imágenes del angio-TAC de tórax donde se visualiza cuerpo extraño en BPI (A) e infiltrado alveolar distal en la base pulmonar izquierda (B). Imágenes broncoscópicas donde se observa ocupación del BPI por cuerpo extraño, e importante reacción granulomatosa alrededor (C) e imagen tras retirada del cuerpo extraño quedando libre la luz bronquial (D).

Describimos el caso de un varón de 79 años con antecedente de carcinoma laríngeo intervenido en 2010 mediante laringectomía total con traqueotomía y posterior colocación de prótesis fonatoria en el año 2012. Acude a urgencias por dolor torácico y disnea. El angio-TAC de tórax mostró una obliteración no completa del bronquio principal izquierdo (BPI), identificándose una imagen tipo cuerpo extraño metálico en el interior de la vía aérea junto con infiltrado alveolar distal en la base pulmonar izquierda (fig. 1).

La fibrobroncoscopia reveló una ocupación del BPI por cuerpo extraño (prótesis fonatoria) con gran reacción granulomatosa alrededor que se consiguió extraer con pinza de biopsia (fig. 1).

En la biopsia bronquial histopatológicamente se evidenció un proceso inflamatorio inespecífico con presencia de material extraño y abundantes colonias de actinomicosis.

La actinomicosis endobronquial primaria es muy rara y ocasionalmente se ha descrito asociada a la aspiración de un cuerpo extraño¹. En nuestro caso se trata de un cuerpo extraño de naturaleza inorgánica, existiendo tan solo 3 casos en la literatura². El paciente reconoció haber aspirado la prótesis fonatoria hacía más de 24 meses sin presentar sintomatología. Tras la extracción completa del cuerpo extraño broncoscópicamente no precisó tratamiento antibiótico posterior².

Bibliografía

1. Maki K, Shinagawa N, Nasuhara Y, Oizumi S, Domen H, Haga H, et al. Endobronchial actinomycosis associated with a foreign body-Successful short-term treatment with antibiotics. *Inter Med.* 2010;49:1293-6.
2. Singh S, Singh S, Jyotimallika J. Endobronchial actinomycosis associated with nonorganic foreign body aspiration after years of latency. *J Bronchol Intervent Pulmonol.* 2015;22:180-2.

* Autor para correspondencia.
Correo electrónico: cristina_be_be@hotmail.com (C. Benito Bernáldez).