

Imagen clínica

## Resultados del manejo conservador de un leiomioma endobronquial



### Endobronquial leiomyoma: Outcome of conservative management

Francisco García Gómez<sup>a</sup>, Ana Triviño<sup>a,\*</sup> y Karla Tello Collantes<sup>b</sup>

<sup>a</sup> Servicio de Cirugía Torácica, Hospital Universitario Puerta del Mar, Cádiz, España

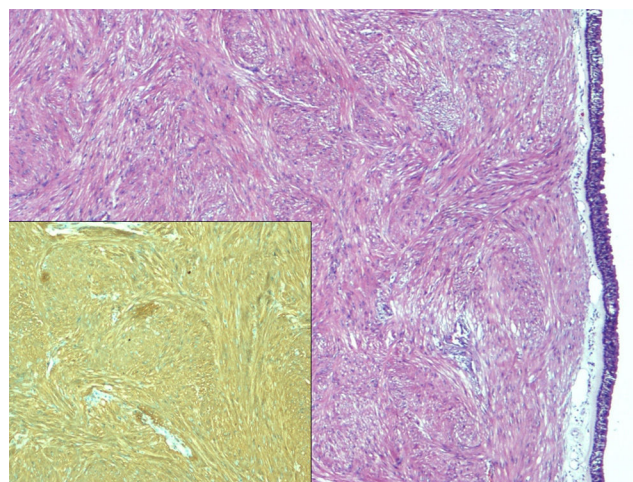
<sup>b</sup> Servicio de Anatomía Patológica, Hospital Universitario Puerta del Mar, Cádiz, España

Paciente de 46 años que acude a consulta de neumología por disnea MRC grado I-II. El estudio radiológico y la fibrobroncoscopia revelaron la presencia de una tumoración redondeada, hipervascularizada y pediculada a 2 cm de la carina principal con una base de implantación de menos de 1 cm en profundidad en bronquio principal izquierdo.

Dado las características de la tumoración y el riesgo de hemorragia se decidió la exéresis de la misma bajo control de fibrobroncoscopia rígida, para biopsia y tratamiento de la oclusión.

La paciente fue dada de alta a las 24 h sin ninguna incidencia. Una vez confirmado el diagnóstico de leiomioma endobronquial (fig. 1) se decidió realizar seguimiento mediante fibrobroncoscopia flexible y pruebas de imagen. Tras 9 meses del tratamiento, la paciente se encuentra asintomática y libre de enfermedad.

El leiomioma pulmonar es un tumor poco frecuente de origen mesodérmico<sup>1,2</sup>. El tratamiento de elección es la resección a través del procedimiento más conservador posible. En los casos endoluminales, White et al.<sup>1</sup> y Tan et al.<sup>2</sup>, defienden el tratamiento del leiomioma endobronquial mediante una técnica de exéresis endoscópica con endopinzas, electrocauterización o láser, dado que no hay descritas recidivas en las resecciones limitadas ni siembras a distancia.



**Figura 1.** En la imagen se aprecia una tumoración fusocelular fasciculada subepitelial sin necrosis ni actividad mitótica (H&E  $\times 4$ ) que expresa inmunotinción positiva para actina de músculo liso (imagen inferior, AML  $\times 10$ ).

#### Bibliografía

1. White SH, Ibrahim NBN, Forrester-Wood CP, Jeyasingham K. Leiomyomas of the lower respiratory tract. *Thorax*. 1985;40:306–11.
2. Tan JH, Takano AM, Hsu AA. Resection with preserved histologic morphology of a rare tumour via bronchoscopic cryosurgery. *J Thorac Dis*. 2016;8:2964–7.

\* Autor para correspondencia.

Correo electrónico: [atrivi.17@hotmail.com](mailto:atrivi.17@hotmail.com) (A. Triviño).