

Leiomioma de arteria pulmonar, diagnóstico mediante resonancia magnética, PET-TC y EBUS-TBNA



Pulmonary Artery Leiomyosarcoma Diagnosed by Magnetic Resonance, PET-CT and EBUS-TBNA

Sr. Director:

El leiomioma de la arteria pulmonar es una entidad de gran dificultad diagnóstica, debido a su baja prevalencia y a su similitud con el tromboembolismo pulmonar (TEP). Presentamos un paciente en el que mediante resonancia magnética (RM) y tomografía por emisión de positrones (PET-TC) se cambió el diagnóstico de sospecha de TEP a leiomioma de la arteria pulmonar. Posteriormente, fue confirmado mediante ecobroncoscopia (EBUS-TBNA).

Varón de 58 años, diabético tipo 2 y exfumador de 25 años/paquete, al que se le realizó un ecocardiograma transtorácico por protocolo de donación de trasplante renal, observándose una dilatación de cavidades derechas y presión de la arteria pulmonar sistólica (PAPS) estimada de 60 mmHg. Presentaba disnea grado 2 de la escala mMRC, sin otra clínica.

En el examen físico estaba eupneico, con SpO₂ basal del 96% y presión arterial de 140/100 mmHg. Presentaba un soplo sistólico en foco aórtico II/IV, siendo el resto de la exploración normal.

En el electrocardiograma se observaban hallazgos sugestivos de crecimiento de cavidades derechas. La radiografía de tórax era normal. Con sospecha de hipertensión pulmonar secundaria a una comunicación interauricular, se realizó un ecocardiograma transesofágico (ETE), que la descartó, pero en el que se observó una disminución del calibre de la arteria pulmonar. Se solicitó una angiografía por tomografía axial computarizada (angioTC), en la que se halló una oclusión de la arteria pulmonar izquierda y parcial de la derecha, junto con un aumento del diámetro del cono de la arteria pulmonar, sugestiva de TEP bilateral crónico (fig. 1a).

Aunque el paciente no presentaba factores de riesgo conocidos, se asumió que se trataba de un TEP y se inició terapia anticoagulante, mientras se realizaba el estudio de extensión. Se solicitó una gammagrafía pulmonar que confirmó la ausencia de perfusión pulmonar izquierda, sin alteraciones en el pulmón derecho. Mediante cateterismo derecho, se confirmó una hipertensión pulmonar severa. Sin embargo, tanto el dímero D como la ecografía Doppler de miembros inferiores fueron negativos. También fue negativo el estudio de trombofilia, marcadores inflamatorios, tumorales y de autoinmunidad. Después de 3 meses de tratamiento anticoagulante, el paciente presentaba persistencia de la disnea. El angioTC de control mostró un aumento del defecto de repleción en la arteria pulmonar derecha, junto con infiltrados pulmonares aislados.

Ante la mala evolución, se solicitó una RM de tórax con contraste, en la que se evidenció una masa en mediastino, isointensa a la musculatura en T1 e hiperintensa en T2 por la captación de contraste, sugestiva de leiomioma de la arteria pulmonar (fig. 1b). Dicha lesión ocupaba totalmente la luz de la arteria pulmonar izquierda y parcialmente la del tronco común de la arteria pulmonar, con infiltración de la grasa mediastínica en torno a los vasos afectados, ventana aortopulmonar y aorta torácica ascendente. También se observó captación a dicho nivel en la PET-TC de cuerpo completo (fig. 1c), sin otros focos captantes. El diagnóstico anatomopatológico de leiomioma fue confirmado mediante punción por aspiración con aguja fina (PAAF) de la masa por EBUS-TBNA a través de la estación ganglionar 7, con células neoplásicas que expresaban vimentina, actina de músculo liso y desmina. La técnica se efectuó sin complicaciones. Dada la extensión de la lesión, se consideró irreseccable. El paciente falleció de forma súbita días después de completar el diagnóstico.

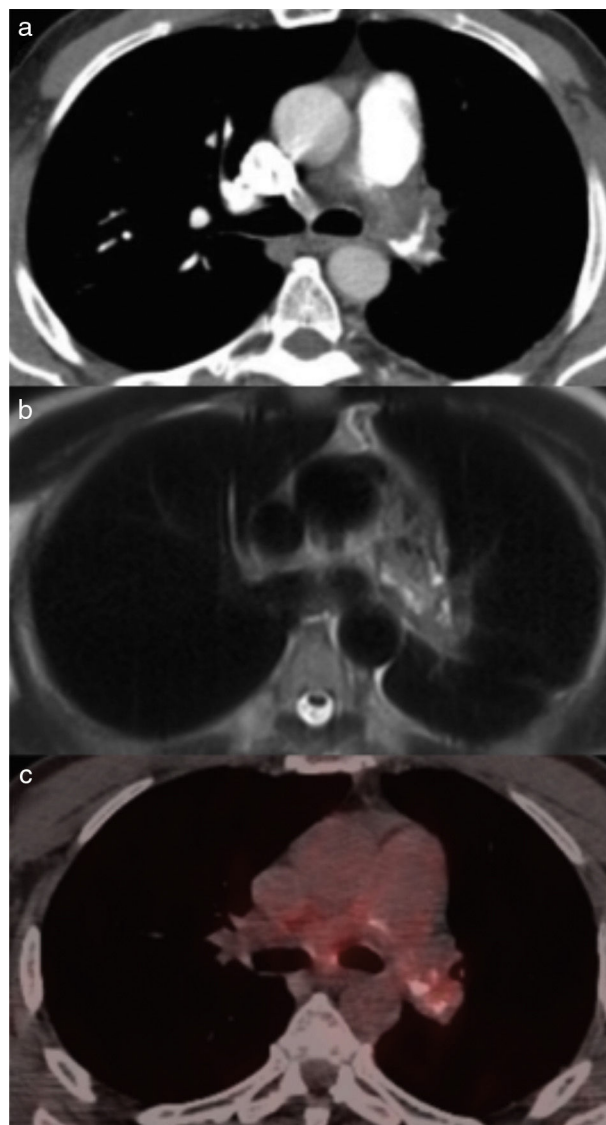


Figura 1. a) AngioTC que muestra defecto de repleción total de arteria pulmonar izquierda y parcial de la derecha. b) RM en T2 que muestra lesión discretamente hiperintensa después de la administración de gadolinio endovenoso. c) PET-TC con hipercaptación al mismo nivel.

El leiomioma de arteria pulmonar es un tumor maligno raro, del que se han descrito poco más de 100 casos en la literatura¹. Su sintomatología suele ser inespecífica e insidiosa, presentando en la exploración física signos de disfunción del ventrículo derecho. En la radiografía de tórax se pueden observar nódulos pulmonares, dilatación de la arteria pulmonar, hipoperfusión y cardiomegalia, aunque puede ser normal. El ecocardiograma transtorácico suele hallar dilatación del ventrículo derecho y PAPS estimada alta; a veces puede observarse obstrucción del tronco de la arteria pulmonar, sin distinguir su causa. La utilidad del ETE no se ha definido². El angioTC detecta defectos de repleción en la luz de la arteria pulmonar, pero puede no diferenciar entre trombo y tumor si no hay lesiones secundarias como nódulos pulmonares o adenopatías³. El diagnóstico diferencial incluye arteritis de la arteria pulmonar, estenosis pulmonar congénita, neoplasias torácicas y TEP crónico. De ellos, el más frecuente es el TEP crónico, siendo el resto de opciones casos excepcionales.

La complejidad de su diagnóstico se fundamenta en esto último, junto con el carácter paucisintomático del paciente con ausencia de clínica sugestiva de proceso neoplasia. Sin embargo, la falta

de respuesta tras anticoagulación y la presencia de un defecto de perfusión masivo unilateral en la gammagrafía pulmonar deben hacer replantear el diagnóstico.

Las 2 pruebas no invasivas que pueden diferenciar entre trombo y masa son la RM con gadolinio y la PET-TC: en la RM, el tumor se contrasta con la inyección de gadolinio mientras que el trombo no³. A su vez, recientemente se ha comprobado que el aumento de captación de un defecto de repleción en la PET-TC con 18-fluoro-2-desoxi-D-glucosa sugiere malignidad⁴.

El diagnóstico de certeza es anatomopatológico, normalmente mediante autopsia, biopsia, o directamente en el acto quirúrgico. El diagnóstico mediante EBUS-TBNA, si bien excepcional, se ha descrito previamente con buenos resultados, proponiéndose como una técnica factible para llevar a cabo el diagnóstico diferencial entre trombo y tumor⁵. Su principal riesgo es el sangrado, especialmente en pacientes con hipertensión pulmonar, además incrementado por el aumento del tamaño de las arterias bronquiales que puede ir asociado a la obstrucción proximal de las arterias pulmonares⁶. Sin embargo, la probabilidad de sangrado se minimiza al utilizar el Doppler color sobre las imágenes ecográficas en tiempo real, puesto que así se puede evitar puncionar las áreas de flujos sanguíneos altos^{7,8}. Hasta la fecha, no se han comunicado complicaciones serias en el uso del EBUS-TBNA en este contexto⁹. Por ello, el EBUS-TBNA se está posicionando como una nueva técnica segura y mínimamente invasiva para el diagnóstico de tumores mediastínicos, incluyendo los tumores de la arteria pulmonar. El tratamiento de elección es la resección quirúrgica completa. En casos de tumor irreseccable, el pronóstico es infausto.

Bibliografía

- Murguía-Pérez M, Carrera-Gonzalez E, Cruz-Gordillo AG, Carrillo-Muñoz A, Onofre-Borja M. Leiomiomasarcoma primario pulmonar. Informe de un caso y revisión de la literatura. *Rev Esp Patol.* 2010;43:168-72.
- Pereira J, Oliver JM, Durán P, Mesa JM, Sobrino JA. Sarcoma primario de arteria pulmonar: diagnóstico mediante ecocardiograma transtorácico y transesofágico. *Rev Esp Cardiol.* 2000;53:142-4.
- Smith WS, Lesar MS, Travis WD, Lubbers P, Sen RP, Ginsberg AM, et al. RM and CT findings in pulmonary artery sarcoma. *J Comput Assist Tomogr.* 1989;13:906-9.
- Scheffel H, Stolzmann P, Plass A, Weber A, Prêtre R, Marinček B, et al. Primary intimal pulmonary artery sarcoma: A diagnostic challenge. *J Thorac Cardiovasc Surg.* 2008;135:949-50.
- Park JS, Chung J-H, Jheon S, Choi D-J, Yoon HI, Lee JH, et al. EBUS-TBNA in the differential diagnosis of pulmonary artery sarcoma and thromboembolism. *Eur Respir J.* 2011;38:1480-2.
- Montani D, Jaïs X, Sitbon O, Dartevelle P, Simonneau G, Humbert M. EBUS-TBNA in the differential diagnosis of pulmonary artery sarcoma and thromboembolism. *Eur Respir J.* 2012;39:1549-50.
- Shingyoji M, Ikebe D, Itakura M, Nakajima T, Itami M, Kimura H, et al. Pulmonary artery sarcoma diagnosed by endobronchial ultrasound-guided transbronchial needle aspiration. *Ann Thorac Surg.* 2013;96:e33-5.
- Modi K, Dhillon S, Kumar A, Ylagan L, Harris K. Leiomyosarcoma of the pulmonary artery diagnosed by endobronchial ultrasound-guided transbronchial needle aspiration. *Endosc Ultrasound.* 2014;3:249-51.
- Harris K, Modi K, Kumar A, Dhillon SS. Endobronchial ultrasound-guided transbronchial needle aspiration of pulmonary artery tumors: A systematic review (with video). *Endosc Ultrasound.* 2015;4:191-7.

Laura Romero Francés* y Juan Antonio Royo Prats

Servicio de Neumología, Hospital Universitario General de Castellón, Castellón de la Plana, España

* Autor para correspondencia.

Correo electrónico: lromerofrances@live.com (L. Romero Francés).

<http://dx.doi.org/10.1016/j.arbres.2017.01.019>
0300-2896/

© 2017 SEPAR. Publicado por Elsevier España, S.L.U. Todos los derechos reservados.

Enteric Adenocarcinoma Arising From a Bronchogenic Cyst



Adenocarcinoma de tipo entérico originado a partir de un quiste broncogénico

To the Editor,

Bronchogenic cysts are uncommon congenital lesions usually located in the mediastinum or lung and resulting from abnormal budding of foregut in the embryonic stage.^{1,2} Malignant transformation is very rare and only few well-documented cases have been reported.³⁻⁸ In these cases, histological findings were bronchioalveolar carcinoma, adenocarcinoma, squamous cell carcinoma and large cell carcinoma. To the best of our knowledge, this is the first case of enteric adenocarcinoma arising from an intrapulmonary bronchogenic cyst.

A 76-year-old woman with a medical history of hypertension, hypercholesterolemia, hypoacusis, glaucoma, rheumatic polymyalgia and bronchial asthma was referred to our centre for surgical resection of a bronchogenic cyst diagnosed 12 years previously in another hospital. The patient, a farmer, did not have any allergies or toxic habits. She was completely asymptomatic, and physical examination only revealed an absence of breath sounds in the posterior right lower hemithorax. All laboratory tests were normal. The computed tomography (CT) showed a 10.6 cm mass in the right lower lobe with calcified walls, which was compatible with bronchogenic cyst (Fig. 1A). The bronchoscopy showed an irregular white endobronchial mass at the entrance of

the right lower bronchus, which also affected and partially occluded the middle lobe bronchus. The histology of the endobronchial lesion was mucinous adenocarcinoma of the lung. Based on these findings, a PET-CT was performed, which showed an amebic mass with a mild increased uptake in the peripheral area and in mediastinal lymph nodes (Fig. 1B). The patient underwent functional pulmonary testing and was considered eligible for surgery. She underwent right lower lobectomy with lymph node dissection through muscle-sparing thoracotomy. The postoperative period was uneventful and the patient was discharged 6 days after surgery.

Definitive histology of the specimen was infiltrating colloid adenocarcinoma with immunophenotype of enteric adenocarcinoma arising from a benign cystic mucoid lesion compatible with bronchogenic cyst. Immunohistochemical staining was positive for cytokeratin 20 and CDX 2, and negative for cytokeratin 7 and TTF1. Mediastinal lymph nodes were not affected.

The final diagnosis was enteric adenocarcinoma arising from a bronchogenic cyst. No additional lesions were found on colonoscopy and further abdominal exams. Because no signs of disease dissemination were found, no additional therapy was applied. The patient is alive without recurrence of disease 6 months after the surgery.

Bronchogenic cysts are congenital lesions thought to originate from the primitive ventral foregut,² and are the result of abnormal budding that "pinches off" from the tracheal tree in the stage when bronchial buds develop into the primitive of respiratory tree.^{9,10} Bronchogenic cysts are relatively rare, with a prevalence of 1/68,000-1/42,000.¹¹ Almost 90% have been reported in the mediastinum, especially in the posterior superior portion.¹²